ZUR LEHRE

VON

DEN ANGEBORENEN UND ERWORBENEN

VERWACHSUNGEN UND VERENGERUNGEN

DER SCHEIDE

SOWIE

DES ANGEBORENEN SCHEIDENMANGELS

MIT AUSSCHLUSS DER DOPPELBILDUNGEN.

VON

Dr. F. L. NEUGEBAUER
VORSTAND DER GYNÄKOLOGISCHEN KLINIK DES EVANGELISCHEN HOSPITALS
ZU WARSCHAU.

BERLIN 1895
VERLAG VON S. KARGER
CHARITÉSTRASSE 3.

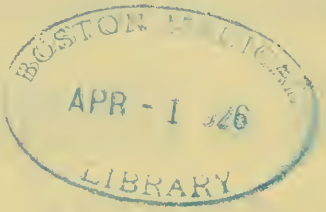

24 A 340

Alle Rechte vorbehalten.

Druck von A. Th. Engelhardt in Leipzig.

Der

Gesellschaft für Geburtshülfe und Gynäkologie

zu Berlin

zur

Feier ihres 50jährigen Bestehens

gewidmet

vom Verfasser.

Digitized by the Internet Archive
in 2011 with funding from
Open Knowledge Commons and Harvard Medical School

http://www.archive.org/details/zurlehrevondenan00neug

Inhaltsübersicht.

1000 Fälle von angeborener oder erworbener Scheidenverwachsung, Verengerung, defecter Bildung (mit Ausschluss der Doppelbildungen), 928 fremde und 72 eigene Beobachtungen umfassend.

	Seite
Erster Abschnitt: 56 Kaiserschnitte.	
A. 22 Porro-Operationen (Fälle 1—22)	2—13
B. 34 conservative Kaiserschnitte (23—56)	13—25
Nachtrag: 1 Porro-Operation (928) und 1 cons. Kaiserschnitt (929)	194
Zweiter Abschnitt: 237 per vias naturales geleitete Entbindungen (57—293)	25—67
Nachtrag: 8 Beobachtungen (919—926)	193—194
Dritter Abschnitt: 176 Beobachtungen von Scheidenverwachsung bez. Verengerung puerperalen Ursprunges (294—392) . .	67—87
Nachtrag: 10 Beobachtungen (909—918)	191—192
Vierter Abschnitt: Scheidenverwachsungen bez. Verengerungen, die theils als angeboren, theils als ausserhalb des Wochenbettes erworben, beschrieben werden.	
Erste Folge: 332 Beobachtungen (470—800)	88—158
Zweite Folge: 107 Beobachtungen (802—908)	159—190
Fünfter Abschnitt: 72 eigene Beobachtungen	195—221
A. Sub partu: 1 Beobachtung (Porro-Operation), [s. Fall 1]	195
B. 33 Beobachtungen von Scheidenverengerungen bez. Verwachsungen puerperalen Ursprungs	195—206
C. 38 Beobachtungen von Scheidenverengerungen bez. Verwachsungen nicht puerperalen Ursprungs	206—221
6 Fälle von angeborener Hymenalatresie	222
4 Fälle von Conglutinatio labiorum pudendi minorum	222
1 Fall von traumatisch erworbener Verwachsung der kleinen Schamlippen mit einander	222

An die Gesellschaft für Geburtshülfe und Gynäkologie zu Berlin.

Sehr geehrter Herr Vorsitzender!
Sehr geehrte Herren und Fachgenossen!

Im Herbste des Jahres 1893 wurde mir von Herrn Professor Chrobak die ehrende Aufforderung zu Theil, mich an einer Festschrift zur Feier des 50jährigen Jubiläums der Gesellschaft für Geburtshülfe und Gynäkologie zu Berlin zu betheiligen. Ich folgte mit Freuden dieser Aufforderung und wählte eine verhältnissmässig weniger bearbeitete Frage aus dem Gebiete der Pathologie der Scheide, nämlich die Lehre von den angeborenen und erworbenen Verwachsungen und Verengerungen, defecten Bildungen der Scheide mit Ausschluss der Doppelbildungen. Zeit und Umstände, sowie die nöthigen zahlreichen Nachforschungen in der kasuistischen Litteratur der verschiedensten Länder brachten es mit sich, dass die Arbeit nicht rechtzeitig abgeschlossen werden konnte — zudem war sie auch zu umfangreich für den Rahmen jener Festschrift ausgefallen. Auch heute noch ist die Arbeit nicht beendigt wegen der dem beschäftigten Praktiker nur knapp zugemessenen Mussestunden! Um nicht gar zu sehr im Rückstande zu bleiben, habe ich mich entschlossen, heute gleichwohl den ersten Theil meiner Arbeit gesondert dem Druck zu übergeben, indem ich mir vorbehalte, die Ergebnisse der daselbst zusammengestellten Kasuistik von 1000 einschlägigen Fällen anderenorts zu erörtern, sobald Zeit und Umstände es gestatten.

Wenn ich auch fern von der Stätte des Waltens der Berliner Gesellschaft lebe, und nur ab und zu als Gast an den Verhandlungen

der Gesellschaft theilzunehmen die Ehre hatte, so weiss ich darum nicht minder die Bedeutung der Leistungen der Berliner Gesellschaft für die Begründung und Fortentwickelung unserer Wissenschaft zu schätzen.

Die Arbeiten der Berliner Gesellschaft für Geburtshülfe und Gynäkologie gehören zu den für mich werthvollsten Bänden meiner Bibliothek — diese Bibliothek aber ist mein Lehrer und Leiter!

Möge es mir gestattet sein, der Gesellschaft für Geburtshülfe und Gynäkologie zu Berlin die vorliegende Arbeit zu widmen als Ausdruck der Hochachtung und Dankbarkeit.

Warschau, Leszno 33, am 10. Mai 1895.

Franz L. Neugebauer.

Meine Herren! Die Casuistik der angeborenen und erworbenen Scheidenstenosen, resp. Atresien ist eine überaus reiche und im höchsten Grade interessante, indem sie nicht nur eine ganze Reihe von therapeutischen Fragen berührt, die heute noch offene sind — und zwar nicht nur auf dem geburtshülflichen Gebiete, sondern auch auf dem Gebiete der Frauenkrankheiten überhaupt —, aber auch die theilweise noch zweifelhafte, ja vollständig dunkle Genese, Aetiologie dieser in so manchem Falle leider für das Leben der Patientin verhängnissvoll gewordenen Anomalie. Die Casuistik ist, wie Sie aus dem Folgenden ersehen werden, eine weit reichere als zur Zeit in den verschiedenen Lehrbüchern, ja sogar Specialaufsätzen angegeben wird, aber sie ist zerstreut in den Zeitschriften der gesammten ärztlichen Welt und nicht zusammengestellt worden. Mir fehlte leider, da ich hier in Warschau hauptsächlich auf meine eigene Bibliothek angewiesen bin, die Möglichkeit, in ein erschöpfendes Studium dieser Casuistik in den Originalbeschreibungen einzugehen, so dass ich oft auf Referate und höchst lückenhafte Berichte und Notizen angewiesen bin, aus demselben Grunde musste ich auch darauf verzichten, alle einschlägigen Fälle zu sammeln.

Ich habe mich bemüht, eine möglichst reichhaltige anschauliche Casuistik aus der Litteratur zu sammeln, der meine eigenen Beobachtungen hinzugefügt seien. Gehen wir gleich in medias res vor!

Erster Abschnitt.

56 Kaiserschnitte wegen Scheidenverengerung, darunter 22 mit Amputatio utero-ovarica verbunden.

A: 22 Porro-Operationen.

Fall 1 (I). Ich beginne mit der Beschreibung eines von mir in Gemeinschaft mit Herrn Collegen Solman mit Glück für Mutter und Kind an einer 32jährigen erstgebärenden Zwergin bei Eclampsie ausgeführten Porro-Operation, bedingt in Scheidenstrictur von 2 mm Lumen.

Am 8. Januar 1894, Abends $6\frac{1}{2}$ Uhr wurde ich von der Hebamme Nagel auf Veranlassung des Herrn Collegen Weissel zu einer mit Eclampsie behafteten Kreissenden in die Woláer Vorstadt berufen. Marie P., 1862 in Głuchówek bei Łowicz geboren, wurde von ihrer Mutter fast bis zu dem 5 Monate nach der Entbindung erfolgten Tode derselben (galoppirende Schwindsucht) gestillt, dann mit der Flasche aufgezogen. Zwei Brüder starben mit 1 und 3 Jahren, Schwestern hatte sie nicht. Im Alter von 12 Jahren verlor sie ihren Vater und wurde zu Verwandten nach Lublin gebracht, wo sie bis zu ihrer vor $5\frac{1}{2}$ Jahren erfolgten Verheirathung verblieb. Die Menstruation setzte im 12. Lebensjahre ein, blieb dann 3 Jahre aus, war vom 15. Jahre an regelmässig, wenn auch schmerzhaft bis zur jetzigen Schwangerschaft, die ihr normales Ende erreicht hat. Rachitis liegt nicht vor, die P. ist eine typische, proportionirte Zwergin von 119 cm Höhe, geistig normal und sehr intelligent. Ueber irgend welche im Kindesalter oder später durchgemachten Krankheiten, einen mit krankhaften Scheidenausflüssen verbundenen Process, konnte ich nichts Positives erfahren. Letzteren Umstand betone ich speciell deshalb, weil, wie mir erscheint, irrthümlicherweise der Mangel bezüglicher Angaben in der Anamnese nur allzuhäufig zu Gunsten der Annahme des Angeborenseins der Scheidenstenosen auf die Waagschale geworfen wird. M. P. hat seit ihrer Hochzeit zweimal einen Arzt consultirt wegen Dyspareunie, indem dem Gatten eine richtige Einführung des Membrum nie gelingen wollte. Der erste Arzt entliess die Kranke, indem er ihr erklärte, sie werde entweder überhaupt nicht schwanger werden oder abortiren. Der zweite Arzt, College Matlakowski, constatirte eine Scheidenstenose

und machte einige Dilatationsversuche, die jedoch erfolglos blieben, so dass er von der Behandlung alsbald wieder Abstand nahm. Trotzdem erfolgte Schwängerung. In der ganzen Schwangerschaftszeit wurde die P. von Uebelkeiten, Erbrechen, Kurzathmigkeit geplagt, so dass sie deshalb noch einen Collegen consultirte; in den letzten Wochen stellte sich Schwellung der Beine ein, eine Nephritis, die schliesslich zu ecclamptischen Anfällen führte.

Beckenmaasse bei 119 cm Körperhöhe: Troch. 26, Cristae 24, Spinae ant. sup. 21 cm, Spinae post. sup. 6 cm, Tubera 8 cm, Conj. ext. 17 cm, Conj. vera auf circa 8 cm geschätzt (während des Bauchschnittes, vor der Operation nicht messbar). Abstand der Trochanteres majores vom Fussboden je 60 cm, Länge der Arme vom Acromion bis Mittelfingerspitze je 49 cm. Grösster Quer- und Längendurchmesser der Fusssohle 7,5 und 17 cm. Körpergewicht (nach der Entbindung gemessen) 90 Pfund. Abstand der Schamfuge vom Proc. xiph. sterni 45 cm, vom Nabel 31 cm. Im Verhältniss zum Zwergbau erscheint das Becken nicht dysproportionirt. Anämie, Nephritis mit Anasarca und beginnendem Ascites.

Am 7. Januar Abends Wehenbeginn, die Wehen dauerten die Nacht durch fort; nach einem warmen Bade soll angeblich das Oedem der Beine aufgetreten sein, wohl vorher übersehen; das Gesicht etwas verschwollen. Am 8. Januar nahm die Wehenstärke zu, Nachmittags 5 Uhr plötzlich ein ecclamptischer Anfall mit Bewusstseinsverlust, der bis jetzt andauert. Nach $^3/_4$ Stunden ein zweiter Anfall stärker als der erste. Alarm im Hause. College Weissel wird geholt und schickte sofort nach mir. An eine Entbindung per vias naturales war hier nicht zu denken, die Scheide endigte in der Höhe von etwa 4 cm oberhalb des Einganges scheinbar blind, durch eine derbe wulstige Membran verschlossen. Ein Speculum hatte ich nicht zur Hand, benutzte statt dessen zwei im Halse gekrümmte Theelöffel und constatirte einen queren Verschluss der Scheide mit einer kaum 2 mm weiten schlitzförmigen, excentrisch rechterseits gelegenen Oeffnung. Per rectum constatirte ich oberhalb der verengten Stelle, und zwar ziemlich hoch darüber, einen andrängenden Kindestheil, so dass ich den Eindruck gewann, es handele sich eher um eine Scheidenstrictur als um eine Verengerung von grösserer Längenausdehnung; da aber hier am Schwangerschaftsende und trotz 24stündiger Wehen keine spontane Erweiterung erfolgt war und die Ecclampsie Lebensgefahr setzte, so hiess es keine Zeit verlieren! Ad rem zum Kaiserschnitte, denn Einkerbungen der Strictur, über deren Ausdehnung ich doch nichts Sicheres zu sagen vermochte, ausser Vermuthungen, schienen mir für die Mutter gefährlich und für das Kind aussichtslos. Die Operation an Ort und Stelle ausführen ohne jede Vorbereitung, Assistenz, Licht, in dem engen Hinterstübchen des Victualienhändlers hielt ich unter den nicht dazu zwingenden Verhältnissen für leichtsinnig, um so mehr als meine Klinik nicht weiter als $^1/_4$ Stunde entfernt war. Es hiess zunächst Zeit gewinnen und suchte ich daher einen dritten ecclamptischen Anfall durch eine Morphiumeinspritzung von $^1/_4$ Gran vorzubeugen. Das gelang. Ich veranlasste nun den Gatten, die Frau mit allen gebotenen Vorsichts-

maassregeln in einem rasch herbeigeholten Wagen in meine Klinik zu bringen, fuhr voraus, um die nöthigen Anordnungen zu treffen. Meine Bemühungen scheiterten jedoch an dem Widerstande des Reglements, welches laut Aussage des Oberarztes nicht gestattet, Gebärende in das Hospital aufzunehmen. (Die Frage ist seither glücklich zum Austrage gelangt, darauf hin, dass dieselbe Frau in einem anderen Hospitale doch aufgenommen wurde, also auf Grund des Präcedenzfalles.) Hier die Ecclampsie, da zwei Menschenleben in Gefahr, hier der Paragraph der Statuten! Ich versuchte nun, die Frau in ein benachbartes geburtshülfliches Asyl zu bringen; auch hier konnte die Kreissende nicht aufgenommen werden. Endlich wandte ich mich an das Heiligen Geist-Hospital, in dem mein Vater 28 Jahre, ich selbst sechs Jahre thätig gewesen war, und zwar an Herrn Collegen Solman, ersten Assistenten an der chirurgischen Klinik des Herrn Professor Kosiński. Ich erklärte ihm, es dürfe keine Zeit verloren werden, wir müssen sofort operiren, und zwar sei es meine Absicht, einen Kaiserschnitt mit Amputation des Uterus zu machen. College Solman erklärte sich sofort bereit, er müsse jedoch die Erlaubniss des Oberarztes Herrn Dr. Zaleski einholen. Leicht war dies nicht, „wir dürfen keine geburtshülfliche Kinik aus dem Hospital machen u. s. w.“ Erst als ich dem Oberarzte erklärte, es handle sich um einen Casus urgens, ich weise jede Verantwortung von mir, falls die Kranke nicht sofort aufgenommen werde und falls sie auf dem Wege von hier zur geburtshülflichen Klinik, beinahe 1 km weiter, an Ecclampsie zu Grunde gehe — erst nach diesen Erklärungen und auf das Versprechen hin, das neugeborene Kind sofort aus dem Hospitale wenn auch zu mir nach Hause zu nehmen, erfolgte die Einwilligung — meine Geduld war nahe daran zu reissen; nur meinen persönlichen Beziehungen zu dem Oberarzte hatte ich es zu danken, dass schliesslich die Frau doch aufgenommen wurde. Während die bisherigen Präliminarien mit den Herren Oberärzten etwa zwei Stunden in Anspruch genommen hatten, war die höchst einfache Porro-Operation sammt allen Vorbereitungen in $^3/_4$ Stunden besorgt. Die Narkose der halb comatösen Frau war leicht zu erreichen, das Waschen kostete nicht viel Zeit, Instrumentarium und was sonst dazu gehörte, war in der geübten Hand des Collegen Solman schnell fertiggestellt. Von der Operation ist nicht viel zu sagen. Solman und ich operirten, die Herren Maliszewski, Sławiński, Rogoziński und Weissel assistirten, sowie auch die barmherzige Schwester Klotilde.

Das Kind wurde sofort nach Abnabelung der Hebamme Nagel übergeben; es hatte eine kleine Schramme beim Durchschneiden der dünnen Uteruswand davongetragen, die mit zwei Seidennähten vereinigt wurde, schrie sofort, gedieh — um dies gleich zu erledigen — gut und erfreut sich auch heute des besten Wohlergehens. Den Bauchschnitt führte College Solman aus, dann wälzte ich den Uterus vor, Herr Rogoziński fixirte die Bauchwandränder oberhalb des Uterus für alle Fälle aneinander und übernahm die Sorge für die Intestina. Wir legten einen Schlauch um den unteren Uterusabschnitt nach Ligirung und Durchschneidung der beiderseitigen Annexa, ohne ihn jedoch anzuziehen.

Schnell öffnete ich den Uterus und zog das Kind heraus, um es bald abzunabeln, die Placenta liess ich in situ haften. Danach wurde der Schlauch geknotet, den Uteruskörper trug ich durch Schnitt ab. Die Blutung war minimal und mehr rückläufig. Es wurde nun ein dünnerer Gummischlauch etwas oberhalb des ersteren angelegt und ersterer abgenommen. Den Schlauch knüpfte ich, während College Solman manuell den Stumpf fixirte, dann stiess er zwei Bantock'sche Nadeln schräg durch den Stumpf, resecirte denselben ein wenig und legte zur Verkleinerung der Wandfläche einige Ligaturen in sagittaler Richtung durch die Stumpfkrone. Der unterhalb des Amputationsschnittes zurückgebliebene Theil des Eihautsackes wurde von mir in toto herausgezogen, jede Behandlung des Cervicalmucosa unterlassen, weder Auskratzung, noch Ausschneidung, noch Cauterisation gemacht. Vor fester Schnürung des Schlauches hatte ich den Zeigefinger vaginalwärts durch den Stumpf geführt, um das Verhältniss der Portio vaginalis, der Durchgängigkeit der Scheidenstrictur für die Lochialsecrete zu prüfen, und fand den Cervicalkanal für einen Finger etwa durchgängig, unterhalb des äusseren Muttermundes einen hohlen Raum von vielleicht 2 cm Höhe, der nach unten zu durch einen Verschluss abgegrenzt wurde mit einer dellenartigen Vertiefung, in die ich die Fingerkuppe knapp einzwängen konnte. Eine Sondirung von oben her wurde nicht vorgenommen, ebensowenig von unten her. Wir unterliessen eine Dilatation von oben her, die von anderer Seite her in solchen Fällen gemacht wurde, hauptsächlich deshalb, weil die Amputatio utero-ovarica gemacht war, andererseits war die Amputatio utero-ovarica theilweise deshalb gemacht worden, weil bei conservativem Kaiserschnitt der erschwerte Ausfluss der Lochia unerwünschte Folgen haben konnte. (Dieser Grund bestimmte namentlich Herrn Collegen Solman; vom geburtshülflichen Standpunkt aus erschien mir die Sterilisirung der Frau ebenso wichtig, die ja allerdings, das gebe ich zu, auch durch einfache Tubenabbindung oder Castration hätte erreicht werden können.) Die Schnitte durch die Annexa waren so gefallen, dass ein Ovarium in toto entfernt wurde, von dem anderen ein Theil zurückblieb. Herr College Solman legte zum Schluss noch eine fortlaufende Naht jederseits auf die Schnittfläche in den Annexis und schloss dann die Bauchwunde, nachdem der Stumpf im unteren Winkel der Wunde gelagert war; eine symperitoneale Umsäumung des Stumpfes behufs Abschluss der Bauchhöhle wurde nicht gemacht. Den Verlauf post operationem habe ich, da die Kranke in einem anderen Hospital lag, nicht regelmässig beobachtet, nur ab und zu die Operirte besucht. Die Sorge um den weiteren Verlauf hatte Herr Solman ausschliesslich übernommen. Der Verlauf war gut bis auf eine vorübergehende Temperatursteigerung infolge einer Phlegmone um einige Stichkanäle herum; nach Incision und Entfernung der Nähte schwand das Fieber bald. Die Frau hatte gelegentlich einen unerklärt gebliebenen Anfall von Tachycardie, genas jedoch. Dabei blieb der Harn bis zur sechsten Woche eiweisshaltig. Die Bauchwandnähte wurden am 10. Tage entfernt, am 16. Tage fiel die Krone des Stumpfes mit dem Schlauche ab; die erwähnte Phlegmone betraf nicht den Stumpf, sondern zwei

Nähte etwa in der Mitte des Abstandes zwischen Stumpf und Nabel. Wegen schlechten Geruches des mässigen Scheidenausflusses täglich eine Scheidenausspülung, ohne jedoch in die verengte Stelle einzudringen. Nach vier Wochen noch berührten einander eine von der Bauchwundnarbe — Bauchwanduterusfistel — aus und eine von der Scheide aus durch die Strictur eingeführte Sonde. Die Uteroabdominalfistel schloss sich bald, die Kranke verliess nach etwa sieben bis acht Wochen geheilt das Spital. Eine künstliche Erweiterung der Scheidenstrictur wurde auch jetzt nicht vorgenommen, die Frau hatte genug erlebt und war schon ungehalten, wenn sie von einer beabsichtigten neuen Untersuchung hörte. Das Präparat des amputirten Uterus (die Amputation war relativ ziemlich tief unten ausgefallen), sowie die Patientin haben wir mit Collegen Solman in der Warschauer ärztlichen Gesellschaft vorgestellt. Auf die Einzelheiten der Operation gehe ich hier nicht weiter ein, da einmal hier nichts Neues zu sagen ist, andererseits Herr Solman dieselbe vom chirurgischen Gesichtspunkte aus gesondert in polnischer Sprache beschrieben hat. (Medicyna 1894.)

Nächst diesem eigenen Falle seien hier 21 aus der Litteratur gesammelte Fälle von Porro-Operation wegen Scheidenstenose zusammengestellt, vorher jedoch eine Verwahrung: Beim besten Willen war es mir unmöglich, streng die chronologische Reihenfolge einzuhalten, da oft das Datum der Operation nicht angegeben ist, sowie der Name der Operirten und andere Details. Ich musste mich also oft an das Datum der Veröffentlichung des Referates halten, andererseits bin ich nicht sicher, ob nicht zwei von diesen Operationen zweimal aufgezählt sind; das liegt nur an dem ungenauen Citiren von Seiten mancher Autoren.

Fall 2 (II). Litzmann (Centralbl f. Gyn. 1879, Nr. 1), „Beitrag zur Statistik der Kaiserschnitte nach Porro".

29jährige IIpara mit allgemein verengtem, plattem, asymmetrischem Becken; Conj. vera 7—7,3 cm. Vor zwei Jahren erste Entbindung, nach mehrfachen Zangenversuchen Perforation. Jetzt vorzeitiger Wasserabfluss; Schädellage. Die enge Scheide endigt stumpfkegelförmig blind, Narbenstränge in der Wand gegen eine rechterseits belegene Oeffnung zu, Sonde dringt nicht ein, aber im Speculum fliesst Fruchtwasser durch die Oeffnung aus. Vom Rectum aus fühlt man als Fortsetzung des den Kopf umschliessenden unteren Uterinsegmentes einen etwa 2 cm langen derben Zapfen, dessen unteres Ende an jene Oeffnung im blinden Scheidentrichter reicht. Wegen Fieber Kaiserschnitt und wegen befürchteter Lochialretention Amputatio utero-varica. Frau starb am sechsten an septischer Peritonitis nach 60stündiger Geburtsdauer. Kind asphyktisch, belebt.

Fall 3 (III). Im Jahre 1882 beschrieb Dejace (Bulletin de l'Acad. royale de méd. de Belgique 1882, t. XVI, Nr. 11 — siehe Centralbl.. f. Gyn. 1883, S. 406) eine Porro-Amputation bei einer

25jähr. IIpara wegen fast vollständiger narbiger Occlusion der Scheide bei einer nach der ersten schweren Entbindung nachgebliebenen Fistula recto-vaginalis. Nach vergeblichen Dilatationsversuchen „mit Quellmitteln oder auf blutigem Wege“ während der Schwangerschaft im siebenten Monate wurde am Schwangerschaftsende die Porro-Operation ausgeführt. Die Mutter genas, das Kind starb nach wenigen Stunden.

Fall 4 (IV). Im Jahre 1885 beschrieb Weiss in Schwerin („Ein Kaiserschnitt nach Porro wegen narbiger Verengerung der Scheide.“ Archiv f. Gyn., Bd. XXVIII, Heft 1, S. 89—96 — siehe Centralbl. f. Gyn. 1887, S. 327) einen neuen Fall.

Die 26jähr. IV para Dorothea Fick hatte ihr erstes Kind leicht spontan geboren, bei der zweiten Entbindung nach mehrfachen Zangenversuchen Perforation und Extraction der Frucht — eine zurückgebliebene Fistula vesico-vaginalis heilte spontan. Während der dritten Schwangerschaft beständig krank. Plattes Becken. Conj. ext. 16, diag. 11 cm. Die gesammte Scheide ist zu einem narbigen hartwandigen Trichter verändert, absolut unnachgiebige Wandungen, die Fingerspitze erreicht nicht die Spitze des Trichters. Am 14. Mai Wehenbeginn, 15. Mai Wasserabgang, am 16. Mai hat sich das obere Trichterende auf 3 cm erweitert. 39,5° C., 120 Puls. Abends Scheidenlumen 5 cm. Meconium geht ab, Zange, asphyktisches, aber belebtes Kind; zahlreiche Scheidenrisse. Bei der vierten Entbindung Scheide noch mehr verengt. 25. October 1885 Wasserabfluss unerwartet bei Placenta praevia. Die Geburt zieht sich mehrere Tage hin, Schüttelfröste, Fieber. Am vierten Tage nach Gebustsbeginn vermag kaum die Fingerkuppe in die obere Oeffnung des Trichters einzudringen. Uterusruptur befürchtet. Also Kaiserschnitt, und zwar Porro-Operation ohne die Placenta ex utero zu entfernen. Elastische Ligatur des extraperitoneal behandelten Stumpfes. Fieberhaftes Wochenbett, Mutter und Kind genasen.

Fall 5 (V). J. de Rull (siehe Clemens Goodson: Brit. med. Journ. 26. Januar 1884) führte in Barcelona am 7. December 1880 die Porro-Operation bei einer 30jährigen IIpara wegen nach der ersten schweren Entbindung zurückgebliebener narbigen Scheidenstenose aus. Das Kind wurde todt geboren. Die Mutter starb nach vier Tagen.

Fall 6 (VI). Sołowjoff (Centralbl. f. Gyn. 1885, S. 295) berichtet eine Porro-Operation an Slawjanski's Klinik in Petersburg bei einer 33jährigen IVpara, welche zuvor 3 Kinder todt geboren hatte, nach der zweiten Entbindung eine Fistula vesico-vaginalis behielt, die vernäht wurde und nach der dritten Entbindung wieder auftrat und nicht operirt wurde. Conj. vera 8 cm. Wegen Befürchtung neuer Verletzungen und wegen Endometritis Kaiserschnitt, und zwar nach Porro. Mutter und Kind genasen. In der Discussion in der St. Petersburger

geburtshülflich-gynäkologischen Gesellschaft traten Smolsky, Lazarewicz, v. Ott der Indication zu diesem Vorhaben missbilligend entgegen.

Fall 7 (VII). Lesi (Il Raccoglitore medico 1885, Nr. 7, Sept. 10. — siehe Centralbl. f. Gyn. 1885, S. 108) operirte bei einem 16jährigen Mädchen eine infolge von Scheidenverschluss entstandene Haematometra. Sieben Jahre später fand er bei der ersten Schwangerschaft im siebenten Monate derselben nur eine ganz feine Oeffnung, die kaum einen dünnen Draht durchliess, im Grunde der scheinbar blind endigenden Scheide. Während der Geburtsarbeit starke Blutung, Verdacht auf Placenta praevia und deshalb Kaiserschnitt, der nach Porro ausgeführt wurde. Experitoneale Stumpfbehandlung mit Ligatur. Ergebniss für Mutter und Kind günstig.

Fall 8 (VIII). Ikeda (Centralbl. f. Gyn. 1893, S. 1061) erwähnt eine von ihm und Omori gemeinsam ausgeführte Porro-Amputation wegen narbiger Scheidenstenose vom 28. April 1885 (Chugai-Jjiskimpo 1885, Nr. 139) in Fukuoka in Japan. Ausgang für Mutter und Kind günstig. IIpara, Aussenbehandlung des Stumpfes mit Klammer. Wegen Asphyxie des Kindes Tracheotomie — siehe auch Deutsche medicin. Wochenschr. 1886, Nr. 47.

Fall 9 (IX). Niccolini (siehe Truzzi: Annali di Ostetricia 1890) führte am 22. December 1886 bei einer 27jährigen IIpara wegen Atresie im obersten Drittel der Scheide einen Kaiserschnitt mit Uterusamputation nach Porro und extraperitonealer Stumpfbehandlung mit Cintrat's Serrenoeud aus. Mutter starb am siebenten Tage an septischer Peritonitis, Kind gerettet.

Fall 10 (X). Frattina (siehe Truzzi l. c.) vollzog am 15. August 1887 eine Porro-Operation bei einer Multipara wegen narbiger Scheidenatresie. Stielversenkung nach Etagennaht mit Catgut. Abscess im unteren Wundwinkel mit Ausstossung des nekrotischen Stumpfes. Mutter und Kind gerettet.

Fall 11 und 12 (XI und XII). Weidlich („Zwei Fälle von Porro-Operationen bei Vaginalatresie." Prager Zeitschrift für Heilkunde 1888, Bd. IX, Heft 2, S. 105—128 — siehe Centralbl. f. Gyn. 1888, S. 594) beschreibt zwei von Schauta operirte Fälle.

Bei der ersten der operirten (24. Juli 1887) Frauen, einer 32jährigen Ipara, handelte es sich um eine complete (?) Scheidenatresie nach diphtheritischen Scheidengeschwüren während einer im elften Lebensjahre absolvirten Scharlacherkrankung. Die Cohabitationsversuche setzten neue Verletzungen, und es kam im Laufe der Schwangerschaft zu completer Atresie zwischen mittlerem und unterem Dritttheil der Scheide. Schauta entschloss sich, da er nicht

auf eine künstliche Erweiterung der Scheide rechnete, nicht einmal für eine nach Schädelperforation zur Vollendung der Geburt genügende, zum Kaiserschnitt, und zwar aus Furcht vor Behinderung des Abflusses der Lochialsecrete, zu einer Porro-Amputation. Mutter und Kind gerettet. (Im Referat ist leider nicht angegeben, ob nach dem Gebärmutterschnitt nach der Scheide zu drainirt, der Kanal erweitert wurde oder nicht.) Extraperitoneale Behandlung des Stumpfes mit elastischer Ligatur.

Der zweite Fall (4. September 1887) betrifft eine 36jährige IIpara. 9 Jahre nach der ersten schweren Entbindung complete (?) Atresie der Scheide unterhalb ihrer Mitte. Jetzt todtes Kind. Bei der Sondenuntersuchung wird das Septum durchbohrt, nach Dilatation mittels der Hegar'schen Dilatatoren passirt der Zeigefinger die Oeffnung und erreicht den macerirten Kindesschädel. Wegen befürchteter Infection dem Kaiserschnitt die Amputatio utero-ovarica hinzugefügt. Die Mutter genas, das Kind war, wie gesagt, vorher abgestorben. Operation am 17. Tage nach Wehenbeginn. Extraperitoneale Stumpfbehandlung mit elastischer Ligatur.

Weidlich will in ähnlichen Fällen erst die Atresie durch Perforation des Verschlusses behoben wissen, dann zum conservativen Kaiserschnitt schreiten und, falls der Lochialabfluss erschwert oder Infection wahrscheinlich erscheinen sollte, zur Amputation. Zugleich tritt Weidlich der Forderung Kessler's entgegen, die Atresie zu perforiren und dann auf natürlichen Wege zu entbinden.

Fall 13 (XIII). Sołowjoff (Moskau): 8. Juli 1888 Porro-Operation bei einer 22jährigen IIpara, enges Becken und narbige Scheidenstenose, Vesicovaginalfistel; jetzt Operation 24 Stunden nach Wasserabfluss; die stark ausgedehnte gefüllte Harnblase drängte sich während der Operation in die Bauchschnittwunde vor und musste punktirt werden. Extraperitoneale Behandlung des Stieles mit Cintrat's Serrenoeud. Mutter starb nach 46 Stunden an Sepsis, Kind gerettet. Als Todesursache Gangrän des oberen Abschnittes der vorderen Harnblasenwand. (Medicinskoje Obozrenje [russisch] 1888, Nr. 21.)

Fall 14 (XIV). Martinetti („Il laccio elastico nel governo intraperitoneale del pedunculo". Annali di Ostetricia 1889, p. 520 bis 530). Porro-Operation in Florenz bei einer 37jährigen Ipara am 25. Mai 1889 wegen Narbenstenose der Scheide und einer vulvovaginalen Missbildung. Mutter und Kind gerettet. Stumpf sammt elastischer Ligatur versenkt.

Fall 15 (XV). F. Spaeth (Münchener med. Wochenschrift 1889, Nr. 14) berichtet eine von Prochownik infolge von narbiger Scheidenstenose nach einer vorangegangenen schweren Entbindung vollzogene Porro-Operation (bei der ersten Entbindung Perforation und Kranioklasie). 30jährige IIpara. Der Finger drang nur 1 cm

weit in die Scheide ein, die Sonde jedoch konnte 4 cm unterhalb und 4 cm oberhalb der Stenose freie Bahn finden. Nach Dilatation mittels des Fingers und Kautschukkugeln Lumen auf 4—6 cm erweitert; es folgte Schwängerung. Porro-Operation am Schwangerschaftsende aus Furcht vor behindertem Lochialabfluss. Mutter und Kind gerettet.

Fall 16 (XVI). Mangiagalli Annali di Ostetricia 1890, p. 216—224) vollzog am 13. Juni 1889 bei einer 30jährigen VIIpara die Porro-Operation wegen Atresie der Scheide in mittlerer Höhe bei weit vorgeschrittenem Cervixcarcinom, das auf das Scheidengewölbe und rechte Parametrium übergegangen war. Es folgte die Atresie nach Chlorzinkätzung des Carcinoms. Schwangerschaft nicht ganz ausgetragen. Mutter gerettet bei extraperitonealer Stumpfbehandlung, starb jedoch am 22. Februar 1890 an Carcinom, das Kind starb schon einige Stunden nach der Geburt.

Fall 17 (XVII). Ashton (Med. News 4. April 1891, S. 369) beschreibt eine Porro-Operation bei trichterförmiger Verengerung der nur 5 cm langen Scheide, in deren Grunde sich eine von radiären narbigen Störungen umsäumte Oeffnung fand. Per rectum fühlte man den Mutterhals und eine Art Band (?) zwischen ihm und der stenosirten Stelle. Mutter und Kind gerettet. Schwangerschaft nicht ganz ausgetragen. 25jährige Ipara, angeborene Stenose.

Fall 18 (XVIII). Fritsch (Bericht über die gynäkologischen Operationen des Jahrganges 1891/92, S. 186) erwähnt eine weitere an der 36jährigen IIpara, Frau Rosine Kowalczyk (Conj. ext. 18,75 cm, diag. 10,5 cm), wegen nach der ersten Entbindung erfolgter Narbenstenose der Scheide vollzogene Porro-Operation. Die Mutter starb nach 3 Wochen bei externer Stielbehandlung an Ileus.

Fall 19 (XIX). S. 187 (l. c.) beschreibt Fritsch eine zweite Porro-Operation wegen einer narbigen Scheidenstenose, welche den Finger nicht durchliess. Mutter und Kind gerettet. Frau Wohlkittel, 27jährige IIIpara (Conj. ext. 17,5 cm). [Am selben Orte erwähnt Fritsch (S. 188) einen Todesfall infolge von Ruptur der narbig verengten Scheide bei Beendigung der Geburt per vias naturales und bedauert damals nicht den Kaiserschnitt ausgeführt zu haben.]

Fall 20 (XX). Ikeda (siehe l. c. in Vorhergehendem) führte am 29. Mai 1893 noch eine zweite Porro-Operation (diesmal allein) wegen narbiger Scheidenstenose aus.

29jährige IIpara, Nakamura Juki, welche zwei Jahre zuvor mittelst Zange entbunden war. 7 cm oberhalb des Scheideneinganges eine

Strictur, die kaum die Spitze des kleinen Fingers eindringen liess. Nach einmonatlicher Behandlung mittelst täglicher Einführung einer Bougie in der Schwangerschaft drangen zwei Finger ein, aber die Frau brach die Behandlung ab wegen deren Schmerzhaftigkeit; sie kam erst am Ende der neuen Schwangerschaft wieder, am 27. Mai 1893. Das Wasser ging alsbald nach ihrem Eintritt ab. Starke Wehen, am folgenden Morgen Collaps, übelriechender Ausfluss, 39,3° C. Mütterlicher Herzschlag 138, kindlicher 150. Der Kindeskopf drängt gegen die die Scheide verschliessende Membran an, der durch die Oeffnung geführte Finger entdeckt einen oberhalb der Stenose der Scheide befindlichen Vaginalriss, der bis in das Scheidengewölbe reicht; ob derselbe in das Parametrium geht, war nicht festzustellen. Nach Eröffnung der Bauchhöhle zeigte sich der Uterus unverletzt. Trotz Fieber und übelriechenden Ausflusses genas die Mutter, das Kind gerettet. Antiseptische Scheidenspülungen. Nach Abfall des Stumpfes sammt Ligatur fliesst die per vaginam eingegossene Flüssigkeit durch den unteren Wundwinkel aus. Am 12. Juli verliess die Frau durchaus geheilt das Hospital.

Fall 21 (XXI). Einen hochinteressanten Fall einer dritten von Fritsch vollzogenen Porro-Operation veröffentlichte Courant, und zwar eine Porro-Operation sub abortu („Zur Indication der Porro'schen Operation bei narbiger Strictur und Fistelbildung in den weichen Geburtswegen." Centralbl. f. Gyn. 1893, S. 991): Courant citirt zunächst fünf fremde Fälle von Porro-Operation bei narbiger Scheidenstenose (Lesi, Weiss, Prochownik-Spaeth, zwei von Schauta), erwähnt drei glücklich verlaufene Fälle von Fritsch aus der Breslauer Klinik (ich habe vorläufig nur zwei litterarisch belegt gefunden) und beschreibt sodann eine in der Hälfte der Schwangerschaft von Fritsch vollzogene Porro-Operation:

Die 37jährige Patientin hatte einmal abortirt, die zweite Entbindung (1883) bei ausgetragener Schwangerschaft dauerte fünf Tage, Zange, Perforation, vergebliche Extractionsversuche, endlich spontane Austreibung. Der Harn floss durch die Scheide ab, es wurde ein Blasenstein geboren. Nach 16 Wochen schwierige Vernähung einer Vesicovaginalfistel, schwierig wegen Scheidenverengerung. Zwei Jahre später eine neue Harnfisteloperation wegen einer bei der ersten Behandlung übersehenen Cervicalfistel, die jetzt nach Cervixdiscision geschlossen wurde (1885). 1889 zeigte sich die Frau wieder, jetzt im zweiten Monate ihrer dritten Schwangerschaft befindlich abortirend, abermals fliesst Harn durch die Scheide ab, Curettement des Uterus, nach einigen Wochen schwindet die Harnincontinenz. 1892 neue, vierte Schwangerschaft, vom dritten Monate an abermals Harnfluss durch die Scheide. Conj. ext. 16 cm, diagonalis wegen Scheidenverengerung nicht messbar. Die Scheide stellt einen Trichter von 8 cm Länge vor, in dessen Grunde sich zwei Oeffnungen befinden, zwischen Narbensträngen gelegen; Portio vaginalis nicht herauszufinden. In die rechtsseitige Oeffnung dringt die Sonde 2 cm tief ein; die in die linke Oeffnung

eingeführte Sonde trifft nicht mit einem in die Harnblase eingeführten Katheter zusammen, doch geht durch diese Oeffnung Harn ab. Fieber. Mehrfache Uterusblasenfisteln und Scheidenblasenfisteln, Zerstörung des Collum uteri.

Courant nimmt an, dass eine Blasenscheidenfistel und zwei Cervicovesicalfisteln existirt haben, eine höher und eine niedriger belegen. Die ersten beiden Fisteln waren operativ geschlossen worden, die dritte jedoch persistirte und wurde bei jeder neuen Schwangerschaft zur Quelle von Harnincontinenz, extra graviditatem jedoch soll sie ihrer Lagerung und Richtung zufolge zeitweilig verlegt worden oder einfach comprimirt worden sein durch die narbige Nachbarschaft. (Die Erklärung erscheint mir etwas gezwungen. N.) Augenblicklich Endometritis, Cystitis, das engste Scheidenlumen lässt kaum eine Sonde passiren, Fieber. Was thun? (schreibt Courant). Hildebrandt (Benicke, „Ueber Geburtsstörungen durch die weichen Geburtswege". Zeitschrift f. Geb. u. Gyn., Bd. II, S. 259) brauchte fünf Wochen zur allmählichen Erweiterung einer Scheidenstenose; nach Kessler's Vorschlag vorzugehen, die Narbe in toto zu excidiren, war hier nicht thunlich aus Furcht vor Verletzung der Blase oder der Harnleiter, man versuchte also Einkerbungen mit dem Messer an der linksseitigen, zum Uterus führenden Oeffnung im Scheidentrichter, starke Blutung dabei. — Der Kanal erschien gleich verengt noch auf die Länge von mehreren Centimetern. Courant umstach somit die blutenden Stellen und gab weitere Versuche, von unten her vorzudringen, auf. Er entschloss sich statt dessen zur Amputatio uteri aus folgenden Gründen: 1) wegen Befürchtung eines erschwerten Lochialabflusses, 2) angesichts der Endometritis, 3) um die durch die Blase entleerte Menstruation aufzuheben, 4) wegen des decrepiden Allgemeinzustandes der Schwangeren, der Entkräftung, der drohenden Pyämie und Pyelonephritis. Die schon von Kessler für die Porro-Operation bei narbiger Fixation des Collum hervorgehobenen technischen Schwierigkeiten hoffte Fritsch durch die Trendelenburg'sche Lagerung zu überwinden. Courant umging die Schwierigkeit, indem er den Uterus in der Höhe des Blasenscheitels amputirte. Der Stumpf wurde extraperitoneal fixirt. Trotz Fieber und Harnausfluss durch den Stumpf Genesung. Der Stumpf fiel am 13. Tage ab. Spülungen vom Stumpf aus durch die Scheide, allmählich erfolgte Verschluss. Harn klar. Fritsch vernähte schliesslich später die linksseitige Oeffnung an der Scheide, durch welche der Harn ausfloss. (Die Beschreibung ist für mich nicht genügend klar! N.)

Fall 22 (XXII). Rühle Walter: „Conservativer Kaiserschnitt und $3^1/_2$ Jahre später Operation nach Porro bei derselben Frau wegen Atresia vaginalis artificialis“ (Festschrift des Vereins der Aerzte des Reg.-Bezirkes Düsseldorf 1894, S. 535). Details? (Nemo ultra posse obligatur! Wo sollte ich dieser Festschrift in Warschau habhaft werden?[1])

B: 34 conservative Kaiserschnitte wegen Scheidenstenose resp. Scheidenatresie.

Henne vollzog 1823 einen Kaiserschnitt wegen narbiger Scheidenstenose, siehe Hayn.

Fall 23 (XXIII). Albert Hayn („Beiträge zur Lehre vom schräg-ovalen Becken.“ Königsberg 1852) beschreibt ein seit 1824 in der anatomischen Sammlung der Königsberger geburtshülflichen Klinik befindliches Becken, welches einer Frau angehört hatte, die, nachdem sie früher eine Geburt auf natürlichem Wege überstanden hatte, an den Folgen ihrer zweiten, durch Sectio caesarea von Professor Henne 1823 beendigten Geburt starb. Kyphosis und Schrägverengerung des Beckens mit linksseitiger Ileosacralankylose. Die Mittheilungen über die beiden Geburten stammen aus einem Jahresberichte der Königsberger Klinik, herausgegeben von dem 1830 verstorbenen Vorgänger Hayn's, Prof. Henne. Es soll eine hochgradige Kyphosis dorsalis (Buckel zwischen dem fünften und achten Rückenwirbel) vorgelegen haben, an den erhaltenen Theilen des Skeletts erwähnt dagegen Hayn nur einen Lumbalhöcker.

Malum Pottii im Kindesalter, Menstruation vom 15. Jahre an, Heirath im 24. Jahre. Normale Schwangerschaft bald, aber schwere Geburt eines todten Knaben mit sehr vielen und äusserst starken Zangentractionen unter Bewusstlosigkeit und Delirien. Zahlreiche Wunden an den Schamtheilen, langwierige Eiterungen und fast vollständige Verwachsung der Schamspalte. Unterhalb des prolabirten vorderen Scheidenantheiles Lumen der Scheide später so verengt, dass nur ein Katheter

---

1) Fraisse und Godefroy haben am 14. April 1891 bei einer Vpara wegen Rigidität des Collum und Stenose des Orif. cervicis (nach vorausgegangenen Cauterisationen) eine Uterusruptur angetroffen, wobei fast der ganze Fötus in der Bauchhöhle lag. Das Kind wurde lebend extrahirt, starb aber bald. Porro-Operation mit extraperitonealer Stielbehandlung. Tod der Mutter an Collaps am sechsten Tage. (Nouv. Archives d'Obst. et de Gyn., Juillet 1891, p. 348—353.) Da nicht genau angegeben ist, ob auch die Scheide verengt war, ist dieser Fall hier nicht mit aufgenommen.

von mittlerer Stärke eingeht. „An dem unter den Schoossbogen herabgezogenen Theile der Scheide war eine Narbe von knorpliger, fast knöcherner Härte vorhanden, welche die Form des Schoossbogens nachahmte und so gleichsam einen zweiten Schoossbogen darstellte.“ Excoriationen infolge seit der ersten Entbindung zeitlebens bestehenden Harnflusses (Harnfistel?).

Trotz Allem 12 Wochen nach der schweren Entbindung Beischlaf versucht. Wegen Schmerzhaftigkeit infolge der Verwachsungen unvollständiger Beischlaf, dennoch nach wenigen Monaten Conception. Die Frau (Lehmann) kam schon im siebenten Monate zu Professor Henne, der jedoch selbst eine Frühgeburt unter den bestehenden Verhältnissen für gefährlich für Mutter und Kind hielt und sich für die Sectio caesarea am Schwangerschaftsende entschloss.

Am 28. October 1823 trat die dyspnoische Kreissende ein. 29. December Geburtsbeginn, durch den Mastdarm Schädellage constatirt. Wehen immer heftiger; am 30. December entschloss sich Henne im Zeitpunkte der bevorstehenden Wassersprengung zur Operation. Placenta getroffen, starke Blutung. Darmvorfall sub operatione, schwer zu reponiren. Uterus zog sich nur sehr langsam zusammen. (Ueber die Technik der Operation, Verband nichts gesagt.) Die Frau ertrug die Operation ziemlich gut, trug während des Verbandes Sorge für ihr lebendes Kind und wünschte nach der Operation selbst aufzustehen und nach ihrem Bette zu gehen. Befinden in den ersten Tagen günstig, verschlimmerte sich allmählich, Tod am dritten Tage. Gebärmutter bis zum Umfange einer Faust zusammengezogen, der äussere Muttermund in der Grösse eines Achtgroschenstückes geöffnet. An der Gebärmutter und den dieselbe umgebenden Theilen zeigten sich Spuren einer stattgehabten gangränescirenden Entzündung. Die übrigen Eingeweide waren frei von den Merkmalen einer vorausgegangenen Entzündung. Das Lumen der Scheide war durch drei an derselben befindliche grosse Narben bis zum Durchmesser einer Linie verengt. Die Harnblase war zusammengeschrumpft.

Es handelt sich also hier um einen Kaiserschnitt wegen narbiger Scheidenstenose nach schwerer Zangengeburt mit persistirender Blasenscheidenfistel bei schrägverengtem, ausserdem infolge von Rückgratskyphose verengtem Becken.

Fall 24 (XXIV). Levy (Biblioth. for Laeger 1860, S. 59 — siehe Schmidt's Jahrb., Bd. III, S. 318) beschreibt nach Kayser (siehe im Folgenden) einen für die Mutter lethal verlaufenen Kaiserschnitt, ausgeführt wegen narbiger Scheidenstenose. Scheide in der Höhe von 1 Zoll bei einer 25jährigen Schwangeren blind endigend; Tod am dritte Tage nach dem Kaiserschnitte; das untere Uterinsegment verflachte sich nach unten zu in eine strahlig-narbige glatte Fläche, die ohne deutliche Grenze in die innere Wand des Mutterhalses überging. Kaiserschnitt ohne Uterusnaht.

Fall 25 (XXV). Galabin soll (Transactions of the Obst. Soc., Vol. XVIII, p. 252. London 1877) nach Kayser gleichfalls mit für die Mutter tödtlichem Ausgange bei gleicher Indication operirt haben.

In beiden Fällen wurde der Tod der Mutter einer Retentio lochiorum zugeschrieben.

Fall 26 (XXVI). Nach Sänger („Der Kaiserschnitt bei Uterusfibromen u. s. w.“ Leipzig 1882. S. 86—87) sollen d'Aquin und Brickelt mit für die Mutter glücklichem Ausgange den conservativen Kaiserschnitt ausgeführt haben im Jahre 1867, und zwar bei einer 23jährigen Creolin wegen Occlusio oris uteri et vaginae. Kraniotomie am Kinde. Leider sind detaillirte Angaben über die Indication und die Operation nicht angegeben, ebensowenig wie die litterarische Quelle.)

Fall 27 (XXVII). Weinbaum (Wracz 1884 [russisch]) beschreibt einen conservativen Kaiserschnitt infolge von vollständiger Scheidenatresie bei einer 33jährigen IIpara, welche nach einer schweren ersten Entbindung zehn Jahre zurück mit einer Blasenscheidenfistel behaftet geblieben war. Nach neunmaligem Operiren endlich Kolpokleisis erreicht. Menstruatio urethralis seither. Schwängerung durch Coitus per urethram; die Scheide endigt auf der Höhe von 2 cm blind. Die Frau starb nach vier Tagen. Weinbaum wollte behufs Abflusses der Lochien die Atresie durchbohren und ein Drainrohr durchziehen, verletzte aber die Blase, ohne sein Ziel zu erreichen. Bei der Necropsie fand man Blase und Rectum mit einander narbig verwachsen, keine Spur der ehemaligen Scheide mehr zu entdecken (Centralbl. f. Gyn. 1885, S. 128 berichtet).

Fall 28 (XXVIII). Carloni (Sperimentale 1885, December — siehe Centralbl. f. Gyn. 1885, S. 332) berichtet ebenfalls über einen conservativen Kaiserschnitt wegen narbiger Scheidenstenose nach früher bestandener Blasenscheidenfistel. Die Mutter und das Kind gerettet. Operation bei einer 27jährigen IIIpara: nach der ersten Entbindung mittelst Zange Fistula vesico-vaginalis, bei der zweiten Entbindung ebenfalls Zange; bei der dritten Entbindung Kaiserschnitt wegen Narbenstenose.

Fall 29 (XXIX). Ebenso führte Schauta einen Kaiserschnitt aus wegen narbiger Scheidenstenose nach vorausgegangener Blasenscheidenfistel. (Details mir nicht zugänglich.) (Prager med. Wochenschrift 1885, Nr. 1.)

Fall 30 (XXX). Chambers vollzog am 28. October 1886 in Sydney einen Kaiserschnitt mit Castration bei Atresia (?) vaginae;

die nach der ersten Geburt, drei Jahre zuvor, entstanden war bei engem Becken. 29jährige IIpara. Die Mutter starb, Kind vorher todt. Die Mutter starb an Shock nach vorausgegangener Sepsis. (Weil nur fünf Uterinsuturen angelegt wurden, rechnet Caruso diesen Fall in die Rubrik der insufficienten Uterusnaht ein.) (Austral med. Gazette, t. XI, p. 29—32. Sydney 1886—1887.)

Fall 31 (XXXI). Feitelberg führte mit Glück für Mutter und Kind einen Kaiserschnitt wegen narbiger Scheidenstenose in dem Fabrikstädtchen Serpuchow in Russland aus, den ich seiner Zeit schon referirt habe (Repert. universel d'Obst. et de Gyn. 1887, p. 578), und zwar bei einer 35jährigen VIpara: vier regelrechte Geburten, bei der fünften Vorfall einer Hand, die von der Hebamme am Arme ausgerissen wurde. Nach 41 Stunden Selbstwendung aus der Querlage und Spontanaustreibung der Frucht. Scheidenverletzung und Fistula vesico-vaginalis, daraufhin später Atresia vaginae incompleta im Wochenbett unterhalb der Fistelöffnung, also besser gesagt, narbige Scheidenstrictur. Nach Durchschneidung der Strictur wurde die Harnfistel operativ geschlossen. Bei der sechsten Entbindung konnte der Finger nur mit Mühe den Muttermund erreichen, Fieber, Kaiserschnitt mit Drainrohr vom Uterus nach der Scheide zu. Mutter und Kind gerettet.

Fall 32 (XXXII). G. Braun (Wiener klin. Wochenschr. 1888, Nr. 20) beschreibt einen conservativen Kaiserschnitt mit glücklichem Ausgange, ausgeführt wegen Narbenstenose des Cervix und der Scheide bei einer 19jährigen Ipara. Die Narbenstenose soll nach Geschwüren bei Scharlach oder Typhus (!) entstanden sein. Obgleich in der scheinbar blind endigenden Scheide sich nur eine kaum eine Sonde hindurchlassende Oeffnung fand, hoffte G. Braun einen freien Abfluss der Lochien zu erreichen und amputirte deshalb den Uterus nicht. Am Tage nach dem Kaiserschnitte beseitigte er die Stenose durch Einschnitte mit einem Knopfmesser und legte ein Drainrohr ein. Mutter und Kind gerettet.

Fall 33 (XXXIII). Brand (Wiener klin. Wochenschr. 1888, Nr. 20) rettete Mutter und Kind durch einen conservativen Kaiserschnitt bei narbiger Verengerung des äusseren Muttermundes und des oberen Drittels der Scheide.

VIpara, drei Kinder lebend spontan, das vierte Tod in Beckenendlage, 1884 das fünfte Kind: Vorfall eines Fusses bei Kopflage, Wendung auf die Füsse. Spontanaustreibung eines todten Kindes. Blasenscheidenfistel geschlossen und plastische Dammreconstruction gemacht. Bei der neuen Schwangerschaft kommt die Frau (1885), sie „will

lieber sterben als noch einmal die Qualen einer Blasenscheidenfistel ertragen“ und geht auf den Kaiserschnitt ein. Conj. vera $8^1/_2$ Zoll. Kaiserschnitt bei bedingter Anzeige. Mutter und Kind gerettet.

Fall 34 (XXXIV). Torggler (Bericht über die Thätigkeit der geb.-gyn. Klinik zu Innsbruck. Prag 1888. S. 191.) beschreibt einen von Schauta wegen Narbenstenose der Scheide nach vorausgegangener Blasenscheidenfistel ausgeführten Kaiserschnitt. Indication: Schauta befürchtete eine neue Verletzung der Blase (siehe Centralbl. f. Gyn. 1889, S. 821). Mutter und Kind gerettet. Die Harnfistel hatte Schauta zwei Jahre zuvor operativ geschlossen.

Fall 35 (XXXV). S. Braun, „Ein Fall von natürlicher Zerreissung des Uterus während der Geburt infolge narbiger Verengerung des Scheideneinganges. Sectio caesarea nach dem Tode.“ (Wiener med. Presse 1885 und Arch. f. Gyn. 1884, Bd. XIX, S. 321):

26jährige IIpara, vor fünf Jahren schwerer Forceps, todtes Kind, Scheidenläsionen. Jetzt drei Tage nach Wasserabfluss am Schwangerschaftsende eingetreten mit Puls 140. In die Scheide kann kaum der kleine Finger durch eine narbige Querverengerung eindringen. Gleich dahinter der Kopf des Kindes. Nach mehrfachen Incisionen vergebliche Zangenversuche, Collapsus und Tod. Sectio caesarea. Todtes, aber frisches Kind in der Bauchhöhle, Uterus im vorderen Gewölbe von der Vagina losgerissen und nur im hinteren Gewölbe durch eine schmale Brücke mit der Scheide verbunden. Riss wegen grünlichen Belages offenbar schon vor einiger Zeit entstanden. Queres vorderes Abreissen der Scheide sub partu wegen narbiger von der ersten Entbindung herstammender Scheidenstenose.

Fall 36 (XXXVI). Adolphi („Ein Fall von conservativem Kaiserschnitt bei narbiger vollständiger Scheidenatresie mit glücklichem Ausgange für Mutter und Kind.“ Deutsche med. Wochenschr. 1889, Nr. 8 — siehe Centralbl. f. Gyn. 1889, S. 667) operirte bei der zweiten Entbindung einer 37Jährigen:

Vor neun Jahren Zangenentbindung, todtes Kind, zahlreiche Verletzungen der weichen Geburtswege, darauf hin narbige trichterförmige Verengerung der Scheide. Kaiserschnitt sowohl des Kindes wegen, wie wegen Befürchtung von Blutungen. Der Uteruskörper wurde nicht amputirt wegen ausgedehnter Verwachsungen mit den benachbarten Organen der Bauchhöhle. Eine Amputation glaubte Adolphi nicht ausführen zu können, weil es ihm wegen zahlreichen Schwielen und Knoten im Perimetrium nicht gelang den elastischen Schlauch anzulegen.

Fall 37 (XXXVII). Stanislaus Braun hat Przegląd Lekarski 1890, Nr. 40—41) polnisch einen conservativen Kaiserschnitt wegen narbiger Scheidenstenose aus Krakau aus der Klinik des verstorbenen Prof. Madurowicz berichtet:

24jährige IIpara mit engem Becken. Nach der ersten Entbindung mehrfach brandig gewordene Ulcerationen der Scheide, jetzt eine Stenose im oberen Theile der Scheide, die kaum einen Finger passiren lässt. Schädellage, die Geburt dauert schon den vierten Tag. Kaiserschnitt mit glücklichem Ausgange für Mutter und Kind. Nach Kaiserschnitt von der Bauchwunde aus die Atresie mit Flourens's Troicart durchstossen. Einige Monate später künstliche Dilatation bis auf drei Querfinger breites Lumen. Neue Schwangerschaft zur Zeit der Publikation im Gange.

Fall 38 (XXXVIII). Nach S. Braun soll die gesammte Kaiserschnittsstatistik von Caruso nur einen einzigen Kaiserschnitt wegen Narbenstenose der Scheide enthalten, der 1888 von Carl Braun in der Wiener med. Wochenschrift veröffentlicht wurde. (?)

Fall 39 (XXXIX). Munk (Prager med. Wochenschr. 1890, Nr. 43—44) veröffentlichte einen von Schauta mit Glück für Mutter und Kind wegen „angeborener" Scheidenstenose vollführten conservativen Kaiserschnitt. Die Stenose liess nur einen Finger passiren.

Fall 40 (XL). Browne (Buffalo med. and surg. Journal 1891, p. 475) verlor seine Operirte am siebenten Tage an Nephritis nach conservativem Kaiserschnitt wegen Scheidenstenose. IIpara, nach der ersten bei Ecclampsie mit Kraniotomie beendigten Entbindung Atresia vaginae, später operativ beseitigt. Kind todtgeboren, vor Kaiserschnitt vergebliche Zangenversuche.

Fall 41 (XLI). Staude (Centralbl. f. Gyn. 1893, Nr. 13 und Nr. 34, S. 777—784: „Drei Kaiserschnittsfälle u. s. w.") beschreibt einen von ihm 1891 bei völliger (?) Atresie der Scheide und Ecclampsie mit Glück für Mutter und Kind ausgeführten Kaiserschnitt.

Im August 1891 brachte man eine infolge ecclamptischer Anfälle bewusstlose Kreissende in Staude's Klinik. Ausgetragene Schwangerschaft bei normalem Becken, die Scheide erschien auf der Grenze zwischen oberem und mittlerem Drittel total verschlossen, ohne die geringste Spur einer Oeffnung in dem auf 1 cm Dicke taxirten Verschlusse. Die Scheide erscheint durch eine blassrothe, nicht aufgelockerte Scheidenwand verschlossen. Staude nahm an, dass entweder ein ulcerativer Verschluss der Scheide während der Schwangerschaft erfolgt sei oder aber eine schon vorher vorhandene Stenose während der Schwangerschaft zur völligen Atresie geworden sei; die Aetiologie dieser Atresie blieb eben dunkel und konnten nur Vermuthungen aufgestellt werden. Sollte man das Septum durchschneiden und die Entbindung per vias naturales zu leiten versuchen oder zum Kaiserschnitte greifen? Staude meinte, er hätte in jedem Falle das Septum durchschneiden müssen, selbst bei einer Porro-Operation, um freien Secretabfluss zu erlangen,

wie denn auch Werth, Litzmann, Breisky, Kabierske nach Porro-Amputationen reichliche Lochialsecretionen per vaginam beobachtet haben. Hildebrand hatte bei Verschluss der Scheide 3 cm oberhalb ihres Ausganges durch eine Membran mit drei feinen Oeffnungen durch Laminaria und Pressschwamm sub graviditate das Scheidenlumen allmählich so erweitert, dass die Geburt spontan und glücklich per vias naturales erledigt wurde. Staude calculirte jedoch so, dass die Prognose für das Kind bei solchen Stenosen desto schlimmer wird, je höher oben die Stenose ihren Sitz habe, — ferner brauchte man zu einer allmählichen Dilatation, wie in dem Falle Hildebrandt's, Zeit, die hier nicht zu Gebote stand, endlich erschien die Scheide nicht genügend vorbereitet, aufgelockert, Staude entschloss sich daher, das Hinderniss in dem weichen Geburtswege durch die Sectio caesarea zu umgehen. Dazu trug auch viel eine eigene traurige Erfahrung bei, indem er früher eine Mehrgebärende mit Scheidenstrictur dicht unterhalb der Portio vaginalis nach Beendigung der Geburt per vias naturales verloren hatte. Schon bei der ersten Entbindung war eine Excerebration vorgenommen worden, bei der zweiten lethal verlaufenen hatte Staude zahlreiche Einkerbungen der Stenose mit dem Messer vorgenommen. Er entschloss sich deshalb, wie gesagt, zum Kaiserschnitte; nach Eröffnung und Entleerung des Uterus führte er mit Leichtigkeit zwei Finger durch das Collum in die Vagina herab und gelangte oberhalb des Scheidenverschlusses in einen mit einer gelblichen Flüssigkeit gefüllten Hohlraum von dem Volumen etwa einer halben Citrone. Das Septum erschien etwa 1 cm dick, Staude durchstach dasselbe mit einem Nussbaum'schen Troicart und führte ein Tförmiges zeigerfingerdickes Drainrohr durch die Oeffnung, dessen Querbalken in utero verblieb. Das Drainrohr wurde einen ganzen Monat benutzt und öfter erneuert, so oft eine Temperatursteigerung den Verdacht einer Lochialretention weckte. Am 26. Tage nach dem Kaiserschnitte begann Staude mit Dilatationsversuchen, indem er erst drei, am folgenden Tage fünf Tupelostifte einlegte, bis die Scheide die normale Weite erreicht hatte, dann trug die Frau noch fünf Wochen lang eine Bozeman'sche Kugel in der Scheide. Nach beendigter Kur war nirgends mehr an den Wänden der Scheide auch nur eine Spur von Narbe zu entdecken.

Fall 42 (XLII). Shibata (siehe Ikeda l. c. im Vorhergehenden und Tokyo-Tjishinshi 1892, Nr. 742, 743) hat am 29. März 1892 in Shiduoka einen conservativen Kaiserschnitt wegen angeborener Stenosis cervico-vaginalis vollzogen. Die Mutter genas, das Kind starb am elften Tage.

Fall 43 (XLIII). Fritsch (l. c. im Vorgehenden S. 187) hatte mit glücklichem Ausgange für Mutter und Kind den conservativen Kaiserschnitt ausgeführt bei der 33jährigen IIIpara Pauline Kirsten: bei der ersten Entbindung Kraniotomie, bei der zweiten Schwangerschaft Frühgeburt, Kind todt geboren; Indication zum Kaiserschnitte gab narbige Scheidenstenose.

Fall 44 (XLIV). Barnstedt („Kaiserschnitt durch narbige Stenose der Vagina bedingt.“ Inaug.-Diss. Tübingen 1893) beschreibt einen wegen narbiger Verengerung der Scheide nach der vorangegangenen ersten Geburt von Saexinger an einer 27jährigen IIpara vollzogenen conservativen Kaiserschnitt. Die Frau starb am folgenden Tage an den Folgen der Blutungen. Schon in der siebzehnten Woche der zweiten Schwangerschaft vergebliche Dilatationsversuche mit Hegar's Dilatatoren und Einkerbungen. In der 35. Woche starke Blutungen infolge von Placenta praevia. Weil die stenosirte Partie nur einen Finger durchliess und aus Furcht vor neuen Blutungen angesichts der Placenta praevia Kaiserschnitt. Schicksal des Kindes (?)

Fall 45 (XLV) und 46 (XLVI). Löhlein hat neuerdings zwei Mal den conservativen Kaiserschnitt wegen Narbenstenose ausgeführt, und zwar das eine Mal in der Hälfte des siebenten Schwangerschaftsmonates mit Verlust von Mutter und Kind, Beide Fälle sind von Kayser beschrieben („Zwei Kaiserschnittte wegen hochgradiger Narbenstenose der Weichtheile.“ Zeitschr. f. Geb. u. Gyn. 1893, XXVII. Bd., 2. Heft, S. 305—320).

Die 34jährige R. hat 1887 ihr erstes Kind schwer mittelst Zange und zwar todt geboren. Zahlreiche Weichtheilverletzungen. Nach vier Wochen wird constatirt: Fistula vesico-vaginalis, Fistula urethro-vaginalis und Atresia urethrae zwischen beiden Fisteln, Dammriss und ausgedehnte Narben in den Scheidenwänden. Erst nach vierwöchentlicher vorbereitender Dilatationsbehandlung der hochgradig verengten Scheide gelang es Löhlein, die Harnröhrenatresie zu beseitigen und die beiden Fisteln zu vernähen. 1889 zweite Schwangerschaft: Abortus. 1890 dritte Schwangerschaft: Frühgeburt im sechsten Monate; trotz vielfacher Narbenincisionen gelang erst nach Decapitation die Extraction der querliegenden Frucht. Am 19. Mai 1892 zu Beginn des siebenten Monates der vierten Schwangerschaft gingen plötzlich ohne vorausgegangene Wehen die Wasser ab. Lebendes Kind in I. Schädellage. Dicht oberhalb des Scheideneinganges starke Narbenstenose der Scheide an der Vorderwand an Stelle der ehemaligen Harnfisteln, hinten nach früheren Scheidendammriss. Oberhalb der Stenose Scheide etwas weiter aber kurz, so dass die Vaginalportion sehr niedrig steht. Conj. ext. 18,5 cm, Conj. diagonalis bei einer früheren Entscheidung gemessen 11 cm. Die Frau kam nach Wasserabfluss kreissend in die Klinik. Fieberfrei. Anfangs war Löhlein gegen den Kaiserschnitt einmal wegen des schon erfolgten Blasensprunges, sodann weil zu Beginn des siebenten Monates die Chancen der Lebensfähigkeit für das Kind zu geringe waren. Vaginalportion zerstört, Kopf beweglich. Da nach 24stündigen vergeblichen Versuchen, die Scheide an dem Muttermunde zu erweitern (Irrigation, Tamponade u. s. w.), nur dann eine Möglichkeit blieb, die Geburt per vias naturales zu erledigen, wenn tiefe Einschnitte der Weichtheile

gemacht wurden, wobei aller Wahrscheinlichkeit die früheren Fisteln wieder eröffnet wurden und für das kindliche Leben eine sehr ungünstige Prognose sich ergeben würde, andererseits die Frau durchaus ein lebendes Kind haben wollte, entschloss sich Löhlein doch zum Kaiserschnitte. Das Kind (1850 g) kam lebend zur Welt, starb aber am siebenten Tage (1400 g). Das Befinden der Mutter war zwei Tage lang gut, am dritten Tage jedoch Meteorismus, übelriechender Ausfluss. Wegen vermutheter Retentio lochiorum Scheidenausspülungen. Opiate. Puls 112, dabei ohne Fieber bis zum vierten Tage, dann Erbrechen, Fieber, Durchfall, stinkiger Ausfluss trotz Gebärmutterausspülung, am siebenten Tage Coma und Tod. Bei der Section Eiterung an einigen Uterusnähten, Strepto- und Staphylokokken im Endometrium. Der einem Meerschweinchen injicirte Detritus tödtete dasselbe nach 36 Stunden. Bei Löhlein's Entschluss zu diesem Kaiserschnitte spielte eine Rolle der Umstand, dass er vorher acht Kaiserschnitte ohne einen einzigen Todesfall gemacht hatte.

Der zweite Kaiserschnitt Löhlein's wegen Narbenstenose der Scheide betrifft eine 29jährige IIpara. Nach der ersten schweren Entbindung (Zange, Perforation, Kephalotrypsie) eine später von Löhlein vernähte Vesicovaginalfistel. Conj. ext. 20,2 cm. Bei der nächsten Schwangerschaft wurde am 10. März 1891 bei lebendem Kinde eine starke Zerstörung des Mutterhalses und Narbenstenose der Scheide gefunden. Am 13. März wurde zur Einleitung der künstlichen Frühgeburt geschritten, aber nach dreitägiger vergeblicher Anwendung von heissen und kalten Scheidendouchen Bougies, Scheidentamponade, Collumtamponade, Erweiterungsversuchen mit Hegar's Dilatatoren ging das Wasser ab ohne Spur von Erweiterung. Tiefe Einschnitte oder Kaiserschnitt? Angesichts des allgemein verengten (?) Beckens und des sehnlichen Wunsches der Mutter, ein lebendes Kind zu haben, führte Löhlein den conservativen Kaiserschnitt aus und rettete Mutter und Kind diesmal.

Nach Kayser wurde in beiden Fällen der Uterus nicht amputirt, weil Löhlein auf unbehinderten Lochialabfluss rechnete.

Kayser erwähnt Seite 318 unter den Porro-Operationen wegen Atresie des Muttermundes und Stenose der Scheide einen Fall von Wiedow, der im Centralbl. f. Gyn. 1887 veröffentlicht sein soll. Kayser hat offenbar den Aufsatz Wiedow's, welchen er citirt (Wiedow: „Veränderung der Indicationsstellung zum Kaiserschnitt", S. 615—622), gar nicht gelesen, denn Wiedow beschreibt dort keine Porro-Operation, sondern drei conservative Kaiserschnitte; zweitens vollzog diese Operation nicht Wiedow, sondern Hegar. In dem zweiten und dritten Falle handelte es sich um enges Becken als Indication, im ersten Falle bei der 36jährigen VIpara Frau Litschgi um eine ausbleibende Auflockerung der Cervix, die als enger, trichterförmiger Kanal von 7—8 cm Länge mit starren Wan-

dungen auf keine Weise zur Erweiterung gebracht werden konnte. Bei dieser Frau war zwischen der dritten und vierten Geburt bei beträchtlichem Scheidenvorfall mit Allongement des Cervix, eine Kolporrhaphia anterior und posterior gemacht, die aber nicht die Veranlassung zu dem späteren Kaiserschnitte abgab. Das Citat Kayser's ist also zu streichen.

Fall 47 (XLVII). P. Müller („Die Krankheiten des weiblichen Körpers", Stuttgart 1888, S. 378—379) sagt, er habe aus der Litteratur 38 Fälle von Geburten bei angeborenen Stenosen der Scheide zusammengestellt, darunter erwähnt er einen glücklichen Kaiserschnitt von Behm (siehe später) beschrieben.

Man hielt das Hinderniss für eine Beckenanomalie. Nach Eröffnung des Uterus musste man den in den Beckenkanal eingetretenen Kopf mit der Zange wieder zurückbringen. Bei der folgenden Schwangerschaft versuchte man die stenosirte Partie vergebens zu erweitern; bei der Geburt selbst wurde nach neuen Incisionen der Kopf mittelst der Zange entwickelt (siehe weiter Fall 61).

Ausser diesen 38 Geburten bei angeblich angeborenen Stenosen hat P. Müller (l. c. S. 381) 49 Geburten bei erworbenen Atresien und Stenosen der Scheide zusammengestellt, darunter sollen sieben Kaiserschnitte angegeben sein (einmal bei gleichzeitiger Beckenanomalie, einmal bei gleichzeitiger Mastdarmscheidenfistel). Details und litterarische Quellen leider nicht angegeben, so dass ich diese sieben Fälle nicht mit den von mir zusammengestellten vergleichen kann, um etwa nicht verzeichnete, wie die beiden zuletzt erwähnten, mit aufzunehmen.

Fall 48 (XLVIII). Huzarski (Gazeta Lekarska 1883) beschreibt einen wegen narbiger Scheidenstenose von Rosenthal in Warschau vollzogenen Kaiserschnitt bei einer 32jährigen IIpara.

Bei der ersten schweren Entbindung vor 15 Jahren Zange bei Eclampsie, todtes Kind. Bei der zweiten Geburt lässt die trichterförmig verengte Scheide nicht einmal einen Finger passiren; erst nach Einschnitten dringt der Finger ein. Oberhalb ein zweiter narbig-membranöser Verschluss mit einer seitlich belegenen Oeffnung, oberhalb dieser Stenose ein dritter gänzlicher Verschluss dieser Scheide. Eine Oeffnung wurde nicht gefunden, musste aber existiren, da Fruchtwasser abfloss. Nach dreitägigem Zuwarten Kaiserschnitt, vorher Blutung aus der Harnblase aus unerklärter Ursache. Das asphyktisch extrahirte Kind nicht belebt, Frau starb am folgenden Tage an Erschöpfung. — Mehrfache erworbene Scheidenstenosen.

Fall 49 (XLIX). Diesen Fällen füge ich noch einen hinzu nach einem Citate von Roman: „Ueber die Verwachsung der Scheide",

Inaug.-Diss., Tübingen 1885, wo es heisst (siehe Schmidt's Jahrb., Bd. 177, S. 100):

Sectio caesarea bei einer IIpara: Nach der ersten schweren Entbindung Blasenscheidenfistel. Verwachsung der Scheide mit Retentio mensium, trotzdem Schwangerschaft, eingetreten mit Puls 130 und Schüttelfrost. Stinkende Gase entleerten sich während des Kaiserschnittes aus dem Uterus. Frau starb während der Operation. (Autor: Saexinger.)

Fall 50 (L). Unter den älteren, von Carolus Kayser (Diss. de eventu sectionis caesareae. Havniae 1841 — siehe: Analekten für die Geburtshülfe, herausgegeben von W. H. Wittlinger. I. Bd., 2. Heft. Quedlinburg und Leipzig 1849. S. 532 ff., spec. S. 549) zusammengestellten Kaiserschnitten fand ich als 26. Fall (1788?) einen von Champenois (siehe Hufeland's Annalen der französ. Heilk., Bd. I., S. 424. Leipzig 1791) bei einer Multipara ausgeführten Kaiserschnitt 36 Stunden nach Geburtsbeginn. Scheide nach einer früheren Geburt so verengt in ihrer ganzen Länge, so dass nur ein 3—4 Linien weiter Kanal übrig geblieben war. Mutter und Kind gerettet.

Fall 51 (LI). Als 54. Fall (1820) erwähnt Kayser einen von Horn bei normalem Becken ausgeführten Kaiserschnitt. IIpara, Scheide und Muttermund nach der ersten Entbindung narbig verengt. Mutter und Zwillinge gerettet. (Rust's Magazin für die ges. Heilkunde, Bd. X, S. 324. Berlin 1821).

Fall 52 (LII). Als 106. Fall (1813) erwähnt Kayser (l. c. S. 597) einen von Schlegel ausgeführten Kaiserschnitt (Nyt Biblioth. f. Läger., Bd. II, S. 39. Kjøbenhavn 1815): 36jährige Frau mit normalem Becken, deren Scheide aber durch ein, von mehreren kleinen Oeffnungen durchbohrtes Septum transversum in einen oberen und einen unteren Theil getheilt war, 48 Stunden nach Wehenbeginn. Kind gerettet, Mutter starb nach 48 Stunden.

Fall 52 (LIII). Als 170. Fall erwähnt C. Kayser (l. c. S. 617) nach Meissner (Forschungen des 19. Jahrhunderts, Bd. IV, S. 219. Leipzig 1833) einen wegen Verwachsung der Scheide aus geführten Kaiserschnitt. Das Kind war todt, die Mutter starb bald. (Operateur?)

Fall 54 (LIV). Des gemeinsamen Interesses halber führe ich hier eine von Kötschau am 16. Februar 1893 (siehe Centralbl. f. Gyn. 1894, Nr. 14, S. 339) in der Kölner geb.-gyn. Gesellschaft berichteten conservativen mit glücklichem Ausgange für Mutter und Kind vollzogenen Kaiserschnitt an, zu dem eine ungewöhnliche In

dication bestanden hatte. Nämlich Stenosis cervicis nach vorausgegangener Amputation des Mutterhalses. Trotz kräftiger Wehen erweitert sich der neue Muttermund nicht, vergeblich blieben 24stündige Dilatationsversuche mit Kolpeurynther u. s. w. Incisionen wurden als zu gefährlich nicht gemacht.

Fall 55 (LV). Jaegers („Ueber die erworbene Vaginalatresie." Inaug.-Diss. Greifswald 1881) beschreibt eine Obliteration des Fundus vaginae bei einer mehrgebärenden Schwangeren mit consecutiver Uterusruptur. (Das anatomische Präparat wurde 1878 dem Greifswalder path.-anat. Institut übergeben.)

24jährige IIIpara, die zwei Mal gut(?) geboren hatte, jetzt nach mehrtägigem Kreissen mit Fieber sterbend: Sectio caesarea in agonia wegen vollständigen Verschlusses der Scheide im Schweriner Krankenhause. Ausgetragene Schwangerschaft, Kind theilweise in der Bauchhöhle. Oberhalb der Scheidenatresie Scheide und Cervix stark erweitert, Ruptur, Tod sub operatione. Zwei Längsrisse und ein Querriss des Uterus, der eine Riss reicht noch 2—3 cm weit unterhalb des Collum in die Scheidenwand herab. Das Scheidenstück unterhalb der Atresie $4^1/_2$ cm lang, Verwachsung entstanden durch Verlöthung der Scheidenwände mit einander oberhalb der Columnae rugosum. $2^1/_2$ cm lang, Verwachsung bis $1^1/_2$ cm unterhalb des Muttermundes.

Fall 56 (LVI). Voigtel führt unter den sub partu beobachteten Fällen von Scheidenstenose die Arbeit von Vater an (Dissertat. de partu caesareo. Virtembergae 1695), der die ganze Scheide callös und bis auf einen erbsenweiten Kanal verengt war. Kaiserschnitt. Details mir nicht zugänglich.

Ich lasse nun dieser Zusammenstellung von 49 durch Koeliohysterotomia beendigten Geburten bei angeborener oder erworbener Scheidenstenose eine Zusammenstellung unter analogen Verhältnissen per vias naturales beendigten Geburten folgen. Gleichwie bei den Kaiserschnitten nur Stenosen und Atresien der Scheide selbst berücksichtigt — also Stenose und Atresie des Collum, des Muttermundes, des Hymen und der Vulva unberücksichtigt gelassen sind, so soll auch die hier folgende Zusammenstellung nur Atresien und Stenosen der Scheide selbst berücksichtigen, also mit Ausschluss der Atresien und Stenosen der Vulva und des Hymen, sowie andererseits des Orificium externum und Collum.[1]) Ferner seien alle Fälle von Atresie und Stenose der einen Scheide bei Doppelbildungen des Genital-

1) Ob der von van Buren (London med. and phys. Journal, Nr. 49) beschriebene Kaiserschnitt wegen Verwachsung der Schamlippen hierher gehört bei einer Aethiopierin, die am sechsten Tage starb (Kind todtgeboren), kann ich nicht angeben.

kanals hier absichtlich ausgeschlossen, die in letzter Zeit mehrfache Bearbeitung gefunden haben. Eine chronologische Reihenfolge konnte beim besten Willen nicht eingehalten werden, weil in vielen der betreffenden literarischen Angaben die historischen Daten ganz fehlen, in anderen Fällen nur das Jahr der Publikation, in anderen das Jahr der Bearbeitung angegeben ist, oft nur die Nummer des betreffenden Bandes eines Journales ohne Jahreszahl; ich habe mich deshalb entschlossen die Casuistik der per vias naturales geleiteten Entbindungen bei Scheidenverengerungen in alphabetischer Reihenfolge nach dem Namen des Operateurs resp. Verfassers der Veröffentlichung zusammenzustellen.

Zweiter Abschnitt.

237 bei Scheidenverengerung resp. Scheidenverschluss per vias naturales geleitete Entbindungen.

Fall 57 (I). Ackermann (Ars Berättelse von Svenska Läkare Sällskapets Arbeten. Stockholm. Lannad., den 4. Oct. 1825) fand bei einer 28jährigen Frau, die zwei Jahre zuvor abortirt hatte, die Scheide durch eine querlaufende Haut von fibrösem Gewebe verschlossen, mit feiner Oeffnung, Sonde hinein, darauf kreuzweise Einschnitte, Zange, todtes Kind.

Fall 58 (II). Antoine (Mémoir. de l'Acad. des sc. Année 1712, obs. II, p. 36):

Scheide bei einem 16jährigen Mädchen so eng ohne Verschluss durch eine Membran, dass nicht einmal ein Gänsefederkiel einging. Dyspareunie nach der Hochzeit. Vergeblich quälte sich der junge Ehegatte ab, Raum zu gewinnen, nach elf Jahren folgte Schwangerschaft, ohne dass der Gatte auch nur um einen Zoll weiter gelangt wäre als zuvor; vom fünften Monate an spontane Erweiterung der Scheide und spontane glückliche Entbindung. (Citirt nach Gfrörer.)

Fall 59 (III). Barbotin (Gazette de santé, 25. Août 1826): Nach einer schweren Zangenentbindung Scheide bei einer IIpara so verengt, dass kaum eine Sonde eingeht, gleichwohl spontane Entbindung.

Fall 60 (IV). Barrett (Western med. and. phys. Journ., vol. VIII, p. 206 — siehe Taurin, Thèse de Paris 1853, t. XXVI, p. 12 — siehe Churchill, l. c. p. 116) sah sub partu eine tödtliche Uterusruptur infolge von Scheidenstenose.

Fall 61 (V). Behm („Entbindung einer Frau auf natürlichem Wege, welche vorher durch den Kaiserschnitt entbunden war.“ Neue Zeitschrift f. Geburtsk. 1841, Bd. X, S. 8):

Vor vier Jahren Kaiserschnitt, todtes Kind, dessen Kopf mit Forceps aus der Beckenhöhle zurückgezogen werden musste. Nach dreimonatlichem Fieber genesen. Der Arzt hatte damals einen Bildungsfehler des Uterus angenommen und Atresie der Scheide ausdrücklich ausgeschlossen. Jetzt Scheide auf der Höhe von $1^1/_2$ Zoll blind geschlossen bis auf eine strohhalmweite Oeffnung. Die Sonde ging nur ein Zoll weit ein ohne ein Resultat zu liefern. Behm setzte eine Scheidenstrictur voraus und hoffte per vias naturales ein lebendes Kind zu entwickeln. Bald erweiterte sich die Oeffnung, der Finger drang ein und bestätigte die Diagnose einer tendinösen Strictur von $^1/_4$ Zoll Länge. Pressschwamm von Anfang an eingeführt, wirkte anfangs gut, blieb aber später wirkungslos, die Oeffnung zog sich wieder zusammen. Einen Monat später sub partu trat die stenosirte Stelle tiefer herab; Behm machte Einkerbungen mit einem Fistelmesser aussen an der vorderen Wand, um die Harnblase nicht zu verletzen. Endlich entwickelte die Zange mit 2—3 Tractionen den Kopf. Behm legte die Zange an, um die Geburt zu beendigen aus Furcht, die Kaiserschnittsnarbe möchte platzen. Lebendes Kind, keine Verletzung der mütterlichen Weichtheile nachgewiesen. Starke Blutung in der Nachgeburtsperiode, Placenta wahrscheinlich auf der Kaiserschnittsnarbe, also manuell gelöst. Mutter und Kind gerettet. Die Reste der Scheidenstenose präsentirten sich später wie eine Art Karunkeln.

Fall 62 (VI). Behn (Oken's Isis 1831, S. 1090) operirte eine Scheidenverwachsung, bei den später folgenden Entbindungen wurden Incisionen der Stenose nothwendig (siehe Busch, „Das Geschlechtsleben des Weibes“).

Fall 63 (VII). Behn (Meissner's Forschungen, Bd. IV, S. 136): Nach einer schweren Entbindung Atresie der Scheide, eine schon begonnene Operation wird wegen Verbot von Seiten des Gatten abgebrochen; es folgte desto schlimmere Verengerung bei der nächsten Entbindung. Nach mehreren Einschnitten Zange, todtes Kind, Mutter starb am nächsten Tage.

Fall 64 (VIII). Benevoli (Dict. des sc. méd., t. 56, p. 456):

Ipara, Scheide in mittlerer Höhe verschlossen, feine Oeffnung, erst mit dem Finger, dann mit Dilatator vergrössert, Kopf darüber gefühlt, jedoch darunter noch eine zweite Membran, die auch mit dem Finger zerstört wird. Drei Stunden darauf spontane Austreibung eines lebenden Kindes (siehe Analekten f. Frauenkr., Bd. VI, S. 305).

Fall 65 (IX). Benicke („Ueber Geburtsstörungen durch die weichen Geburtswege.“ Zeitschrift f. Geb. u. Gyn., Bd. II, S. 232 bis 266, spec. S. 256: „Stenosen der Scheide.“ Stuttgart 1878):

33jährige IIpara, vor zehn Jahren eine schwere Entbindung operativ beendigt, vier Wochen zu Bett nachher; post partum erworbene Stenose im oberen Theile der Scheide mit kleiner rundlicher Oeffnung in dem narbigen Verschlusse. Unter der zweiten Geburt allmähliche Dilatation bis auf zwei Finger, Kopf und Nabelschnur darüber entdeckt. Wendung unmöglich, weil Stenose zu lang, um auch nur einen Finger einzuführen über den Kopf. Kolpeurynther, am nächsten Tage Nabelschnur pulslos in der Scheide, Zustand schlecht, Fieber: Perforation und Kranioklasie, verfaultes Kind, Kopf reisst vom Rumpfe ab, Rumpf musste mittelst Haken extrahirt werden. Am zehnten Tage Tod an Sepsis mit jauchendem Ausflusse, Peritonitis, Phlebitis thrombotica. Ausgedehnte Verwachsungen machen eine scharfe Grenze zwischen Uterus und Scheide unmöglich. Abknickung des linken Ureter durch narbige Einschnürung, Hydronephrose links. Conj. vera 7 cm.

(Benicke tritt hier warm für den Kaiserschnitt bei solcher Indication ein, wie anderwärts Spiegelberg, und wundert sich, dass Schröder (Lehrbuch d. Geburtsh. 5. Aufl. S. 351) unter den Verengerungen der Weichtheile nur eine weit vorgeschrittene carcinöse Degeneration der Cervix als zum Kaiserschnitt Veranlassung gebend nennt.)

Fall 66 (X). Boehm (Prager Vierteljahrsschrift, Bd. ?, S. 123) (citirt nach Roman l. c. im Weiteren):

26jährige Frau, im 16. Jahre Regel, im 20. Jahre Typhus mit Scheidenausfluss und Abgang eines Sphacelus. Scheide 1 Zoll oberhalb des Einganges verschlossen. Haematokolpometra, Operation, Heilung. Abort im fünften Monat, Muttermund mit Scheidengewölbe verwachsen und so eng, dass nur ein Katheter eingeht; der Fötus musste mit Smellie's Haken entfernt werden. Genesung, aber es blieb Incontinentia urinae nach.

Fall 67 (XI). Boivin und Dugès beschreiben eine sub partu erfolgte tödtliche Uterusruptur, die infolge einer narbigen Scheidenstenose entstanden war, bedingt durch eine Eingiessung von Schwefelsäure in die Scheide behufs criminellen Abortus, der merkwürdiger Weise nicht erfolgte (cit. nach Meissner's Frauenzimmerkrankheiten, Bd. I, S. 351. Leipzig 1842).[1]) $^2/_3$ der Scheide obliterirten, Uterusruptur, Frau starb unentbunden.

---

1) Persönlich habe ich ein ähnliches Tentamen abortus bei einer Cigarettenverkäuferin in Warschau gesehen, die sich ein Glasspeculum im dritten Monate der Schwangerschaft in die Scheide einführte und Ammoniak eingoss. Nach vier Tagen kam sie zu mir in die Sprechstunde, ich zog den gesammten automatisch abgestossenen Schleimhautsack, auf meinem Finger wie ein Handschuhfinger sitzend, heraus und pinselte die granulirende Scheide mit einer schwachen Höllensteinlösung von 3 Gran auf die Unze Wasser aus; die Schwangerschaft erreichte ihr normales Ende. Spontangeburt. N

Fall 68 (XII). Bouchacourt (Bullet. de Méd. 1839, t. XIII). Ein Scheidenseptum musste sub partu durchschnitten werden, dann Zange.

Fall 69 (XIII). Bouchacourt (siehe Delaunay l. c. S. 116): 31jährige Frau schon seit fünf Tagen in der Geburt. Dr. Nichel fand in der Höhe von 5 cm ein Septum mit einer Oeffnung, die kaum einen kleinen Finger einliess; Einschnitte, Zange, Genesung. (Bullet. de Thérap. 1838, t. XIV, p. 285.)

Fall 70 (XIV). Bourgeois soll nach Busch („Das Geschlechtsleben des Weibes", Bd. III, S. 150) einen Fall von Scheidenstenose schildern, wobei gleichzeitig die Frau an Alopecia litt. Ueber die Entbindung ist nichts gesagt. (Journ. général de Méd., de Chirurgie et de Pharmacie. Paris 1829. Nov. p. 217.)

Fall 71 (XV). Bood: „Vaginal stricture obstructing parturition, division of stricture, recovery." Obst. Gaz. Cincinnati 1888, t. XI, p. 287. (Details fehlen mir.)

Fall 72 (XVI). G. Braun (Centralbl. f. Gyn. 1889, Nr. 7, S. 117) stellte in der Wiener geb.-gyn. Gesellschaft eine Schwangere vor, die 3 cm oberhalb des normalen zerrissenen Hymen eine Verengerung der Scheide mit erbsengrosser Oeffnung hatte, durch welche man die virginale (?) Vaginalportion nachweisen kann (wohl irrthümlich als Hymen duplex vorgestellt?). Geburtsverlauf leider nicht berichtet.

Fall 73 (XVII). E. v. Braun (Wiener med. Presse 1884, Nr. 46: „Ein Fall von Geburtsbehinderung durch eine Vaginalstenose"):

„Ein IIpara hat neun Jahre zuvor 24 Stunden nach vergeblichem Zangenversuche später ein todtes Kind geboren. Fünf Wochen lang Incontinentia urinae (Harnfistel?), später Dyspareunie. Bei der zweiten Geburt tritt die Frau vier Tage nach Wasserabfluss in die Klinik ein. Scheide ein 5 cm langes trichterförmiges Gebilde mit narbigen Wänden. Die oben verengerte Partie der Scheide laut Sondenuntersuchung 3 cm lang. Es werden auf der Hohlsonde so viele Einkerbungen gemacht, bis der Finger eindringt; todtes Kind in Steisslage, ein Fuss herabgeholt bis vor die Vulva, dann spontane Austreibung, Genesung.

Fall 74 (XVIII). Breisky (Prager med. Wochenschrift 1883, Nr. 49 — siehe Centralbl. f. Gyn. 1884, S. 527: „Stenosis vaginae in gravida":

23jährige Ipara, Scheide zwischen oberem und mittlerem Drittel scheinbar blind geschlossen, stecknadelkopfgrosse Oeffnung links oben im Trichtergrunde; feine Sonde, dicke Sonde, ein Finger, zwei Finger reissen die Ränder der Oeffnung ein, es persistirt ein 2 cm weiter, spiraliger, narbiger, einschnürender Ring: Strictura annullaris, in der

Breisky eine Combination von angeborener und in der Schwangerschaft erworbener Scheidenstenose sieht. Tamponade, nach sechs Stunden Geburt, Einschnitte, Zange, ausgedehnte Zerreissungen und theilweise Nekrose der Scheide, secunda intentio. Nach fünf Wochen Stenose noch nicht wiedergekehrt.

Fall 75 (XIX). Breisky: Bei einer 26jährigen Ipara Scheidenstrictur, Einschnitte, Zange, lebendes, nicht ganz ausgetragenes Kind. Heilung, aber die Strictur kam wieder, die vor der Entbindung zwei Finger einliess. (Breisky, „Die Krankheiten der Vagina.“ Stuttgart 1879.)

Fall 76 (XX). O'Brien: „Stricture of the vagina“ (Tr. Texas Med. Assoc., p. 225—228. Galveston 1891). Es ging wohl die Geburt spontan von statten, aber es hinterblieb eine Rectovaginalfistel, die später operativ geschlossen wurde.

Fall 77 (XXI). Burns beobachtete spontane Geburt bei Scheidenstenose (siehe Meissner's Frauenzimmerkrankheiten, I. Bd. Leipzig 1892).

Fall 78 (XXII). Burns (siehe Meissner's Forschungen, Bd. IV, S. 137): Membranöser Scheidenverschluss mit feiner Oeffnung sub partu. Während der schmerzhaften Geburt Convulsionen, die Frau wurde entbunden, nachdem man die Scheidenwand zerstört hatte.

Fall 79 (XXIII). Caron de Villards erweiterte mit Pressschwamm eine Scheidenstenose allmählich so weit, dass der Coitus ausgeführt werden konnte (?), und sah nach Schwängerung Spontangeburt folgen. (Citirt nach Meissner's Frauenkrankheiten.)

Fall 80 (XXIV). Chailly beschrieb eine membranöse Scheidenstrictur sub partu bei einem jungen Mädchen. Dubois entdeckte eine feine Oeffnung, welche die Sonde in einen höher oben gelegenen weiten Scheidenabschnitt einzuführen gestattete. Spontan glückliche Entbindung. Nach 14 Tagen post partum passirt der Finger leicht die wiederhergestellte Strictur. (Revue méd. 1845, t. II, p. 504.)

Fall 81 (XXV). Chambers beobachtete sub partu eine tiefgehende Zerreissung der Mastdarmscheidenwand nach künstlicher Erweiterung der verengerten Scheidenöffnung bis zur Harnröhrenmündung. Die Scheidenstenose war nach einer Verbrühung der Vulva und Scheide im Kindesalter entstanden. (Cit. nach Devillier's: Analekten für Frauenkrankh., Bd. VI. Leipzig 1845.)

Fall 82 (XXVI). Champneys (Dupuytren: Leçons orales de cliniq. chir., t. IV, p. 249. Paris 1839) durchschnitt bei einer Gebärenden eine dicke narbige Stenose der Scheide, entstanden nach Verbrennung im Kindesalter.

Fall 83 (XXVII). Chantreuil und Trélat trafen bei einer $8^1/_2$ monatlichen Frühgeburt einer Ipara einen queren Scheidenverschluss mit zwei Oeffnungen. Trélat versuchte mit Belloc's Röhre eine Ecraseurkette hindurchzuziehen, was nicht gelang, führte dann ein Stylet durch eine Oeffnung ein, durch die andere heraus und durchschnitt darauf die beide Oeffnungen trennende Partie. Nach zwei Tagen Fieber, nach vier Tagen spontane Geburt mit Einrissen des Septum, am siebenten Tage Tod an Peritonitis mit Abscess auf der rechten Fossa iliaca. (Gaz. méd. de Paris 1866, p. 562 u. Bulletin de la Soc. anat. 1866 — siehe auch: Dumontpallier und Lever.)

Fall 84 (XXVIII). Chapman constatirte sub partu das Andrängen des Kindeskopfes gegen die Mastdarmwand und machte einen Einschnitt an dieser Stelle in die vordere Mastdarmwand, erzeugte also künstlich eine Mastdarmscheidenfistel sub partu: das Kind wurde durch den After der Mutter geboren. (Leider fehlen Details bezüglich dieses interessanten Falles, der von Burns [Handb. d. Geburtsh., deutsch von Kilian, S. 114 erwähnt ist]. — Ich habe in der Ausgabe von 1834, S. 114 sowohl als S. 437 ff. jene Angabe vergeblich gesucht — siehe aber: Meissner's Forschungen, Bd. V, S. 137.)

Fall 85 (XXIX) und 86 (XXX). Nach Krämer („Ueber Scheidenverengerung als Complication der Geburt." Inaug.-Diss. Würzburg 1887) sind in der „Klinik der Geburtshülfe" von Chiari, Braun und Spaeth folgende zwei Fälle beschrieben:

32jährige IIpara. Bei der ersten Entbindung vor elf Jahren soll ein Chirurgus den Kopf mit einem runden Eisen herausgeholt haben. Langes Krankenlager. Jetzt ein Zoll oberhalb des Scheideneinganges ringförmige, für einen Finger knapp durchgängige Narbenstenose, von der aus an der hinteren Scheidenwand eine Narbe zum Perineum abwärts stieg. Einschnitte nach rechts und links, erweichende Kataplasmen, Oeffnung trotzdem nach drei Stunden nicht mehr als thalergross. Zange, dabei riss die Mastdarmscheidenwand oberhalb der Strictur ein; als der Kopf zum Einschneiden kam, quoll plötzlich ein Guss Fruchtwasser und Blut aus dem Rectum. Scheide von der Stenose an zwei Zoll aufwärts reichend durchgerissen. Tod nach 14 Tagen an Peritonitis.

24jährige IIpara. Nach einer schweren protrahirten ersten Entbindung drei Zoll oberhalb des Scheideneinganges Stenose knapp für einen Finger durchgängig. Der Kopf brachte innerhalb drei Stunden spontan die Stenose zum Verstreichen, gleichwohl heftige Schmerzen. Tod nach drei Tagen. Vielfaches Einreissen der Scheide infolge ausgedehnter Narben, Oedem des mannskopfgrossen Uterus, Metrophlebitis, Peritonitis.

Fall 87 (XXXI). Clintock (s. Churchill, l. c. p. 118): Bei einer Erstgebärenden Scheide 4 Zoll über der Vulva blindsackförmig

verschlossen, obgleich die Frau angab, stets ihre Regeln gehabt zu haben, keine Oeffnung zu finden. Man fühlte durch eine Membran die Fruchtblase und den voll erweiterten Muttermund. Die Membran war rosenroth von weisslichen Papillen bedeckt. Zwischen der Membran und der hinteren Scheidenwand eine kleine Delle, wo eine dünne Sonde eindrang, wobei einige Tropfen Blut ausflossen, nach Zurückziehen der Sonde Meconium mit Wasser. Man führte ein Bistouri längs der Sonde ein und vergrösserte die Oeffnung, worauf der Kopf sofort tiefer trat. Zange vergeblich angelegt, endlich Kraniotomie.

Fall 88 (XXXII). Clopatt beschrieb einige Fälle von durch Scheidenverengerung erschwerter Geburt. (Finska läk.-sällskab. handl., Bd. XXXI, p. 475—496. Helsingfors 1889). Details fehlen mir.

Fall 89 (XXXIII). Coleman fand sub partu 2 Zoll oberhalb des Scheideneinganges ein Septum transversum vaginae mit zwei Oeffnungen; nach Durchschneidung der Brücke zwischen denselben Zange.

Fall 90 (XXXIV). Colombat d'Isère beschrieb die spontane Entbindung einer Mulattin, deren Scheide zu Beginn der Geburt nur eine Gänsefederkiele einliess (citirt nach Meissner).

Fall 91 (XXXV). Colombat d'Isère (Maladies des femmes, t. I, p. 169. Paris 1843): 28jährige, seit zehn Jahren steril verheirathete Frau, Dyspareunie wegen Scheidenstenose: Pressschwamm, Bougie, dann rosenkranzförmiger Pressschwamm, einige Wochen später Schwängerung und rechtzeitig spontane glückliche Geburt.

Fall 92 (XXXVI). Cooper sah (nach Roman l. c.) nach operativ behobener Scheidenstenose Schwängerung und spontane Geburt.

Fall 93 (XXXVII). Crouzat (Annales de Gynécol., t. XXXV, p. 220) sah bei Zwillingsschwangerschaft einer II para eine ringförmige unnachgiebige Strictur oberhalb des Scheideneinganges. Nach Einkerben der Ränder mit dem Messer Spontangeburt (siehe auch Archives de Tocologie, t. XVIII, p. 77).

Fall 94 (XXXVIII). Danneberg: „Schwangerschaft und Geburt bei Atresie und Stenose der Scheide.“ Inaug.-Diss. Würzburg 1889.

Fall 95 (XXXIX). Danyau (Archiv. génér. de méd., Janvier 1841: „Observation sur un cas de dystocie produite par un cloisonnement transversal du vagin compliqué de prolapsus“) beschrieb als Beobachtung sub partu einen einzig dastehenden Fall, den ich als Intussusception der Scheide bezeichnen möchte. Querer Scheidenverschluss mit einer Oeffnung von 10—15 mm Lumen.

Eulalie Porter, 24jährige Ipara, am 5. September 1840 in die Pariser Maternité gebracht mit begonnener Geburt. Vor der Vulva eine Geschwulst, die alle Anzeichen eines Prolapsus uteri trug, aber sie war weich und kein Kindestheil darin zu fühlen; der Fingerdruck hinterliess eine Grube. Ein in die Oeffnung eingeführter Finger drang in einen langen Kanal ein, in dem man hoch oben den Muttermund und Kindeskopf fühlte. Madame Charrier liess Danyau kommen; die von ihm mit Leichtigkeit reponirte Geschwulst fiel sofort wieder vor. Es lag eine Strictur in der Scheide, deren unterer Abschnitt invertirt war, vor, also eine Invagination des Scheidenrohres. Danyau hielt die Strictur für angeboren, weil sie eine Erstgebärende betraf und wegen regelmässiger Beschaffenheit der Strictur und beider Theile der Scheide. Der Vorfall hatte sich im 4.—5. Schwangerschaftsmonat gebildet und ging bei Rückenlage spontan zurück. Nach Wasserabfluss trat der Kopf herab und presste auf die Strictur unter Anspannung ihrer Ränder.

Verfasser sagt hier, er sei überzeugt, jeder Geburtshelfer würde die Strictur der prolabirten Scheide für die Muttermundsöffnung gehalten haben, jetzt 20—25 mm im Umfang. Nach einander sechs Einkerbungen der Ränder mit Messer, dann Erweiterung der Einschnitte mit Schere, dann leichte Zangenextraction, wobei der freie Rand, um nicht einzureissen, mit dem Finger zurückgehalten wurde. Bei Schulterausziehung bot die Scheidenwand den Anblick eines in die Länge gezogenen Cylinders von drei Querfinger Länge mit unten ausgeschweifter Oeffnung. Nach Placentaaustritt Reposition. Kind lebend. Bei Entlassung der Mutter fühlte man hoch im Scheidengrunde eine Oeffnung mit eingerissenen Rändern, die jeder für den Muttermund noch jetzt gehalten haben würde, der Finger konnte aber nicht mehr in die obere Hälfte der Scheide eindringen. Nach einigen Monaten kam der Scheidenprolapsus wieder zum Vorschein. Auch jetzt täuschte die Stricturöffnung so sehr einen Muttermund vor, dass dem Verfasser alles früher Beobachtete wie ein Traum vorkam; der Finger ging nicht durch, ein Katheter drang auf $12^1/_2$ cm ein. Danyau entliess die Frau mit einem gut sitzenden Pessar aus Gummi elasticum.

Fall 96 (XL). Danyau (l. c.) beobachtete ferner eine Erstgebärende mit membranösem dünnen Scheidenverschluss mit ganz feiner Oeffnung. Man rüstete sich schon zur Operation, als nach völliger Ausdehnung des Muttermundes der Kopf ohne Weiteres sich selbst Bahn brach und das Kind spontan geboren ward.

Fall 97 (XLI). Davis (The principle and practice of obst. med., Vol. I., p. 113. London 1834) beschreibt eine Beobachtung Denman's, der bei $1^1/_2$ Zoll Länge der dem Finger zugänglichen Scheide eine nur 6 Linien weite Strictur am Ende fand. Entzündliche Erscheinungen nach dem Coitus, Schmerzen in der Mastdarmgegend erweckten einen Verdacht, der sich jedoch als ganz unbegründet herausstellte. Nach künstlicher Erweiterung Coitus frei möglich, bald Schwängerung und glatte spontane Geburt.

Fall 98 (XLII). Debrou (Gaz. méd. 18. Junvier 1851, citirt nach Lefort) beschrieb folgenden interessanten Fall:

Ein 19jähriges Mädchen litt bei Amenorrhoea allmonatlich an Menstrualkoliken seit zwei Jahren, Defectus vaginae und Haematometra. Nach einer höchst schwierigen und mühseligen Operation, um sich einen Weg mit dem Messer durch die Narbenmassen bis zu dem für die Haematometra genommenen Tumor zu eröffnen, machte Debrou auf dem für die verschlossene Portio vaginalis genommenen Theil einen Einschnitt, dann eine Punction und entleerte so zwei Glas dickflüssigen schwarzen Blutes. Die Oeffnung wuchs sehr bald wieder zu (?). Ein Jahr später Schwangerschaft, an deren normalem Ende Geburt, wegen Rigidität des Collum Zange nach Einschnitten, Ecclampsie, Tod. Bei dieser Entbindung sollen angeblich keinerlei Verletzungen erfolgt sein, bis auf einen kleinen Scheidendammriss. Tod an Metroperitonitis (nicht etwa auf Grund tiefgehender Cervixruptur? N.).

Fall 99 (XLIII). Delaunay (Étude sur le cloisonnement du vagin d'origine congénitale. Thèse Paris 1877, p. 77):

24jährige Ipara, vom 14. Jahre an schmerzlos geregelt. Scheide schliesst in der Höhe von 4—5 cm trichterförmig mit 5—6 mm Oeffnung, die sich sub partu allmählich so erweitert, dass ein Finger eindringen kann; eine grosse Anzahl Geburtshelfer wurde zu Rathe gezogen, jeder stellte eine andere Diagnose. Schliesslich riss die Membran ein und Spontangeburt; nach acht Tagen fand man die Reste des Septum als Fetzen an der Scheidenwand hängend.

Fall 100 (XLIV). Denman behandelte ein Mädchen mit enger Scheide (18 Linien lang und 6 Linien breit) wegen Dyspareunie. Dilatation durch Wicken, Schwangerschaft, spontane Entbindung. (Citirt nach Devilliers.)

Fall 101 (XLV). Devilliers (Revue méd. 1845, II, p. 497, siehe auch: „Ueber einige Arten von Atresien der Vagina und Vulva vom geburtshülflichen Standpunkt aus betrachtet.“ Analekten für Frauenkrankh., Bd. VI, S. 297. Leipzig 1850):

27jährige Frau, vom zwölften Jahre an menstruirt, nach fünfjähriger Ehe schwanger. Dyspareunie stets. Im achten Schwangerschaftsmonate 10—16 mm oberhalb des Scheideneinganges eine kreisförmige Stenose, die mit Mühe den Finger passiren lässt; am Schwangerschaftsende passirte der Finger schon leichter und fühlte weiter oberhalb einen zweiten concentrischen, aber dickeren, das Scheidenlumen verengenden Wall. Sub partu spontane Dehnung der Stricturen, später ein asphyktisches, aber belebtes Kind geboren, nur leichter Dammriss beobachtet.

Fall 102 (XLVI). Richard Doberty (Dublin. Journal, March 1842, t. XXI, p. 65) beobachtete eine membranöse Strictur im oberen Drittel der Scheide, durch sie veranlasst sub partu Abreissen der Scheide vom Uterus — Kolpoaporrhexis — Uterusruptur, Kind in

die Bauchhöhle getreten. Tod nach 24 Stunden an Peritonitis. Kind in Gesichtslage, durch die Oeffnung der Scheidenstenose fühlte man eine Wange des Kindes; keine Erweiterung trotz starker Wehen, plötzliches Erbrechen, Collaps, Wendung und Extraction des Kindes, grosser Riss an der Vorderwand des Uterus.

Fall 103 (XLVII). Richard Doberty (Dublin. Journal, March 1842) unternahm in einem Falle, wo ausser einer bandförmigen Strictur der Vagina auch die Scheidenwände oberhalb bis auf eine kleine Oeffnung mit einander verwachsen waren, nach Discision der Verwachsungen die Embryotomie an dem mit einer Schulter vorliegenden Kinde. Nach Herabziehung des Armes mit stumpfem Haken Perforatorium in die Achselhöhle, Brust und Bauch eviscerirt, dann Extraction. Tod der Mutter am 18. Tage an Metrophlebitis.

Fall 104 (XLVIII). Doléris (Archives de Tocol. 1886, Nr. 2, p. 135) zerriss sub partu einen membranösen theilweisen Scheidenverschluss mit dem Finger.

Fall 105 (XLIX). Doléris (siehe Centralbl. f. Gyn. 1886, S. 537: Sitzungen der Pariser geb.-gyn. Gesellschaft vom 14. Jan. und 11. Febr. 1886) fand bei einer spontanen Frühgeburt im sechsten Monate die Scheide oberhalb des Einganges scheinbar blind geschlossen, erst mit Hülfe des Speculum eine feine Oeffnung gefunden, die sich nach viertägiger Geburtsarbeit auf die Grösse ein 20-Centimesstückes erweiterte. Nach Dilatation mit Finger und Messer Geburt glücklich beendigt (activ? N.). Dieses Septum transversum soll angeboren gewesen sein, stets Dysmenorrhoe und Dyspareunie.

Fall 106—108 (L—LII). Doléris fand bei einer 23jährigen Ipara einen membranösen Verschluss mit sondenweiter Oeffnung, am nächsten Tage 20-Centimesstückgross, Einschnitt, Steisslage, lebendes Kind (Annal. de Gyn. 1886, Bd. XXV, p. 212) und hat ausserdem noch zwei Mal sub partu Scheidenstenosen durch Einkerbungen mit dem Messer erfolgreich behoben.

Fall 109 (LIII). Dubois (siehe Churchill, l. c. S. 120 mit drei Abbildungen, Fig. 34—36): 16jähriges Mädchen mit membranösen Scheidenverschluss mit feiner centraler Oeffnung. Dubois wartete ruhig ab und die Geburt verlief glücklich spontan.

Fall 110 (LIV). Dufour (L'Union méd. 26. Juillet 1856):

16jähriges Mädchen, Scheide so eng, dass kaum eine dünne Canüle eingeht. Selbst zu Anfang der Geburt konnte der Finger noch nicht eindringen, aber unter dem Andrange des Kopfes bei Chloroformnarkose der Schmerzen wegen — spontane Austreibung.

Fall 111 (LV). Duparcque beobachtete eine so enge Scheide, dass nur eine Hohlsonde eindrang, gleichwohl rechtzeitige spontane Geburt (cit. nach Devilliers).

Fall 112 (LVI). Eisler (Gyógyászal 1880, Nr. 15, S. 623):

Bei einer 23jährigen Ipara trichterförmige Scheide ohne Spur von Narben, durch eine feine Oeffnung dringt eine Sonde 8—10 cm ein. Nach Durchschneidung der Stenose Portio vaginalis getastet, tiefere Einschnitte, Zange, asphyktisches Kind starb bald. Ausgedehnte Zerreissungen, $^2/_3$ der Harnröhre vom Schambogen abgerissen, starke Blutung mit einem Harnröhrenriss. Naht, Heilung.

Fall 113 (LVII). Engelmann (Deutsche Klinik, Bd. IV, Nr. 13) beschreibt spontane Geburt mit Einrissen einer Scheidenverwachsung (cit. nach Moriz).

Fall 114 (LVIII) und 115 (LIX). Finkel (Protokoll Nr. 16 der geb.-gyn. Gesellschaft in Kijew 1889, II. Jahrg., 4. Heft, S. 11 [russisch]):

19jährige Ipara. 3 cm oberhalb des Scheideneinganges angeborene trichterförmige Stenose von 3 cm Länge, an deren Scheitel kaum ein Finger eindringt. Eine weissliche Membran mit sondenweiter Oeffnung am Ende des Trichters, Incisionen in die Trichterwände und Discision der Membran, dann digitale Dilatation, Jodoformgazetamponade. Nachts Zange, lebendes Kind von 11 Pfd. Tiefe Einrisse an Stelle der Incisionen und Dammriss zweiten Grades, erstere mit Catgut, letzterer mit Seide genäht. Die Scheide war binnen Kurzem schon wieder so eng, dass sie knapp einen Finger einliess. Der membranöse Scheidenverschluss sollte nach Finkel angeboren sein.

22jährige Ipara. Trichterförmige Verengerung der Scheide mit sondenknopfweiter Oeffnung am Ende. Zwei gekreuzte Einschnitte in die Membran und digitale Dilatation. Tamponade, nach langem vergeblichen Zuwarten Zange, lebendes Kind, keine Weichtheilrisse, aber fieberhaftes Wochenbett.

Fall 116 (LX). Fjodoroff (Journ. f. Geb. u. Frauenkr. [russisch] 1889, Nr. 619) beschreibt eine Zangenentbindung aus der Warschauer geburtshülflichen Klinik bei einer 32jährigen Ipara mit membranösem Scheidenverschluss, in dem sich zwei Oeffnungen fanden. Man vereinigte sie durch Schnitt und machte so viele Einkerbungen der Ränder, bis vier Finger eingingen. Das asphyktische Kind belebt.

Fall 117 (LXI). Flamm (siehe Meissner's Forschungen, Bd. IV, S. 138) fand narbigen Scheidenverschluss sub partu, nach vorausgegangener puerperaler Scheidengangrän.

Fall 118 (LXII). Fletcher (Allg. med. Zeitung, Altenburg 1832 Juli, S. 373 — siehe auch: Lefort, l. c. p. 59, siehe später): Coitus in urethra — welche frei zwei Finger in die Blase einliess — bei einer Verheiratheten mit völliger Atresie der Scheide. Nach

Schaffung eines künstlichen Weges bis zur Gebärmutter hat die Frau zwei Mal geboren (Details fehlen).

Fall 119 (LXIII). Fristo („Cas de dystokie dû à une oblitération du vagin.“ Gaz. des hôpitaux 1861, Nr. 96):

22jährige Ipara, vier Septa übereinander in der Scheide. Nach Kreuzschnitt in der engen Oeffnung bis zwei Finger eingingen ein zweiter, darüber ein dritter und vierter membranöser Verschluss mit je einer engen Oeffnung gefunden. Mit dem Messer Erweiterungen, bis der Finger den Kopf im Muttermunde tastet: Wendung auf die Füsse, Extraction eines todten Kindes. Das Mädchen gestand, an Fluss und Dysmenorrhoe gelitten zu haben, die Regeln seien erst dann ordentlich geflossen, als ihr ein Chirurg eine Haut durchschnitten hatte; ein Arzt, den sie später wegen Dyspareunie consultirte, sagte ihr, sie werde nie schwanger werden. Darauf ergab sie sich dem horizontalen Métier und wurde schwanger.

Fall 120 (LXIV). Fritsch (siehe im Vorhergehenden die 19. Porro-Operation) erwähnt, er habe bei narbiger Scheidenstenose eine Gebärende bei Beendigung der Geburt per vias naturales verloren infolge von Ruptur der narbig verengten Scheide und bedauerte hinterher nicht den Kaiserschnitt ausgeführt zu haben.

Fall 121 (LXV). Gallois („Dystokie par atrésie cicatricielle complête du vagin.“ Dauphiné méd., t. XV, p. 245—253. Grenoble 1891) beschreibt eine Scheidenverwachsung bei einer V para, die vier Mal glatt geboren hatte. Die Verwachsung war die Folge eines criminellen Tentamen abortus durch ätzende Einspritzungen. Nach Durchschneiden der Atresie Kolpeurynther.

Fall 122 (LXVI). Goldberg (Centralbl. f. Gyn. 1894, Nr. 23, S. 557) fand bei einer Frau, die er selbst leicht mit der Zange bei ihrer ersten Geburt bei Fieber und übelriechendem Ausflusse entbunden hatte, trotz angeblich glatt verlaufenen und antiseptisch behandelten Wochenbettes zu seinem Erstaunen nach zwei Monaten die Scheide im unteren Drittel so verengt, dass der Finger nicht einging. Nach $1^1/_2$ Jahren fand er sub partu geholt eine narbige ringförmige Scheidenstrictur, deren Ränder er mehrfach incidirte, bis zwei Finger eingingen; Zange wegen Verletzungen fürchtend, beendigte er mit gutem Ausgange für die Mutter die Geburt durch die Perforation.

Fall 123 (LXVII) und 124 (LXVIII). Guéniot hat zwei Mal sub partu Vaginalverschluss bei incompleter Atresie durch Einreissen mit dem Finger und Einschnitte beseitigt (s. Centr. f. Gyn. 1886, S. 537).

Fall 125 (LXIX). Guillemot (Journ. univ. des sc. méd. par Régnault, Paris, Januar 1828) beschreibt nach T. L. Meissner's Forschungen (IV. Th., S. 136) eine durch Scheidenverengerung

erschwerte Geburt (Verengerung infolge einer vorausgegangenen schweren Entbindung), nach Einschnitten binnen drei Stunden Spontangeburt.

Fall 126 (LXX). Griesselich (Rust's Magazin für die gesammte Heilkunde, Bd. XXXV, Heft 2, S. 254) fand bei einer Gebärenden die Scheide durch ein Membran ganz verschlossen.

Fall 127 (LXXI). Haake (v. Gräfe's und v. Walther's Journal f. Chir. u. Augenheilkunde, Bd. XII, S. 89) durchschnitt sub partu eine die Scheide verschliessende Membran ebenso wie den callösen Muttermund neun Jahre nach einer vorausgegangenen schweren Entbindung (Meissner's Forsch., Bd. IV, S. 137).

Fall 128 (LXXII). Habit (Centralbl. f. Gyn. 1882, S. 620) beobachtete bei einer IIpara sub partu eine narbige Scheidenstenose am Eingange, die von der ersten Entbindung stammte. Einschnitte mit Scheere und Messer, Zange; trotz Tamponade bildete sich die Stenose wieder aus.

Fall 129 (LXXIII). Hamilton beobachtete (nach Meissner's Frauenkrankh.) spontane Geburt nach Incisionen einer hochgradigen Scheidenstenose. Trotzdem Tod.

Fall 130 (LXXIV). Harvey (Exercitationes de partu, p. 345):

IIpara, nach der ersten Entbindung infolge ausgedehnter Verletzungen nicht nur die kleinen Schamlippen mit einander fast ganz verwachsen, sondern auch die Scheide fast bis an den Muttermund hinauf. Man verzweifelte schon an einer spontanen Entbindung und doch trat sie ein.

Fall 131 (LXXV). Haverkamp („Festschrift zur Feier des 25jährigen Jubiläums des Aerztl. Vereines des Regierungsbezirkes Augsburg", S. 213. Wiesbaden 1893): Einer Tagelöhnerin in der Trunkenheit ein $10^1/_2$ cm langer und 5 cm breiter Pfeifenkopf in die Scheide gesteckt, worauf zwei Blasenscheidenfisteln entstanden; man entfernte den stark inkrustirten Fremdkörper und vernähte die Fisteln. Bald Schwangerschaft, sub partu rissen die Narben auf, Frau starb an Pyelonephritis.

Fall 132 (LXXVI). Heyder („Schwangerschaft bei angeborenem, fast vollständigem Scheidenverschlusse." Archiv f. Gyn. 1889, Bd. XXXVI, S. 502) beschreibt eine Beobachtung aus Sänger's Klinik:

Sänger fand bei einer 22jährigen, im sechsten Monat der ersten Schwangerschaft befindlichen Frau 2—3 cm oberhalb des Scheideneinganges einen nach seiner Ansicht angeborenen membranösen Verschluss mit 2 mm weiter Oeffnung. Sänger durchschnitt die Membran mittelst Paquelin's Brennmesser in zwei Theile, schnitt jeden einzeln heraus und vernähte die Wunden. Die Schwangerschaft ging weiter.

Fall 133 (LXXVIII). Hemmer (Neue Zeitschrift f. Geb. 1836, Bd. IV, S. 3) fand bei einer Gebärenden ein Septum transversum vaginae mit feiner Oeffnung, entstanden durch Verwachsung der Scheidenwände mit einander.

36jährige Ipara. In dem Verschluss fand der Finger keine Oeffnung, nur das Auge; Sonde wies einen gekrümmten Kanal nach, der mit dem Messer aufgeschlitzt wurde. Mutter und Kind gerettet. Nachdem das Scheidenlumen drei Finger einliess, Zange, aber es waren binnen $1^1/_2$ Stunden 60 Tractionen nöthig zur Vollendung der Geburt. Genesung. Die Stenose sollte angeboren sein.

Fall 134 (LXXVIII). Hennig (Archiv f. Gyn., Bd. IV, S. 372): Vorfall der Scheide und des Mutterhalses während der Schwangerschaft. Verengerung des Scheidengrundes hält nach geborenem Kopfe (schwerer Zange) die Schultern zurück, um welche der Nabelstrang geschlungen ist. Hennig fürchtete die Incision hoch oben im Becken bei Unmöglichkeit, das Messer zu überwachen. Endlich gelang Ausziehung mit stumpfem Haken, wobei Kind zu Grunde geht, Mutter genesen.

Fall 135 (LXXIX). Herzfeld (Monatschr. f. Geb. u. Frauenkr.) sah bei einer 44jährigen Ipara eine membranöse ringförmige Scheidenstrictur, der Kopf erweiterte die Oeffnung; trotz Einreissen der Membran mit dem Finger Zange nöthig. (Cit. nach Nieberding l. c.)

Fall 136 (LXXX). Hildebrandt (Die neue gyn. Universitätsklinik, S. 97, Jahr?):

21jährige Igravida. Stenose im sechsten Monat entdeckt, künstliche Dilatation mit Pressschwamm und Laminaria, nach fünf Wochen Scheide normal weit, spontane rechtzeitige Geburt (wäre sie nicht ohne jene Behandlung ebenso erfolgt? N.)

Fall 137 (LXXXI). Hohl (Neue Zeitschrift f. Geb. 1846, Bd. XX, S. 371) konnte nur mit Zuhülfenahme von Einschnitten eine Geburt bei Scheidenverengerung erledigen, nach 45stündigem Geburtsverlauf Zange, aber vergeblich, nach mehreren Stunden abermals Zange, erfolgreich. Mutter und Kind gerettet. Geburt dauerte volle 72 Stunden. Ipara.

Der interessante Bericht Hohl's (Mittheil. a. d. geb. Praxis l. c. S. 422—424) sei hier wiedergegeben: „Atresie der Mutterscheide und des Muttermundes."

In der Nacht vom 2. zum 3. Juli Wehenbeginn, in der nächsten Nacht bedeutende Wehen. Am 4. Juli rief der Assistent Dr. Gierse Herrn Hohl herbei, weil er den Muttermund nicht finden konnte. Hohl traf Mittags ein, fand regelmässige vorbereitende Wehen. Es war die Ruhe einer Bauersfrau, der von einer Zigeunerin der Tod im ersten Wochenbett schon vor Jahren vorausgesagt worden war, in der

That zu bewundern, da sie zumal die Möglichkeit des Eintreffens solcher Prophezeiungen gar nicht von der Hand wies. Aeusserlich nichts Auffallendes, enge Schamspalte und eigenthümliche Verschliessung der Scheide. Sie wurde gebildet durch eine ringsum mit der Scheide in Verbindung stehende Quermembran, die mit ihrem mittleren Theile durch den unteren Abschnitt der Gebärmutter, der viel Fruchtwasser enthielt und durch den Kopf gewölbt herabgedrückt wurde. Ziemlich in der Mitte, nur etwas nach links, fühlte man ein Grübchen, dessen Rand gleichsam eingekerbt war, und von dem aus die Einkerbungen sich nach den Seiten hin zu Falten bildeten, die taschenartig sich endigten und so die in den übrigen Gegenden glatte Membran ungleich machten. So auch gingen von ihr filamentöse Verlängerungen zu der Scheidenwand hin, die man leicht mit dem Finger zerreissen konnte, ohne dass die Kreisende dabei irgend etwas fühlte und mehr als einige Tropfen Blut abgingen. Die ganze Membran fühlte sich wie recht weiche dünne Eihäute an, wenn sie nach vollkommen erweitertem Muttermunde schlaff in die Scheide herabhängen. Nur die Stelle in dem Grübchen und seinem Rande war auffallend härter. Eine Oeffnung war aber nirgends, auch nicht in dem Grübchen zu finden, hinter welchem wir den Muttermund vermutheten, da über demselben bei etwas stärkerem Druck ein härterer Ring zu liegen schien. Da Eile in keiner Weise nothwendig war, auch zu nichts führen konnte, so liessen wir nur schleimige Injectionen in die Scheide machen, um die Auflockerung der Theile zu unterstützen. Bis zum Abend hatten die Wehen den Kopf tiefer herabgetrieben und dadurch war auch die Quermembran gewölbter herabgedrückt. Dies verursachte offenbar das vor dem Kopfe stagnirende Fruchtwasser. Eine eigenthümliche Veränderung zeigte sich an jener Stelle der Membran, wo sich das Grübchen mit seinem eingekerbten Rande befunden hatte. Das Grübchen war nämlich verstrichen, glatt, wie der Nabel bei einer Schwangeren, und der eingekerbte Rand wustiger, grösser. Der Theil der Membran, den er umfasste, war härter, als sie an den übrigen Stellen sich anfühlen liess. Während der Wehe wurde der Ring etwas gespannt und merklich nach oben gezogen. Dies bestätigte unsere Ansicht, dass dieser Theil nicht nur dem Muttermunde entspreche, sondern auch mit ihm in Verbindung stehe. Eine längere Beobachtung zeigte, dass diese Verbindung getrennt werden müsse, da sie möglicherweise die Erweiterung des Muttermundes hindere. Querbett: mit Pott'schem Bistouri ein Theil der Haut zwischen jenem Ringe geöffnet. Im Moment der Durchschneidung riss die Haut nach hinten weiter und bildete so eine der Stimmritze ähnliche Oeffnung, durch welche wir nun den etwas höher liegenden, viergroschenstückgrossen Muttermund und in ihm die Eihäute fühlten. Das Band desselben stand mit dem der Membran durch kurze fadenartige Ligamente in Verbindung und mochte hier vor der Geburt die Spitze der Scheidenportion auf der Membran selbst aufgesessen haben. Mit dem Finger befreiten wir den Muttermund von dieser Verbindung und durchschnitten nun auch den übrigen Theil der Haut, so dass der untere Abschnitt der Gebärmutter unbedeckt vorlag. Die Kreissende, die nichts gefühlt hatte, wurde nun in das Bett gebracht

und abgewartet. Muttermund erweiterte sich regelmässig, aber die Geburt musste durch die Zange beendigt werden. — Einige Zeit später untersuchte Hohl diese Frau abermals und fand an der Scheide nichts Abweichendes, an der vorderen Muttermundlippe fühlte er kleine warzenartige Excrescenzen, Reste jener fadenartigon Ligamente.

Nach Hohl soll jene Membran ein Product einer katarrhalischen Entzündung der Scheide mit starker Schleimabsonderung und mit gleichzeitiger Atresie des Muttermundes durch Verwachsung desselben mit der Membran gewesen sein.

Fall 138 (LXXXII). Hoillemin (Journ. de Méd., Chir. et Pharm. de M. Roux. Paris 1770. t. XXIII) soll nach Meissner sub partu membranösen Scheidenverschluss indicirt haben.

Fall 139—142 (LXXXIII—LXXXVI). Huzarski („Atresie und Stenose der Scheide als Geburtshinderniss.“ Gazeta Lekarska 1883 [polnisch]) berichtet vier Fälle aus dem Warschauer Jüdischen Hospital:

18jährige IIpara. Erste Geburt nach dreitägiger Dauer bei Eclampsie Zange. Circuläre Scheidenstenose 2 Zoll oberhalb des Scheideneinganges, Finger einlassend bei der zweiten Entbindung. Kopf in der Scheide, Muttermund nicht zu tasten. Einschnitte, Kopf tiefer, am nächsten Tage nach dreitägiger Geburtsdauer Zange. Ruptura septi rectovaginalis, Fistula vesico-vaginalis, Temp. 40,0° C., Puls 100. Endometritis, Parametritis, Phlebothrombosis, Embolie. Tod am siebenten Tage. Operateur Rosenthal.

32jährige IIpara. Nach der ersten mit Zange und bilateraler Episiotomie beendigten Geburt trichterförmige Scheidestenose, Finger geht nicht durch. Nach stumpfer Fingerdilatation durch Gliszczyński am nächsten Tage Spontanaustreibung eines todten Knaben. Nach einigen Tagen Typhlitis, Peritonitis, Tod.

32jährige Ipara. Circuläre membranöse Scheidenstenose dicht über Scheideneingang, Kopf tastbar. Nach manueller Dilatation Wasserabgang, Kopf steht still, Zange mit Episiotomie, ein lebendes Kind, darauf sponte Zwilling. Mutter gerettet.

35jährige Ipara. Membranöser Scheidenverschluss mit nur sondenknopfweiter Oeffnung an der Grenze zwischen mittlerem und oberem Drittel. Nach Zerreissung der Membran mit der Sonde spontane Geburt eines lebenden Kindes.

Fall 143 (LXXXVII). Jarjavay operirte (nach Delaunay, siehe später) bei einem im vierten Monate schwangeren 19jährigen Mädchen wegen queren Scheidenverschlusses.

Vom 16. Jahre an Regel, dann Blennorrhoe; der Arzt war nicht im Stande, ein Speculum einzuführen; Scheide nur 5—6 cm lang. Syphilis, Geschwüre mit Höllenstein geätzt. Auf der Höhe von 5 cm ein Septum mit zwei Oeffnungen, in die linke geht ein Finger ein bis zum Mutterhalse; Jarjavay zog mit Hülfe der Belloc'schen Röhre

einen Draht durch beide Oeffnungen und zerstörte damit die die Oeffnungen trennende Brücke. In acht Tagen Heilung.

Fall 144 (LXXXVIII). Jewell soll nach Beigel sub partu eine Scheidenstenose durch Incision behoben haben.

Fall 145 (LXXXIX). Isaac: „Fall von Conception bei Atresia vaginalis und Blasenscheidenfistel". Inaug.-Diss. Berlin 1885. (Details fehlen mir.)

Fall 146 (XC). Evory Kennedy (Dublin Journ. of med. sc., Nr. 46. Sept. 1839): Ein sichelförmiger membranöser Scheidenverschluss hielt den Kopf auf. Kennedy gestattete, nachdem er die Frau untersucht hatte, seinen beiden Assistenten zu untersuchen, ehe jedoch der zweite von ihnen daran kam, erfolgte eine tödtliche Uterusruptur.

Fall 147 (XCI). Evory Kennedy (ibid.): Zwei membranöse Scheidenverschlüsse übereinander gelegen sub partu. Kennedy durchschnitt den ersteren und rechnete auf spontanes Nachgeben des zweiten, aber es platzte statt dessen das gesammte Septum rectovaginale bis zum Sphincter herab.

Fall 148 (XCII). Evory Kennedy (cit. nach Stephani, l. c. siehe später): Dyspareunie wegen Scheidenstenose, Pressschwamm, später Schwängerung und spontane Geburt mit Zuhülfenahme von Secale. Congenitale Stenose 3 cm oberhalb des Einganges (Doublin Journ., Vol. XVI, p. 88).

Fall 149 (XCIII). Kennedy (siehe Churchill, l. c. obs. IV, p. 116): Nach schwerer Geburt Blasenscheidenfistel und Scheidenstrictur, so dass die Scheide in zwei Abschnitte getheilt erschien (übereinanderliegende). Schwangerschaft, sub partu Durchschneidung, Peritonitis, Tod.

Fall 150 (XCIV). Kessler („Ueber die Behandlung der Geburt bei vollständigem Verschlusse der Vagina." Berliner klin. Wochenschr. 1887, Bd. XXIV, S. 527, 547):

30jährige Ipara mit normalem Becken. 5 cm oberhalb des Einganges endigt die Scheide trichterförmig scheinbar blind. Kessler schnitt das Septum ein und gelangte mit dem Finger in einen Raum mit irregulären Wandungen. Da Kessler den Muttermund nirgends finden konnte, schnitt er weiter in der Richtung auf den Kopf zu ein. Unbedeutende Blutung. Am nächsten Morgen Zustand unverändert. Weitere Einschnitte, endlich Kraniotomie und Extraction der Frucht. Fieberhaftes Wochenbett. Am 17. Tage Scheidenlumen schon wieder so eng, dass nur noch ein Finger eingeht, aber der Muttermund tastbar. Durch Anwendung gläserner Dilatatoren gelang es, eine den Abfluss der Menstruation sichernde Oeffnung zu erhalten (auf lange?).

Fall 151 (XCV). Kézmárszky (siehe Liebmann, Zeitschr. f. Geb. u. Gyn. 1878, Bd. II, S. 72) beobachtete eine tödtliche Uterusruptur bei einer IIpara, die nach der ersten schweren Entbindung sieben Monate gelegen hatte.

20jährige Frau trat IIgebärend 1872 in die Klinik ein. Lebende Frucht in II. Schädellage. Der Finger gelangt im Scheidengrunde „in ein Labyrinth von Falten und Vertiefungen," Orientirung unmöglich darin. Das ganze zu enge Scheidengewölbe macht den Eindruck einer geschrumpften Narbe, rechts eine blindsackartige Vertiefung durch eine scharf vorspringende Falte von der linken Seite getrennt, eine feine Grube mit schmaler Oeffnung gefühlt und harten Rändern, Speculum dringt aber nicht so weit vor. Zuwarten und lauwarme Injectionen, am dritten Tage zersetzter Ausfluss, am vierten Tage Muttermund einen Finger weit, Schädel gefühlt, am fünften Tage Blutung und Sistiren der Wehen. Erbrechen, Collaps bei 39,4 Temp. und Puls 136. Tympania uteri, Wendung auf den Fuss, Extraction, Jauche, verfaulte Frucht. Nach 5 Stunden Tod. „Gebärmutter kindskopfgross, Halstheil vorn ganz fehlend, seine Stelle nimmt ein faustgrosser, schmutzigschwarzer, mit übelriechenden Fetzen umgebener ungleichmässiger Substanzverlust ein, darüber eine dünne, $^1/_2$ Zoll breite Brücke, welche aus Peritonaeum, subperitonealem Bindegewebe und rudimentären Muskelschichten besteht." Jauchige Peritonitis, Uterusruptur penetrirend.

Fall 152 (XCVI). Kraft (Preuss. Vereinszeitung 1846, S. 19, citirt nach Moriz l. c., siehe später) sah bei Scheidenstenose einen „Partus in vaginam", den er ohne Scheidenriss durch die Wendung beendigte.

Fall 153 (XCVII). Krämer („Scheidenverengerung als Complication der Geburt." Inaug.-Diss. Würzburg 1888):

38jährige Ipara, 1874 luetisch inficirt, Geschwüre an den Schamtheilen, ein Jahr nachher Kur wegen eines Geschwüres im Rectum mit Eiter- und Blutabgang; 1880 ging bei Diarrhöe Koth durch die Scheide ab, Maass vollzog nach zweijährigem Fistelbestande eine Operation, zwei Jahre lang darauf gut, dann kam die Fistel wieder. 6 cm oberhalb des Anus knapp für einen Finger durchgängige Rectumstrictur, Rectotomia interna, mit Paquelin durchtrennt, 1887 Schwangerschaft und Geburt: Scheidenstenose, darüber eine weite Tasche, Sphincter ani fehlt ganz, wahrscheinlich durch Specula bei der Operation zerrissen. Seit zwei Jahren Incontinentia alvi 6 cm hoch an der Stelle, wo der Sphincter tertius sein sollte, Mastdarmstrictur, die einen Finger nicht durchlässt. Eine Fistel bestand nicht mehr, das Narbengewebe der Mastdarmstrictur setzte sich in die Scheide fort. v. Scanzoni rechnete auf spontane Erweiterung. 22. März Wehenbeginn, drei Wochen zu früh (2. März 1887 in die Klinik eingetreten). Am nächsten Tage nach kräftigen Wehen spontane Austreibung des Kindes, Kind starb nach zwei Tagen. Kein Dammriss, normales Wochenbett.

Fall 154 (XCVIII). Krieg (Med. Zeitung des Vereins für Heilkunde in Preussen 1842, Nr. 2) sah nach ausgedehntem Dammrisse eine so hochgradige Verengerung der Scheide, dass durch die callöse Oeffnung der Srictur kaum ein weiblicher Katheter einging. Coitus ganz unmöglich, doch erweiterte sich die Oeffnung während der Regel für einen Finger und dehnte sich bei einer neuen Schwangerschaft so aus, dass das Kind mit der Zange extrahirt werden konnte, allerdings unter starker Blutung wegen eines Risses an der hinteren Wand.

Fall 155 (XCIX). Künsemüller (v. Siebold's Journal f. Geburtsh., Bd. XV, Heft 1, S. 73. Leipzig 1835): „Völlige Verschliessung der Vagina durch ein Pseudomembran bei einer Erstgebärenden."

26jährige Ipara, Kopf im Ausgange stehend, von einer Membran ohne Oeffnung bedeckt, Einschnitte, Forceps. Die Oeffnung wuchs nicht wieder zu. Nach Künsemüller soll die Verwachsung sub graviditate infolge einer Entzündung entstanden sein.

Fall 156 (C) und 157 (CI). Küstner (Beitrag zur Therapie der Narbenstenosen der Vagina." Zeitschr. f. Geb. und Gyn. 1890, Bd. XVIII, S. 145 ff.) beschreibt zwei Beobachtungen:

1) IVpara, schon bei der dritten Geburt in der Dorpater Klinik entbunden. Damals hatte man nach Incisionen einer narbigen Scheidenstenose den Kopf des Kindes unzerkleinert extrahirt und damit die Stenose stark gedehnt, trotzdem jetzt wieder eine drahtfeste Stenose, die mit dem Messer zerschnitten werden musste und dann erst nach Perforation des lange abgestorbenen Kindes überwunden werden konnte.

2) In demselben Monate 1890 trat eine IIpara mit sehr hochgradiger Narbenstenose in die Dorpater Klinik ein, die nicht einmal den kleinen Finger passiren liess; nach ausgiebigen Incisionen Zange, Abends Kind, Fieber im Wochenbett.

Bei beiden Frauen war am Tage der Entlassung am zehnten und fünfzehnten Wochenbettstage die Scheide schon wieder so eng, dass darüber, dass die Narben wieder zum vollständigen Status quo schrumpfen würden, ein Zweifel kaum bestehen konnte.

Fall 158 (CII). Kugler („Die Scheidenstenose als Ursache der Geburtsverzögerung." Inaug.-Diss. Breslau 1869):

Bei einer 39jährigen Vpara luetische Uterovaginalstenose: Sub partu Einschnitte mit Pott's Messer und Spontangeburt darauf.

Fall 158 (CIII). Bei einer IIIpara wegen Beckenenge Frühgeburt beschlossen bei Uterovaginalstenose:

Vor sieben Jahren schwere Zange, todtes Kind, sechs Wochen Krankenlager, Parese des linken Beines, vier Jahre später zweite Geburt, lebendes Kind, das bald starb, nach fünf Wochen nur Reste der zerstörten Cervix und Narbenmassen gefunden, deshalb jetzt künstliche

Frühgeburt, zwei Einschnitte in die membranöse Stenose; Mutter starb am zehnten Tage an Sepsis, Kind starb bald.

Fall 160 (CIV). Frau Lachapelle (Pratique des accouch., t. III, p. 396) fand bei einer Mehrgebärenden nach einem vorausgegangenen Purperalfieber die Scheide so verengt, dass jetzt das Fruchtwasser nur tropfenweise abfloss; sie erweiterte mit alleiniger Zuhülfenahme der Finger die Stenose sub partu so, dass die Austreibung des Kindes spontan erfolgte nach 18 Stunden.

Fall 161 (CV) und 162 (CVI). Zwei Mal sah Frau Lachapelle spontanes Platzen resp. Nachgeben eines membranösen Scheidenverschlusses sub partu (nach Meissner's Frauenzimmerkrankheiten, Bd. I, S. 364. Leipzig 1842 — siehe Pratique des accouchements).

Fall 163 (CVII). Lane sah nach Operation einer Scheidenatresie Schwängerung und glückliche spontane Geburt.

Fall 164 (CVIII). Lange (Bericht über die unter der Leitung des Prof. Jungmann stehende geburtshülfliche Klinik in Prag für die Schuljahre 1842—1844. Prager Vierteljahrsschrift, Bd. VIII, S. 16):

Bei einer 20jährigen Mehrgebärenden membranöser Scheidenverschluss $1^1/_2$ Zoll über dem Eingange. Rechts oben feine Oeffnung, aus der Schleim quillt, für die Sonde durchgängig, darüber ein freier Raum. Nach achtstündigen Wehen geht das Fruchtwasser ab in dünnem Strahle, Membran durch den Kopf so herabgedrängt, dass in der Schamspalte sichtbar. Septum von der Oeffnung aus mit dem Messer gespalten in der ganzen Breite. Spontane Austreibung. Die Lappen vereiterten im Wochenbette. Genesung.

Fall 165 (CIX). v. Langsdorff (siehe Centralbl. f. Gyn. 1883, S. 735) beschreibt eine Zangengeburt bei Stenose im oberen Drittel der Scheide bei einer 33jährigen Ipara.

Der Kopf wurde zurückgehalten durch einen klappenartigen scharfrandigen Vorsprung an der Vorderwand der Scheide dicht unter dem vorderen Scheidengewölbe. Nach vergeblichem Zangenversuche bemerkte man die membranöse Falte sichelartig über den Kopf gespannt, eine quer über den Scheitel verlaufende, stramm angespannte, sehr feste bandartige Masse, in der Mitte kleinfingerdick, an den Seiten, wo sie von den Scheidenwänden ausging, etwa zwei Querfinger breit. Nach Zerschneiden der Membran Extraction leicht, wegen Blutung Tamponade.

Fall 166 (CX). Lanz (Neue Zeitschr. f. Geb. 1843, Bd. XIV, S. 143—150): Nach Wendung und Zange sechsmonatliches Krankenlager mit Phlegmasia alba dolens und spontan heilender Vesicovaginalfistel, aber Narbenstenose des Muttermundes und der Scheide. Sechs Monate eitriger Ausfluss. Nach $^5/_4$ Jahren neue Schwangerschaft mit spontaner Frühgeburt zu Ende des achten Monates. Kein

Muttermund zu finden, Narbe mit Fingernagel durchtrennt. Steisslage, Extraction eines todten Kindes. In der dritten Schwangerschaft Abort.

Fall 167 (CXI). Lebmacher durchtrennte sub partu eine in der Mitte der Scheide befindliche Verwachsung mit Erfolg. (Citirt nach Schwager: „De atresia vaginae". Vratislaviae 1858. Inaug.-Diss.)

Fall 168 (CXII). Lemonier soll (nach Meissner) einen membranösen Scheidenverschluss sub partu beobachtet haben.

Liebmann's Aufsatz: „Zur Casuistik der durch regelwidrige Beschaffenheit der weichen Geburtslage bedingten Geburtshindernisse" (Zeitschrift f. Geb. und Gyn., Bd. X., S. 60) betrifft drei Geburtsgeschichten aus der Klinik von Kézmársky, wo es sich jedoch zweimal um Atresie des äusseren Muttermundes, also nicht der Scheide handelte, einmal um Vagina duplex.

Fall 169 (CXIII). Lihotzky (Centralbl. f. Gyn. 1889, Nr. 36, S. 635) stellte in der Wiener geb.-gyn. Gesellschaft eine neunmonatliche Erstgeschwängerte vor: eine fleischige, mit Schleimhaut überkleidete Scheidenwand in der Scheide, 5—6 cm oberhalb des Scheideneinganges gelegen, zwei kleine seitlich gelagerte Oeffnungen für eine dicke Sonde passirbar in den membranösen Verschluss. Geburtsverlauf später noch nicht berichtet.

Fall 170 (CXIV). Lomhard (Gaz. méd. de Paris, t. II, Nr. 14, 1831): durchschnitt sub partu eine Scheidenverwachsung, es ergoss sich Blut und Eiter, darauf verletzte er die Harnblase und überliess den weiteren Gang der Dinge der Natur. Uterusruptur, Tod. Es stellte sich nachträglich heraus, dass die Scheidenverwachsung die Folge eines criminellen Tentamen abortus gewesen war. Man hatte $^1/_2$ Glas voll Schwefelsäure in die Scheide gegossen. Blase und Mastdarm waren total bindegewebig mit einander durch Narbenmassen verschmolzen bis an den Muttermund, also totale Obliteration der Scheide.

Fall 171 (CXV). Lugeol (Bulletins de la Soc. Obst. et gyn. de Paris 1894, p. 370) beobachtete einen queren Verschluss der Scheide mit enger Oeffnung sub partu und musste behufs Erweiterung der Scheidenstenose einen Ballon von Champetier de Ribes einlegen.

Fall 172 (CXVI). Lyon („Les rétrécissements congénitaux et acquis du vagin." Thèse. Paris 1888) schreibt, bei angeborenen Stenosen genüge gewöhnlich der Geburtsakt allein, um ein- für allemal die Stenose dauernd zu beseitigen; nachträgliche Resection

von Resten solcher Occlusivmembranen sei überflüssig, weil sie spontan schrumpfen und schwinden. Lyon lässt auch Uterus, Cervix und oberen Scheidentheil aus den Müller'schen Gängen entstehen, Vulva aber und unteren Scheidenverschluss aus einer Einstülpung des feuillet externe, wodurch es leicht verständlich wurde, wie ein congenitaler membranöser Scheidenverschluss entstehe zwischen mittlerem und oberem Drittel der Scheide; die congenitalen Scheidenstenosen sollen nach ihm ausschliesslich nur an dieser Stelle vorkommen. Er beschreibt S. 66 einen membranösen Verschluss im obersten Theile der Scheide mit winziger Oeffnung; Cazeaux leitete die Entbindung, die spontan verlief; das Septum zerriss in drei Fetzen.

Fall 173 (CXVII). Lyon beschreibt ferner eine Geburt bei unvollständigem Scheidenverschluss — mondsichelförmiger Strictur — aus New York:

Spontane Geburt, dabei zerriss das Septum, die Fetzen hingen in der Scheide. Nach einigen Tagen fiel aus der Scheide ein zweifrankstückgrosses gangranöses Gewebestück heraus, das in Pikrinsäure gelegt und mikroskopisch untersucht wurde. Bindegewebe und elastische Fasern wie im Ligamentum. Pflasterepithel auf beiden Flächen, mit Vacuolen hier und da, angebornes Septum, weil auf beiden Flächen Schleimhaut.

Fall 174 (CXVIII). Lyon giebt hier noch eine Beobachtung Hamonie's wieder: Spontane Frühgeburt im achten Monate nach Lues, incomplete Scheidenverschlüsse in drei Etagen.

Fall 175 (CXIX). S. 95 beschreibt Lyon noch eine Geburt bei einer 27jährigen Ipara in New York:

Diaphragma mit centraler Oeffnung, 4 cm über dem Scheideneingange, Oeffnung liegt näher der vorderen Wand, Membran gespannt, zwei Scheereneinschnitte seitlich, um nicht Blase und Darm zu verletzen. Sofort spontane Geburt.

Fall 176 (CXX). Maher: „Pregnancy and successfull delivery in a case of almost complete congenital atresia vaginalis." Med. Record. New York 1890. Bd. XXXVII. (Details fehlen mir.)

Fall 177 (CXXI). Maisonneuve (Gaz. des hôpitaux 1849, No. 113) fand bei einer Ipara die Scheide in der Höhe von 10 cm scheinbar blind trichterförmig geschlossen, Kopf zu fühlen über der 3—4 Linien dicken Membran. Maisonneuve fand links oben eine feine Oeffnung, vollzog auf einer Hohlsonde Spaltung, dabei floss das Fruchtwasser ab; Dehnung gewaltsam bis auf vier Finger Weite. Spontane Geburt eines lebenden Kindes.

Fall 178 (CXXII) und 179 (CXXIII). Martin (siehe Beigel, Die Krankheiten des weibl. Geschlechts, Bd. II. Stuttgart 1875) hat (Beitr. zur Geburtsh. u. Gyn., Bd. I, S. 62. Berlin 1870) zwei Fälle beschrieben:

20jährige Kreissende, in der Kindheit weisser Fluss. In der Scheide mehrere strangartige Narben, in deren Mitte eine für den Sondenknopf durchgängige Oeffnung. Unter der Geburt drängte der Kopf auf den narbigen Scheidenverschluss. In dem strahligen Septum 4 mm breite Oeffnung, durch welche die Sonde in einen weiteren Hohlraum kam. Zwei je 5 mm lange seitliche Incisionen in das 5 cm breite Septum, dann spontane Geburt (wie es scheint).

34jährige Ipara, im 18. Jahre weisser Fluss. In der Mitte des Scheidenkanales Stenose mit Oeffnung von 1,5 cm Weite, scharfrandig, darüber Muttermund und Fruchtblase. Nach warmer Scheidendouche Oeffnung thalergross. Zange, dabei Einriss in dem Septum. Tod an Puerperalfieber.

Fall 180 (CXXIV). Nach Ostermann (s. später) wurden in einem Falle der poliklinischen Praxis A. Martin's Incisionen einer Scheidenstenose sub partu gemacht.

Fall 181 (CXXV). Mauriceau sah nach operativ beseitigter Scheidenverwachsuug Schwangerschaft und spontane Geburt.

Fall 182 (CXXVI). L. Mayer (siehe Veit, Krankh. d. weibl. Geschlechtsorgane, 1867, S. 538) sah bei einem Mädchen eine während des Typhus entstandene Scheidenatresie.

Pressschwamm und Bougie nach vollzogener Punction vergeblich, dann wiederholte Excision keilförmiger Stücke. Nach achtmonatlicher Behandlung entlassen. Schwängerung, unter der Geburt waren 20 Incisionen der Scheidenstrictur nothwendig.

Fall 183 (CXXVII). Maygrier (Nouv. démonstrat. d'accouch., p. 362) fand bei einer Gebärenden die Scheide in ihrer Mitte verschlossen bis auf eine Oeffnung, die gerade einen Finger einliess. Nach Discisionen spontane Geburt.

Fall 184 (CXXVIII). Meissner sah bei kaum katheterweiter Scheidenstenose spontane Erweiterung sub partu und spontane Geburt eines lebenden Kindes (s. seine „Frauenkrankh.", Bd. I).

Fall 185 (CXXIX). Meissner sah bei einer 19jährigen IIpara Spontangeburt bei Scheidenstenose (ibid. S. 364).

Fall 186 (CXXX). Merriman („Die regelwidrigen Geburten." Aus dem Englischen von Kilian. Mannheim 1826. S. 60) sah eine Scheidenstenose, die kaum einen Finger einliess sub partu; nach 36 Stunden Spontangeburt, aber tödtlicher Scheidenriss.

Fall 187 (CXXXI). Merttens („Ein durch seine Aetiologie seltener Fall von Blasenscheidenfistel." Zeitschrift für Geb. u. Gyn.

1892, Bd. XXIV, S. 100—105) beschreibt folgende merkwürdige Geburts- und Krankengeschichte:

V para traf mit retrouterinem Myom und grosser Blasenscheidenfistel in Ahlfeld's Klinik ein, der die Harnincontinenz durch Kolpokleisis behob. Vier Mal hatte die Frau normal, bei der fünften Entbindung fanden zwei Aerzte laut ihren Aussagen die Scheide verschlossen durch eine Membran. Sie konnten den Muttermund nirgends finden. Es wurde die Membran von einem der Aerzte eingeschnitten, wobei sich zeigte, dass der Schnitt die Harnblase getroffen hatte, so dass eine Blasenscheidenfistel entstand, nach mehreren Stunden Zangenextraction eines absterbenden Kindes. Es scheint sich um Vorstülpung der vorderen Cervicalwand und Blase und vorderen Scheidenwand gehandelt zu haben, die für eine die Scheide verschliessende Membran mochte angesehen worden sein. Sicheres ergiebt sich aus der Anamnese nicht, ebensowenig wie eine solche Membran im gegebenen Falle entstanden sein soll, da dieselbe Frau vorher vier Kinder glatt geboren. Ahlfeld vermuthet die Ursache der eigenthümlichen Dislocation der vorderen Cervixwand, Blase und vorderen Scheidenwand in der Einwirkung des retrouterin gelagerten Myoms und wahrscheinlicher Conglutination des äusseren Muttermundes. Bei Aufnahme in Ahlfeld's Klinik fand man die Scheide $3^3/_4$ cm lang, blind endigend und in der Tiefe des Trichters eine durch die vordere Cervixwand direct in die Uterushöhle führende Fistel bei grosser Blasenscheidenfistel zugleich. Die l. c. S. 101 beigefügte Zeichnung erläutert die Verhältnisse besser als eine Beschreibung.

Fall 188 (CXXXII). Montagnon (s. Martin le Jeune, Mémoires de méd. et de chir. Paris 1835. p. 239 u. Gaz. méd. de Paris 1845, p. 27):

Scheidenentzündung nicht luetischer Natur, bei der die gesammte Schleimhaut ausgestossen und fälschlich für Abort genommen wurde. 3 Zoll langer Sack. Obwohl der Arzt die Frau vor Scheidenverwachsung warnte und Behandlung verlangte, kam sie nicht, ging zu einem anderen Arzte, der ein halbes Talglicht einführte, später Bleisonden, welche Behandlung die Frau fortsetzen sollte. Es wurde ihr langweilig, sie unterliess es und wurde schwanger: kaum ein Gänsefederkiel kann die enge Scheide passiren. Nach dreitägiger Geburtsarbeit Lumen erst $1^1/_2$ Zoll breit. Montagnon verlangte eine Operation, wurde aber abgewiesen. Nach fünf Tagen holte man ihn wieder: wiederholte Einschnitte und spontane Austreibung bis zum Ausgange, dann Zangenanlegung versucht, aber der zweite Löffel liess sich nicht einführen, also Roonhuysen's Hebel und damit ein lebendes Kind entwickelt. Trotz neuer Warnungen thut die Dame nichts und nach fünf Monaten holt man Montagnon wieder: starke Dysmenorrhoe, aber Operation verweigert. Allmählich lassen die Beschwerden nach.

Fall 189 (CXXXIII). Moreau (siehe Cazeaux später) fand bei einer vier Monate Schwangeren die Scheide so eng, dass sie kaum einen Federkiel durchliess, trotzdem spontane Entbindung.

Fall 190 (CXXXIV). Moriz („Partus in vaginam bei völliger Verwachsung der Scheide.“ Monatsschr. f. Geb. u. Frauenkrankh. 1859, Bd. XIII, S. 60):

Bei einer IIpara, die ihr erstes Kind todt geboren hatte, starke Erweiterung der Harnröhre und völlige Verwachsung der Scheidenwände mit einander. Er durchtrennte die Verwachsung ohne Messer, also stumpf mit einem Katheter, dann Zange, aber vergeblich; das todtfaule Kind war seit drei Tagen aus dem Uterus in den erweiterten oberen Abschnitt der Scheide ausgestossen, Füsse leicht erreicht. Frau vorher schon moribund, starb bald, noch bevor die Nachgeburt entfernt werden konnte. Gerichtliche Section: $^3/_4$ Zoll oberhalb der Harnröhrenmündung Scheidenverwachsung. Uterusruptur, Nachgeburt in der Bauchhöhle.

Fall 191 (CXXXV). Muro (Ranking's Half Yearly Abstr., Vol. IV, p. 187 — citirt nach Churchill, l. c. p. 118): Nach schwerer Geburt fast völlige Verwachsung der Scheide, trotzdem neue Schwangerschaft: spontan Abort im fünften Monate, bei dem Muro Incisionen und Kraniotomie vornehmen musste, Genesung, durch Behandlung Scheidenkanal für die Dauer offen erhalten.

Fall 192 (CXXXVI). Murphy durchschnitt sub partu ein Septum transversum vaginae.

Fall 193 (CXXXVII). Mursinna (D. Joh. Chr. Stark's Archiv für Geb., Frauenzimmerkrankh. etc., Bd. V, S. 149—168. Jena 1895): „Beobachtung einer sehr schweren Geburt wegen stark verwachsener Mutterscheide.“)

38jährige IIpara, erste Geburt schwer, mit Zange beendigt vor fünf Jahren; damit die zweite leichter, das Kind kleiner werde, fastete die Frau viel, ass sich niemals satt in der zweiten Schwangerschaft. Bei der Zangenentbindung war das Kind todt extrahirt worden unter mannigfachen Quetschungen und Zerreissungen der mütterlichen Weichtheile. Die Frau schrieb die schwerere Entbindung dem Arzte zu und liess bei der zweiten einen „erfahreneren“, wie sie sagte, Dr. Lehmann, holen. Lehmann fand keinen Scheideneingang, sondern nur eine stark erweiterte Harnröhrenöffnung und von ihr zum After verlaufend eine „starke Narbe“. Bei der ersten Entbindung war der Damm bis in den After gerissen, der Arzt sah sich nach der Entbindungszeit diese Wunde nicht wieder an, sondern hiess einfach die Beine zusammenbinden; die grossen Wundflächen hatten in der Folge den heutigen Zustand herbeigeführt. In der Mitte zwischen Harnröhren- und Afteröffnung fand Lehmann eine sondenfeine Oeffnung, durch welche die Periode vor der zweiten Schwängerung sich entleerte, in der Narbe. Lehmann tastete per rectum die Eihautblase strotzend und hiess zuwarten. Die Blase platzte, die Wasser entleerten sich durch die besagte Oeffnung, die sich indess nicht erweitert hatte. Per rectum tastete Lehmann nun einen hochstehenden Kindestheil. Prof. Zenker wurde dazu

geholt, Einschnitte beschlossen, aber Erlaubniss verweigert. So verging die Nacht. Am Morgen Mursinna dazu geholt. Harnröhre so weit, dass man bequem zwei Finger einführen und einen harten Kindestheil in der Scheide tasten konnte. Dilatation der Harnröhre wahrscheinlich durch den Penis, Durchschneidung der Verwachsung auf einer Hohlsonde bis zum After, wobei sich zeigte, dass die Scheidenverwachsung viel tiefer reichte, als man angenommen hatte (über 1 Zoll dick). Sechs Schnitte nacheinander nothwendig, bis endlich die Hand in die Scheide eingeführt werden konnte. Schulterlage, Ellenbogen in der Scheide. Sehr schwere Wendung lange nach Wasserabfluss. Ebenso die Extraction sehr schwer, die Mursinna wegen Ermüdung Prof. Zenker überliess. Lösung der emporgeschlagenen Arme gelang nicht manuell, sondern erst mit Hülfe (siehe l. c. S. 159) der Einführung eines, später auch des zweiten Zangenlöffels und des stumpfen Hakens. Kopf endlich mit Zange entwickelt. Mursinna sagt, es sei die schwierigste Wendung, die er je gesehen oder ausgeführt. Kind gross (11 Pfd.), zwar unverletzt, aber nicht mehr zu beleben.

Fall 194 (CXXXVIII. Mursinna (l. c. p. 166) beschreibt noch eine andere Beobachtung von narbiger Scheidenstenose bei einer IIpara Kreissenden. Die Oeffnung der verwachsenen Scheide liess nur einen Finger ein, feste Narben zogen sich nach dem Damm hin — zehn Jahre nach einer schweren Zangenentbindung. Mursinna machte Einschnitte, $^1/_4$ Stunde darauf spontane Austreibung. Gutes Wochenbett.

Fall 195 (CXXXIX). Naegele (Erfahrungen u. Abhandl. aus dem Gebiete d. Krankh. d. weibl. Geschlechts, 1812, S. 334):

24jährige Ipara. Membranöser Verschluss $1^1/_2$ Zoll über dem Scheideneingange, keine Spur von Narben zu finden. Durch die Membran Kopf und 2 Zoll weiter Muttermund gefühlt. Einschnitt, zersetztes Blut fliesst ab, Geburt steht still, Zange, geheilt entlassen. Kaum noch eine Spur der Membran zu sehen. Coitus stets unvollständig. Der Ehemann deshalb aufgebracht. Noch dreimal Regel in der Schwangerschaft, wahrscheinlich eine vorher unvollständige Atresie durch Verwundung beim Coitus und Ausfluss vollständig geworden. (Citirt nach Gfrörer: „Ueber angeborene Verengerung der Scheide als Geburtshinderniss.“ Inaug.-Diss. Tübingen 1867.)

Fall 196 (CXL). Naegele soll (nach Meissner's Frauenkrankh., Bd. I, S. 365) mit Erfolg Incisionen sub partu bei Scheidenstenosen angewandt haben, in einem Falle hatte er mit completer Verwachsung der Scheide zu thun. (Forschungen, Thl. II, S. 20.)

Fall 197 (CXLI). Mc Naughton (New York med. and surg. Journal, vol. VI, p. 252) fand bei einer IIpara acht Jahre nach der ersten schweren Entbindung die Scheide 2 Zoll oberhalb des Ausganges fast ganz durch eine knorpelharte Membran verschlossen, eine feine Oeffnung führte in einen gewundenen Kanal. Einschnitte, diese

rissen aber beim Herabtreten des Kopfes weiter ein, also Perforation des Schädels, Embryotomie.

Fall 198 (CXLII). Netzel soll nach Schumann (l. c) eine membranöse Strictur sub partu beobachtet haben.

Fall 199 (CXLIII). Nieberding (Aus den Sitzungsprotokollen der Würzburger med.-physik. Gesellschaft 1891, XII. Sitzung vom 27. Juni 1891) wurde 1887 zu einer 23jährigen I para geholt, deren Scheide scheinbar blind endigte.

Rundliche, scharfrandige Oeffnung, die kaum einen Finger einliess, Strictur an der Grenze zwischen mittlerem und oberem Drittel. Das Septum wurde durch die vorliegenden Kindestheile convex herabgedrängt, aber die Oeffnung erweiterte sich nicht. Nach bilateraler Incision trat der Kopf sofort durch. Nach 2 Jahren kaum eine ringförmige Verdickung an jener Stelle in der Scheidenwand nachgewiesen.

Fall 200 (CXLIV). Oberteuffer (nach Meissner's Forsch., Bd. I, S. 122) entdeckte sub partu eine gänzliche Verwachsung in der Mitte der Scheide; nach Durchschneidung Geburt beendigt.

Fall 201 (CXLV). Odebrecht („Ueber einen Fall von Conception und Geburt bei fast vollständiger Atresie der Vagina." Inaug.-Diss. Greifswald 1871):

28jährige II para. Einmal schwere Zange, todtes Kind, Blasenscheidenfistel 1865, vergebliche Operation, dann Kolpokleisis, es blieb eine Oeffnung nach: Schwängerung, Septum durchschnitten, todtes Kind spontan, Tod an Sepsis am neunten Tage. Frühgeburt.

Fall 202 (CXLVI). Odebrecht (s. Centralbl. f. Gyn. 1894, Nr. 5) fand bei einer nicht Schwangeren Scheidenverschluss an der Grenze zwischen mittlerem und oberem Drittel, feine Oeffnung. Dysmennorrhoe, Sterilität. Einschnitte, Dilatation, Conception, leichte Geburt. Nach einiger Zeit post partum kaum Spuren einer Verengerung nachweisbar.

Fall 203 (CXLVII) und 204 (CXLVIII). Oliphant (Edinburgh) beschreibt eine quere Scheidewand in der Vagina sub partu (fibrous diaphragma) bei einer I para, die nach Geburtsbeginn aus einem Dorfe in das Spital gebracht wurde behufs Kaiserschnitt.

In dem die Scheide verschliessenden Querverschlusse eine feine Oeffnung, die kaum eine Sonde durchliess. Man beschloss im Spital „zu warten". Nach 20 Stunden erwies sich die Oeffnung spontan so erweitert, dass der Kopf passirte. Während der Expulsion des Kindes machte die Scheidewand den Eindruck eines elastischen, in der Scheidenwand belegenen Ringes.

Einen ähnlichen Fall sah Bary Hart (British med. Journal. 20. Juli 1894).

Fall 205 (CXLIX). Osgood (Medical papers communicated to the Massachusets med. Soc. Boston 1790. Vol. I, No. 8) traf bei einer Gebärenden eine im elften Jahre nach einer zufällig entstandenen Verletzung entwickelte Scheidenverwachsung nahe dem Eingange an (s. Meissner's Frauenkrankh., Bd. I, S. 350).

Fall 206 (CL). Osiander (Neue Denkwürdigkeiten, Bd. I, Hft. I, S. 259) fand bei einer Schwangeren die Scheide so sehr verwachsen, dass er ungefähr 3 Zoll(?) tief einstechen musste, bis er durch die Verwachsung hindurchkam. (Citirt nach Voigtel, Handb. d. path. Anat. 1805, Bd. III, S. 440.)

Fall 207 (CLI). Osmont („Dystocie par cloisonnement transversal et congénital du vagin." Revue méd. chirurg. des maladies des femmes. Octobre 1893) fand $3^1/_2$ Zoll oberhalb des Scheideneinganges eine Membran quergespannt mit für einen Finger durchgängiger Oeffnung, durch diese gelangte man an eine normale Portio vaginalis, die jedoch wieder durch eine Membran mit der hinteren Scheidenwand verwachsen war. Die gesammte Anomalie wurde erst nach der Entbindung bemerkt. Osmont bezieht die Quermembran auf eine congenitale Entstehung, die andere auf eine Folge einer vorausgegangenen Entbindung.

Fall 208 (CLII). Ostermann (Centralbl. f. Gyn. 1894, Nr. 5, S. 123) hielt am 8. December 1893 in der Berliner geb.-gyn. Gesellschaft einen Vortrag über „angeborene ringförmige Strictur der Scheide" (im Anschluss an eine eigene Beobachtung?).

Fall 209 (CLIII) und 210 (CLIV). Pajot hat zweimal sub partu mit Erfolg Laminaria statt Einschnitten angewandt bei Scheidenstenose (s. Centralbl. f. Gyn. 1886, S. 537).

Fall 211 (CLV). Paul Petit (Nouv. Archives d'Obst. et de Gyn., VII. année. Paris 1893. p. 281) beschreibt folgenden Fall: „Sténose congénitale du vagin, Dystocie, occlusion consécutive par tissu cicatriciel du vagin et du col de l'utérus. Haematokolpos, Haematometra. Abscès pelvien renfermant près d'un litre $^1/_2$ de pus. Débridements du vagin et du col, résection; après laparatomie des deux tiers du sac purulent et marsupialisation du reste guérison."

38jährige Ipara, menstruirt im 16. Jahre, heirathet mit 23 Jahren, bald geschwängert. Der Kopf wurde bei der Geburt aufgehalten „par un obstacle siégeant dans le vagin". Der Arzt durchschnitt jenes Hinderniss und beendigte die Geburt mit der Zange. Ulcerativer Process im Wochenbette, nach einem Jahre „obstruction quasi-complête du vagin avec arrêt du cours des règles". Mehrere Jahre lang systematisch Laminaria und Pressschwamm behufs Dilatation angewandt (1879 bis 1883), endlich 1887 die Stenose eingeschnitten. 1891 abermals neue

Dysmenorrhoe, nach 4—6 Tage langen unerträglichen Schmerzen ergoss sich plötzlich die Menstruation im Strome. Aber es erfolgte nach Durchschneidung der Narbenmembran sehr bald wieder Verschluss der Oeffnung. Petit fand 1891 einen tiefen Dammriss, die Scheide in der Höhe von 6 cm scheinbar blind endigend, verschlossen durch eine narbige Membran mit feiner Oeffnung, welche eine Sonde 1 cm weit einliess, oberhalb der Strictur Scheide weit. Keine Vesicovaginalfistel. In der linken Beckenhälfte eine fluctuirende Geschwulst bis zur Nabelhöhe reichend. Auf diesem Tumor rechterseits ein zweiter kleinerer aufsitzend: Haematometra, Haematosalpinx. Nach Sondenerweiterung der Stenose bis auf Fingerweite ergiesst sich in die Scheide schwarzes Blut, der Finger kann aber nirgends in der Tiefe eine Vaginalportion entdecken; endlich doch eine Oeffnung entdeckt, durch welche eine Sonde in den Uterustumor eindringt. Man beschränkte sich diesmal auf diese Erweiterung der Stenose. Nach zwei Tage andauernder Blutentleerung dringt der Finger in das geöffnete Collum ein. Der linksseitige Tumor ist bedeutend kleiner geworden, Fieber. Jetzt wegen Haematosalpinx Bauchschnitt. Es zeigte sich, dass der rechtsseitige Tumor ein Abscess war, der $1^1/_2$ Liter Eiter enthielt und nahe daran war zu platzen bei ausgedehnten Verwachsungen mit der Nachbarschaft. Punction, Resection von $^2/_3$ des Sackes, Rest eingenäht in die Bauchwunde, Drainage, Heilung. Nach neun Tagen Menstruation, Bauchwandfistel zweimal ausgekratzt, nach 20 Tagen obliterirt.

Fall 212 (CLVI). Voigtel citirt eine einschlägige Beobachtung von Plater.

Fall 213 (CLVII) und 214 (CLVIII). Peu theilt zwei Fälle von Geburten mit Einschnitten in die Wände der stenosirten Scheide mit.

Fall 215 (CLIX). Plenck berichtet von einer Schwängerung nach 3jähriger steriler Ehe bei einer solchen Enge der Scheide, dass der Finger nicht einging, Dyspareunie, spontane Entbindung nach 18 Stunden. (Elem. art. obstetr., siehe: Analekten f. Frauenkrankh. Bd. II, S. 305.)

Fall 216 (CLX). Portal (Meissner's Forschgn., IV. Theil, S. 136):

Ein junges Mädchen hatte in der Scham nur eine kleine Oeffnung, durch die der Harn abfloss, Menstruation durch den Mastdarm. Schwangerschaft. Bei der Geburt erweiterte sich die Oeffnung so, dass normale Niederkunft.

Fall 217 (CLX). Putnam (Amer. Journ. of med. sc., Octobre 1850 — siehe Churchill, l. c. p. 105) beobachtete sub partu einen von ihm für congenital angesehenen Verschluss im Scheideneingange mit drei feinen Oeffnungen.

Fall 218 (CLXII). Rémy (Archives de Tocologie. Paris 1889. t. XVI, p. 632): „Cloisonnement incomplet du vagin (deux tiers inférieurs), accouchement, section au thermocautère, siège, mode des fesses."

Fall 219 (CLXIII). Renouard (Journ. des connaiss. méd. 1838, No. 11) sah eine Verwachsung der Scheide 3 Zoll oberhalb des Einganges nach einem bei Erysipel der unteren Körperhälfte stattgehabten Abort. Bei einer folgenden Entbindung zerriss er das die Scheide stenosirende narbige Septum mit dem Finger.

Fall 220 (CLXIV). Richardson (siehe Meissner's Forsch., IV. Th., S. 138) sah den Kopf bei einer Geburt durch eine mit kleiner Oeffnung versehene Membran zurückgehalten, durch welche das Fruchtwasser abgeflossen war; diese Membran war früher nicht vorhanden gewesen, also acquirirt. Die Oeffnung wurde mit dem Finger dilatirt, spontane Geburt.

Fall 221 (CLXV). Richter beobachtete spontane Entbindung bei einer Scheide, deren Lumen nur federkielweit war. (Chir. Bibl., Bd. VI, S. 742.)

Fall 222 (CLXVI). Riolan (Anat. anthrop., cap. 2, p. 35) sah eine glückliche Entbindung nach mehrfachen Einschnitten in die Ränder einer nur stiletweiten Scheidenstenose.

Fall 223 (CLXVII). Ritgen (Neue Zeitschr. f. Geburtsh. 1843, Bd. XIV, S. 148) berichtet in der Discussion über Atresia oris uteri in der Mainzer Naturforscherversammlung von 1842 über eine Scheidenstrictur unterhalb des Muttermundes mit strangartiger Brücke zur Vaginalportion nach Leukorrhoe.

Das Lumen der Stenose wurde irrthümlich für den Muttermund gehalten. Man stiess stumpf einen silbernen Katheter ein, gelangte auf den ebenfalls verschlossenen Muttermund, den man ebenso stumpf durchbohrte und mit ihm zugleich die Eihäute. Dann Bougie und Einschnitte mit dem Kopfmesser; der Kopf trat dann herab bis auf die Scheidenstrictur, neue Einschnitte geben nicht genug Raum für die Zange, also Wendung auf den Fuss. Während der Extraction riss die Stenose ein, wurde später brandig und heilte narbig aus. Kind belebt, Mutter genas.

Fall 224 (CLXVIII). Roonhuysen sah nach mehrtägigem Kreissen eine accidentell erworbene Scheidenatresie plötzlich platzen; der Fall ist von Harvey (Exercitat de partu) beobachtet (s. Lauverjat, Nouv. méth. pour pratiquer l'operat. césarienne, p. 44—56).

Fall 225 (CLXIX). Rosshirt (ibid. S. 149) sah eine glatte spontane Entbindung trotz membranöser Strictur im oberen Drittel der Scheide, giebt an, drei solche Fälle zu kennen, bezieht die Entstehung auf Entzündung und sagt, derartige Scheidenstricturen seien viel häufiger, als man gewöhnlich annehme, sie würden von den Hebammen übersehen und die Natur helfe sich meist selbst dabei.

Fall 226 (CLXX). Rossi (Memor. dell Academia delle Scienze di Torino. Vol. XXX) fand bei einer Schwangeren die Scheide 4 (?) Zoll

weit verwachsen bis auf einen feinen Gang, durch welchen die Schwängerung erfolgt war. Entbindung wie?

Fall 227 (CLXXI). Kisch erwähnt noch eine Beobachtung Rossi's (Memor. della Reale Acad. delle Scienze di Torino, Vol. XXX, p. 156) folgendermaassen: „Durch einen an der Stelle in der Richtung der fehlenden Scheide gemachten Einschnitt war eine künstliche Scheide gebildet worden. Die Einbringung des Membrum virile geschah durch den After, indem der Mastdarm mit der künstlichen Scheide communicirte. Letztere wurde offen gehalten, durch sie erfolgte auch die Geburt."

Fall 228 (CLXXII). Roth (Monatsschr. f. Geb. 1862) sah nach Lyon ein Septum mit fingerweiter Oeffnung bei einer 24jährigen Kreissenden, schmerzhaft, mit harten Rändern; das Septum verlief segelartig schräg. Roth durchschnitt dasselbe mit der Scheere und fand zu seinem Erstaunen 2 cm höher ein zweites membranöses Septum, Einschnitt mit Messer; sofort nach Durchschneidung des letzteren verschwand es scheinbar und spontane Geburt. Eine Zerreissung mit dem Finger war nicht gelungen.

Fall 229 (CLXXIII). Roth sah einen vollkommenen Scheidenverschluss ohne Oeffnung bei einer 44jährigen Schwangeren. Roth hob mit der Pincette eine Falte auf und schnitt sie ab, sofort spontane Geburt. Diese Membran soll nach Roth sub graviditate entstanden sein nach einem Tentamen abortus.

Fall 230 (CLXXIV). Roth (Monatsschr. f. Geb. u. Frauenkr., Bd. XIX, S. 200) beschreibt eine angeborene Strictur in Gestalt von zwei übereinander liegenden Häuten, Incisionen genügten zur Entbindung.

Fall 231 (CLXXV). Rotter (Wien. med. Wochenschr. 1860, Nr. 15: „Ein Fall von Verwachsung des Muttermundes und Scheidengrundes bei einer schwangeren Frau sammt den dadurch bedingten Folgen"): 48jährige VI parturiens, verjauchte Frucht im Uterus, Peritonitis. Tod. (Entfernung der Frucht wie?)

Fall 232 (CLXXVI). Le Roy de Langevinière (Annal. de méd. de Calvados 1876, No. 1, p. 4):

18jährige I para, vom 13. Jahre an Periode unregelmässig. Septum in halber Höhe der Scheide, keine Oeffnung zu finden, also wurde mit einer Pincette eine Falte aufgehoben, abgeschnitten. Doch musste der Finger noch tiefere Schichten der Verwachsung trennen, um bis zu dem Uterus zu gelangen. Vier Schichten des Verschlusses, endlich Mutterhals getastet. Zwei Finger durch die Oeffnung des Septums geführt, Dehnung, Zange, glückliche Entbindung; nach vier Tagen gingen

gangränöse Gewebsfetzen ab. Fieber, Genesung, bei Entlassung keine Spur der Verschlüsse mehr zu finden.

Fall 233 (CLXXVII). Runge (Russkaja Medicina 1885, No. 46) beschreibt eine wegen narbiger Scheidenstenose im siebenten Monat künstlich hervorgerufene Frühgeburt, mit Perforation des Kindesschädels beendigt.

Die II para hatte neun Jahre zuvor durch eine schwere Entbindung je eine Recto- und Vesicovaginalfistel acquirirt. Letztere hatte man vernäht, kam aber nach einiger Zeit wieder infolge von Blasensteinbildung [nicht etwa durch eine die Blasenmucosa zufällig mitfassende Naht? N.], dieser Stein perforirte nämlich das Septum vesicovaginale. Als die Frau zum zweiten Male in Slawjanski's Klinik eintrat, fand man unterhalb der Mastdarmscheidenfistel eine ringförmige narbige Scheidenstenose, die nur drei Finger einliess. Die Narben wurden eingeschnitten, gleichwohl war die Extraction der Frucht schwer; selbst trotz der Enthirnung.

Fall 234 (CLXXVIII). Ruysch fand zweifachen Scheidenverschluss sub partu durch zwei in verschiedener Höhe der Scheide belegene membranöse Septa mit feiner Oeffnung; beide Membranen werden durchschnitten und dann erst die schon drei Tage dauernde Geburt beendigt. Eine Zeit lang Harncontinenz, die sich in der Folge verlor. Nach Durchschneidung erfolgte die Geburt schnell. (Observ. anat. chir. Obs., t. XXII, p. 231. Paris 1736 u. Observ. med. rarar. novar. admirab. et monstrosarum volumen, 1609, p. 600).

Fall 235 (CLXXIX). Sale („A case of atresia vaginal, complicated with pregnancy; successfull operation for its relief." Tr. Mississippi med. Assoc. Jackson 1880, vol. XIII, p. 162—166).

Fall 236 (CLXXX). Säxinger (siehe Gfrörer im Folgenden):

Säxinger fand bei einer 35jährigen Erstgebärenden eine blind endigende Scheide, kein Kindestheil zu fühlen durch dieselbe; er nahm eine angeborene Verengerung an wegen fehlender Narbenhärte. Bei der Geburt liess die verengte Stelle gerade einen Finger passiren, Strictur acht Linien lang, darüber Scheide normal weit. Die Naturkräfte überwanden allein das Hinderniss, aber schliesslich wegen Wehenschwäche Zange; das asphyktische Kind wurde belebt; Episiotomie beim Austritt. Normales Wochenbett. Bei Entlassung $^1/_2$ Zoll unterhalb des Muttermundes an vorderer und hinterer Scheidenwand ein gespannter Vorsprung; die Ränder sahen im Speculum aus wie ein gespannter Muttermundsaum. Nach zwei Monaten liess die Oeffnung nur noch den Zeigefinger passiren. Die Strictur hatte sich durch Narbenretraction wieder hergestellt.

Fall 237 (CLXXXI). Säxinger (siehe Roman: Ueber die Verwachsung der Scheide. Inaug.-Diss. Tübingen 1885) beobachtete folgenden Fall:

36jährige I para. Scheide in der Höhe von 7 cm trichterförmig abschliessend, im Speculum kleines Grübchen mit gelblichem Secret sichtbar, aber Vaginalportion nicht zu fühlen, in halber Höhe der rechten Scheidenwand noch ein Grübchen, Sonde geht 1 cm weit ein am 26. April 1883. Am 16. August Wehen, man tastet ein Lumen (von 20-Pfennigstückgrösse) mit strammen Rändern, darüber den vorliegenden Kopf. Am 18. August wegen ungenügender Eröffnung Perforation des schon todten Kindes, darnach zieht sich allmählich der gespannte Saum der Stenose zurück. 19. August Kranioklasie, Frucht mit der Hand ausgezogen, Dammriss, Tamponade wegen Blutung, am elften Tage Tod an puerperaler Sepsis. (Weshalb nicht im Beginn der Geburt Kaiserschnitt, wo der Zustand der Geschlechtstheile schon genau aus dem Beginne der Schwangerschaft festgestellt war? N.)

Fall 238 (CLXXXII). Saura (Giornale di medicina, fasc. VIII) sah eine narbige, nach einem Geschwür zurückgebliebene Scheidenstrictur sub partu, nach Einschnitten spontane Geburt.

Fall 239 (CLXXXIII). Sawyer (Dublin Journal, Vol. XXII, p. 484 — siehe Churchill, l. c. p. 118): Sub partu 2 Zoll oberhalb des Einganges fast vollständiger 1 cm dicker membranöser Verschluss. Trotz Einschnitten Kraniotomie, Mutter genesen.

Fall 240 (CLXXXIV). v. Scanzoni (Lehrb. d. Krankh. d. weibl. Geschlechtsorgane 1859, S. 424) behandelte eine acht Jahre steril verheirathete Frau wegen Dyspareunie. Es liess sich in die Scheide kaum der kleine Finger einführen. Trotzdem folgte Schwängerung, nach drei Monaten konnte der Finger, wenn auch nur mit Gewalt, die Vaginalportion erreichen, Geburt spontan.

Einen anderen Fall aus der Würzburger Klinik beschreibt Krämer (siehe im Vorhergehenden).

Fall 241 (CLXXXV). Schindler (Deutsche Klinik 1852, Bd. XLI, S. 464) behandelte ein junges Mädchen wegen Amenorrhoe bei so enger Scheide, dass kaum ein starker Katheter eindringen konnte; später Heirath und fünf spontane glückliche Geburten.

Fall 242 (CLXXXVI). Schneider durchschnitt einen narbigen Scheidenverschluss sub partu, die Frau starb nach drei Tagen. (Meissner's Frauenzimmerkrankheiten.)

Fall 243 (CLXXXVII). Schön (Allg. Wiener med. Zeitschr. 1868, Nr. 11 — siehe Monatsschr. f. Geb. u. Frauenkrankh., Bd. XXXII, S. 147):

29jährige II para hat vor drei Jahren ein todtes Kind geboren, lange zu Bett, eitriger Ausfluss. Regel entleerte sich später unter starken Schmerzen tropfenweise; der Gatte klagte über Unmöglichkeit, das Glied einzuführen. Scheidenverwachsung, doch Schwängerung. In der zweiten Hälfte des neunten Monates Wehen, Scheide besteht nur

aus einer $^1/_2$ Zoll tiefen trichterförmigen Grube. Narbenmassen, stecknadelkopfgrosse Oeffnung lässt Sonde in einen feinen Kanal eindringen. Sagittaler Einschnitt, Erweiterungsschnitte, wobei Harnröhre und Kitzler verletzt werden. Kopf dringt vor, Perforation, nach Abtragung einiger Knochen mit Bobe's Excerebrationszange, endlich reifes, todtfaules Mädchen extrahirt. Genesung, aber Fistula urethro-vaginalis.

Fall 244—247 (CLXXXVIII—CXCI). Schönberg („Ueber den Einfluss der Stenosen des Genitalkanales auf die Geburt." Inaug.-Diss. Berlin 1889) beschreibt eine Reihe von Beobachtungen aus der Berliner Charité, welche Weichtheilstenosen betreffen; sieben Mal handelte es sich um Stenose des Muttermundes und nur vier Mal um Scheidenstenose.

1) 35jährige II para, die zehn Jahre zuvor mit Zangenhülfe ein todtes Kind geboren hatte, trichterförmige Scheidenverengerung, ein Finger dringt jedoch bis in den Muttermund vor und sprengt die Eihäute. Nabelschnur neben dem Kopf. Da eine Wendung auf den Fuss behufs allmählicher Dilatation durch den Schenkel unmöglich war, Kolpeurynther zweimal für längere Zeit applicirt. Fieber, Nabelschnurvorfall in die Scheide, keine Pulsation mehr. Gase im Uterus, Perforation des beweglichen Schädels und Extraction, todtfaule Frucht. Physometra bei 41° C. Am zehnten Tage Tod an Metrophlebitis und Hydronephrosis sinistra (infolge von Abknickung des linken Ureters durch die Narbe).

2) 28. Mai 1882, Nr. 273: 22jährige I para. Luetische Narbenstenose der Scheide, nach Incisionen spontane Geburt eines todten Kindes.

3) 27. October 1884: 21jährige II para. Nach der ersten schweren Entbindung mittelst Zange eine Perineoplastik; bei der zweiten Entbindung trotz zahlreicher Incisionen Zange nothwendig geworden, neuer Dammriss.

4) 1887, Nr. 227 der Poliklinik: II para. Nach der ersten Entbindung eine plastische Operation an der Scheide, jetzt wieder Zange und neue Zerreissung der Mastdarmscheidenwand.

Fall 248 (CXCII). Eine einschlägige Beobachtung soll nach Meissner auch Schurig beschrieben haben.

Fall 249 (CXCIII). E. v. Siebold soll nach Meissner durch Incision bei narbiger Scheidenverengerung die Geburt ermöglicht haben.

Fall 250 (CXCIV). E. v. Siebold sah in einem anderen Falle die Scheide nach einem Abort vollständig (?) verschlossen durch eine narbige Membran. Bei einer folgenden Entbindung durchstiess er diese Membran mit Osiander's Hysterotom und beendigte die Geburt mit der Zange.

Fall 251 (CXCV). Simmons (Lancet 1847, p. 651, siehe Churchill, l. c. .p111) beobachtete einen sehr ausgedehnten Scheidenverschluss:

„Frau W. hatte nach einer im Jahre 1844 stattgehabten Entbindung eine starke Scheidenentzündung mit Ausfluss, die Regeln kamen jedoch wieder und waren regelmässig bis zum Februar 1846, wo sie den Arzt consultirte: „Sur les grandes lèvre le clitoris, la fourchette, on ne voyait rien de defectueux in d'anormal, mais en auvrant la vulve dans toute son étendre on apercevait les petites lèvres presque entièrement accolées l'une à l'autre, et l'on voyait un tissu dense et fibreux qui s'étendait de l'urèthre à la fourchette et transversalement de la base d'une lèvre à l'autre, fermant ainsi complêtement l'orifice du vagin et représentant très-bien la paume d'une main au moment où cet organe est ouvert. A la surface de cette membrane, ou apercevait des lignes cicatricielles profondes et tortuenses. Au toucher, elle donnait la sensation d'un tissu mon et élastique, mais, elle ne présentait aucune ouverture. Convaincu cependant qu'un ou plusieurs orifices devaient exister, puisque les règles n'avaient jamais été interrompues, Simmons continua l'examen plus d'une heure essayant chaque point avec une très-petite sonde, la portant dans toutes les directiones et sur les rigosités musqueuses qui entourent le clitoris, la fourchette, l'orifice de l'urèthre, mais toutes les recherches furent inutiles et il ne trouva pas la moindre fissure qui communiquât avec la matrice on le vagin. On ne pût découvoir sur l'urèthre aucune ouverture supplémentaire et pendant le règles, ni l'urine ni les folles étaient teintes du sang. — Pendant qu'on se demandait ce qu'il y avait de mieux à faire, la malade annonça qu'elle était en ceinte, et malgré l'incrédulité des médecins, ils furant bien forcés de reconnaitre la réalité de cette grossesse. Le 16 novembre le travail commença et à l'examen, le docteur Simmons découvrit une tumeur très tendre, pressant de haut du bas sur le vagin qu'elle remplissait et prétentant la structure d'une tumeur fibreux. Les douleurs de l'accouchement continuant avec intensité la malade fût placée sur le dos, les cuisses écartées, les lèvres ouvertes avec le pouce et l'index de la main gauche: l'opérateur, partout de la partie la plus saillante de la tumeur, fit une incision dans l'étendue de 3 cm suivant une ligne directe depuis l'urèthre jusqu'au périnée. La couche à diviser avait à peu près 2 cm d'épaisseur, elle était forme, d'une structure fibreux, montrant clairement que l'occlusion n'était pas le résultat d'un simple accollemement des bords du vagin, mais bien d'une nouvelle formation de tissu tendineux. Le travail marcha favorablement, les parties molles cedérent sans difficulté et tout se termina sans accidents."

Fall 252 (CXCVI). Simon (Mém. d. l'Acad. Royale de Chirurgie, t. V. Paris 1712) fand bei einer 16 Jahre verheiratheten Frau die Scheide so eng, dass kaum ein Federkiel durchging. Es folgte doch Schwängerung; vom fünften Monate an erweiterte sich die Scheide spontan, spontane Geburt.

Fall 253 (CXCVII). Smellie (Midwifery, Coll. 21, No. 2, Fall 4) sah, wie nach 35stündiger Geburtsdauer eine knorpelharte Scheidenstrictur plötzlich nachgab, partus spontaneus, ruptura vaginae,

Tod. Smellie wandte zur Dilatation in anderen Fällen hölzerne Dilatatorien eigener Construction an.

Fall 254 (CXCVIII). Paul Schumann („Die Stenosen der Vagina.“ Inaug.-Diss. Jena 1893) beschreibt folgende interessante Beobachtung von Skutsch, der sub graviditate eine plastische Operation an der stenosirten Scheide ausführte (s. l. c. S. 41 u. ff.):

26jährige II gravida, 1889 erste, schwere, $2^1/_2$tägige Entbindung, todtes Kind spontan. Fieberhaftes Wochenbett mit Ausfluss. 16 Wochen post partum erster Coitus, aber fast unmöglich, da Scheide jetzt nur 4 cm lang und schmerzhaft, bald neue Schwängerung. In der 16. Schwangerschaftswoche $3^1/_2$ cm oberhalb des Frenulum ein Verschluss gefunden, der sich aber so weit einstülpen lässt, dass der Finger 5,5 cm eindringt; auch zwei Finger haben in diesem Scheidenrudimente Platz. In der Mitte des Verschlusses ein Grübchen, das aber die Fingerkuppe nicht einlässt. Muttermund (per rectum getastet) steht 7 cm über Afteröffnung. 7 mm-Sonde passirt die Stenose und beweist, dass die Scheide oberhalb weit ist, die Strictur etwa 1 cm lang. Mehrfache Dilatation mit schnabelförmigem Dilatator, Finger fühlt Narbenring und dringt schliesslich bis Muttermund vor. Vom 1. bis 23. November mehrfache Dilatation, aber die Stenose zieht sich wieder zusammen auf die frühere Weite, also am 25. November Operation: Stenose längs gespalten (4 cm) und dann quer vernäht mit zwölf Seidenknopfnähten. Spaltung beiderseits, die linke Wunde, wie gesagt, vernäht, die rechte gedeckt durch einen (ca. 4,2 cm) Lappen von einer Kolporrhaphie, darauf mit zwölf Catgutfäden vernäht; der Lappen deckt nicht vollständig. Jodoformgaze, zwei Finger passiren bequem. Nach fünf Tagen die Nähte leicht entfernt, Heilung, der Lappen aber links nur unvollständig angeheilt. Tägliche Carbolspülung und Jodoformgaze. Leicht blutende Granulationen in der linksseitigen, etwas auseinandergewichenen Wunde. 10. December Vernarbung, ein Finger geht bequem durch, zwei mühsam. 31. December erscheint Passage so eng, dass keine Aussicht, das Kind unzerstückelt zu extrahiren; Incision der Stenose in Aussicht genommen. 4. April: Geburt. Stenose dehnte sich bis auf 5 cm, dann aber nicht weiter; Muttermund zurückgezogen, Kopfgeschwulst im Lumen der Stenose, straff gespannter Saum. Sieben Incisionen ringsherum genäht, die bedeutende Blutung infolge derselben stillt der rasch vorrückende Kopf. Im schrägen Durchmesser stehend wird der Kopf mit der Zange extrahirt, Placenta folgt bald, Vernähung der jetzt mässig blutenden Incisionen, links 14 Nähte, rechts drei, am Damm sechs. Gutes Wochenbett. 24. April passiren zwei Finger, dann täglich eine Stunde lang Röhrenspeculum eingelegt behufs Verhinderung einer neuen Verengerung. Am 1. Mai ringförmige Narbe, die zwei Finger einlässt. Neue Dilatationen bis drei Finger eingehen, Entlassung mit Weisung wiederzukommen bei neuer Verengerung.

Skutsch hat also links den Stenosenring durch Längsschnitt gespalten und die Längswunde quer (frontal) vernäht, was den meisten Effect gehabt haben soll, rechts aber einen Längsschnitt gemacht und in diese Wunde einen einer anderen Frau bei einer Prolaps-

Operation entnommenen Schleimhautlappen eingeheilt, der allerdings nur theilweise einheilte. Ich glaube, dass im gegebenen Falle ohne diese in der Schwangerschaft ausgeführte plastische Operation der Geburtsverlauf ganz der gleiche gewesen wäre. (N.)

Fall 255 (CXCIX) und 256 (CC). Spiegelberg (s. Schönborn: „Ueber Atresie der Scheide.“ Inaug.-Diss. Breslau 1868. Fall 4 und 5) machte zwei einschlägige Beobachtungen:

1) bei einer IIpara incomplete Atresie im Scheidengrunde mit Adhärenz an das Collum. Manuelle blutige Dilatation, Perforation, Tod der Mutter durante partu infolge von Usur (Ruptur?) des unteren Uterinsegmentes.

2) in der Poliklinik. 29jährige IIpara, vor drei Jahren erste Entbindung durch Dr. Fuhrmann mit Zange beendigt, lebendes Kind, Exsudat, drei Wochen in der Klinik gelegen. Scheide jetzt blind endigender Trichter mit Narbensträngen nach der linken Beckenwand zu. Kopf tastbar durch eine dünne Gewebsschichte. Spiegelberg erweiterte eine in dem Verschluss entdeckte feine Oeffnung mit Katheter und Bistouri; diese Oeffnung lag seitlich. Blutung, Erbrechen, das plötzlich aufhörte, Muttermund zweithalerstückgross, bald Collaps, Muttermundsränder wahrscheinlich weit eingerissen, also Perforation, scharfer Haken; die Frau starb unter Spiegelberg's Händen infolge eines Cervixrisses. Becken eng dabei, Conj. vera 8 cm.

Fall 257 (CCI). Staude (siehe Fall 41 im Vorhergehenden) hatte bei einer Frau wegen Scheidenstenose sub primo partu Excerebration gemacht, sub secundo Messereinkerbungen der Stenose und die Frau verloren.

Fall 258 (CCII). Steffen soll nach Meissner sub partu eine Scheidenstenose überwunden haben durch Incision.

Fall 259 (CCIII). Stein zerschnitt nach Meissner sub partu eine Scheidenstenose mit der Scheere.

Fall 260 (CCIV). Stephani („Die Atresie der Mutterscheide als Geburtshinderniss.“ Inaug.-Diss. Würzburg 1841. S. 38) beschreibt eine Beobachtung d'Outrepont's bei einer 28jährigen IIpara. Nach der ersten schweren Entbindung ging die Sonde nur $2^1/_2$ Zoll weit in die Scheide ein, trotzdem erfolgte die zweite Geburt spontan.

Fall 261 (CCV). Stevens sah (nach Meissner) Scheidenverschluss nach Gangrän der Scheide. Bei der ersten Geburt platzte die Narbe spontan, bei der zweiten Einschnitte mit dem Messer.

Fall 262 (CCVI). Stewart („Labour obstructed by vaginal atresia.“ Brit. med. Journal 1890, Vol. II, p. 1176) fand bei einer 36jährigen Erstgebärenden im obersten Scheidendrittel eine ring-

förmige Strictur, oberhalb desselben den voll eröffneten Muttermund, nach Incisionen Zange.

Fall 263 (CCVII). Stoll (Neue Zeitschr. f. Geb., Bd. VI, Heft 3): 38jährige, 5 Jahre verheirathete Ipara. Lumen der Scheide stricturirt bis auf 1 Zoll, Einschnitte, Zange, glattes Wochenbett. Aus der Beschreibung ist nicht klar zu entnehmen, ob angeborene oder erworbene Strictur. (Citirt nach Gfrörer l. c.)

Fall 264—266 (CCVIII—CCX). Strecker („Ueber drei Schwangerschaften bei fast vollkommener Atresie der Scheide." Henke's Zeitschrift für die Staatsarzneikunde 1840, Heft 1):

35jährige Frau wurde 1812 zum ersten Male schwanger und gebar nach achttägigem Kreissen einen todten Knaben, langes Krankenlager, Abscess einer Schamlefze. Dyspareunie wegen enger Scheide, aber Periode regelmässig. 1813 die zweite schwere Geburt. 1815 fand Strecker bei der dritten Schwängerung die Scheide dicht über dem Eingange verwachsen. Urethra durch Coitus dilatirt. Scheide ein blinder Trichter ohne auffindbare Oeffnung sub partu; endlich trieb der vorangehende Kindestheil die verschliessende Narbenmembran tief herab, die schliesslich spontan platzte. Zwillinge. Abermals trat bald Atresie auf, keine Oeffnung zu finden. 1819: Vierte Entbindung. Strecker fand jetzt eine feine Oeffnung in dem hinteren Antheile der Narbe des früheren Risses der Narbenmembran, zerriss die Verwachsung und fand einen $^1/_2$ Zoll dicken, die Scheide umgebenden Narbenring. Eine beutelförmige Grube war aus Harnröhrenöffnung und Scheideneingang durch den Coitus gebildet worden. Nach gewaltsamer Zerstörung des die Scheide angreifenden Narbenringes Zange, das scheintodt geborene Kind wurde belebt.

Fall 267 (CCXI). Streinz (Neue med. Jahrbuch d. k. k. österr. Staaten. Wien 1832. Bd. VI, S. 321) soll eine Geburt bei Scheidenverengerung beschrieben haben (mir nicht zugänglich gewesen).

Fall 268 (CCXII). Surren durchschnitt bei einer Ipara eine Scheidenstenose im obersten Drittel, fand auch den Muttermund verwachsen, Einschnitte, Zange. (Casper's med. Wochenschr. 1846, Nr. 30.)

Fall 269 (CCXIII). van Swieten (Comment. t. IV, p. 1315) sah bei einem 16jährigen Mädchen die Scheide so eng, dass sie nur einen Gänsefederkiel einliess; im 26. Jahre Schwangerschaft, vom fünften Monate an begann die Scheidenverengerung sich zu erweitern, spontane Geburt.

Fall 270 (CCXIV). Thompson (Lancet 24, III, 1855, p. 313, siehe Churchill, l. c. p. 105) sah bei einer IVpara Verschluss der Scheide im untersten Drittel. Mit geringer Nachhülfe überwand das

Kind die Schwierigkeiten, die Stenose wich zum grössten Theile den Naturkräften.

Fall 271 (CCXV). Toison (L'histoire de l'Acad. Royale des sciences 1748, p. 48) sah Spontangeburt, trotzdem die Scheide so eng war, dass sie kaum einen Gänsekiel passiren liess, und zwar erfolgte dieselbe schon drei Stunden nach Geburtsbeginn.

Fall 272 (CCXVI). Torres Gomez: Narbenverengerung der Scheide, mehrfache Geburten nach Débridement mit dem Messer. (Bulletin de thérapeutique t. LXXX, Janvier 15.)

Trélat: siehe Dumontpallier et Lewer.

Fall 273 (CCXVII). Varges (Meissner's Forschungen, Bd. I, S. 6) sah eine so enge Scheide, dass nur unter den grössten Schmerzen ein Finger eingeführt werden konnte. Künstliche Erweiterung, Zange, lebendes Kind von $11\frac{1}{2}$ Pfd.

Fall 274 (CCXVIII). Viardel („Observat. sur la pratique des accouch. naturels etc.") sah bei einer vier Monate Schwangeren eine Narbenverengerung der Scheide, die nur einen Katheter passiren liess. Nach Pressschwammdilatation Spontangeburt.

Fall 275 (CCXIX). Wachs (Monatsschr. f. Geb., Bd. 30, S. 94) sah bei einer IIpara erworbene Stenose der Scheide: nach mehrfachen Zangenversuchen musste nach dreistündlichen Abwarten die narbige Stenose mehrfach eingeschnitten und trotzdem Perforation ausgeführt werden.

Fall 276 (CCXX). Walter fand an der Stelle des Hymen eine neugebildete halbmondförmige Haut sub partu und musste dieselbe durchschneiden. (Betrachtungen über die Geburtstheile des weibl. Geschlechts. Berlin 1776.)

Fall 277 (CCXXI). Piers Uso von Walter („Fast vollständiger Verschluss des Muttermundes und der Scheide bei der Geburt"):

30jährige IIpara. Die erste Geburt war spontan verlaufen, nach viertägiger Dauer todtes Kind. Darnach Scheidenverwachsung und Dyspareunie. 2. September 1841 kreissend in die Dorpater Klinik gebracht: $\frac{3}{4}$ Zoll oberhalb des Scheideneinganges narbige Verwachsung mit feiner Oeffnung, die sich digital nicht erweitern liess, Kindestheile nur durch den Mastdarm zu fühlen. Einschneidung der Oeffnung mit Pott'schem Fistelmesser nach mehreren Richtungen. Der Finger passirte und gerieth in einen Blindsack von $1\frac{1}{2}$ Zoll Länge, der aber oben fingerhutförmig schloss. Der Finger fand keine Oeffnung, wohl aber die Sonde, die bis an den Uterus gelangte. Finger in den Mastdarm und Lithotome caché, Einschnitte; der Finger gelangte jetzt bis an den Uterus, fand aber Scheide und Cervix ganz mit einander verwachsen. Ziemliche Blutung aus den varikösen Gefässen. Kopf trat beim Ab-

warten allmählich unter Erweiterung der Strictur herab, deren obere Partie weicher und nachgiebiger, deren untere härter war. Noch mehrere Einschnitte mit Pott's Messer, jetzt im Muttermund eine harte Membran entdeckt, auch eingeschnitten; dabei krachendes Geräusch, endlich Zange, daher zeigt sich eine harte unnachgiebige Querfalte, die den Kopf aufhält, eine Scheidewand, die mit dem Messer durchschnitten werden musste. Fünf Tractionen entwickelten endlich den Kopf, lebendes Kind. Gutes Wochenbett. Walter schreibt das ihn überraschende glatte Wochenbett und den glücklichen Geburtsverlauf vor allem seinem langsamen Vorgehen und den nur oberflächlichen Einschnitten zu. (Gemeins. deutsche Zeitschr. f. Geb., Bd. VII, S. 176.)

Fall 278 (CCXXII). Williams soll nach Meissner sub partu Discision einer Scheidenstenose vorgenommen haben.

Fall 279 (CCXXIII). Willis (siehe Delaunay, S. 116) hymenaler Verschluss und ein zweiter suprahymenaler, Einschnitte, spontane Geburt.

Fall 280 (CCXXIV). v. Winckel (Lehrbuch der Geburtshülfe. Leipzig 1889. S. 544) fand nach einer von ihm selbst nach Hegar'scher Methode vollzogenen Kolporrhaphia duplex die Scheide so eng, dass er um des Kindes willen zur Zange greifen musste. Bei der Extraction riss das Scheidengewölbe einerseits zwischen den beiden Operationsnarben 4 cm weit ein.

Fall 281 (CCXXV). Ein gleiches Ereigniss soll nach ihm auch Karl v. Braun erlebt haben.

Fall 282 (CCXXVI). Winzmann (El. v. Siebold's Journ. 1817, Bd. II, Heft 1 S. 409) theilt einen sehr interessanten Fall von Zangengeburt nach fünftägigem Kreissen mit den verschiedensten geburtshülflichen Manipulationen bei einer Mehrgebärenden mit, wo die Scheide durch ein Septum dicht unterhalb des Muttermundes verschlossen war.

IVpara, Wehenbeginn am 20. Juli 1811. Am 23. Juli wurde Winzmann geholt; er liess drei andere Aerzte dazu holen, jeder operirte hin und her mit Hand und Instrumenten, Alles vergeblich. Nach so und so vielen vergeblichen Zangenversuchen — Zange glitt ab, Blutung — fand er endlich eine feine Oeffnung in dem Septum, das aus einer sehr dünnen Membran bestand; er führte einen Finger ein, zerriss das Septum und extrahirte nun mit Leichtigkeit das Kind mit der Zange, die Frau genas. Interessant war der Fall wegen der vielen diagnostischen Irrthümer der verschiedenen herbeigeholten Aerzte.

Fall 283 (CCXXVII). Th. v. Wyder („Geburt bei Atresie der Scheide und Blasenscheidenfistel." Centralbl. f. Gyn. 1885, S. 97):

Eine Hebamme rief v. Wyder zu einer IIpara, wegen knorpelharten Verschlusses des Scheideneinganges. Trichterförmige Grube mit knorpelhartem Boden im Scheideneingange, von strahligem Narbengewebe aus-

gekleidet. 2 cm oberhalb der Urethralmündung eine feine Oeffnung. Das weit dilatirte, von geschwollenen rothen Rändern umgebene Orificium urethrae lässt zwei Finger zugleich bis in die Blase eindringen. 38jährige IIpara, die im 26. Jahre eine protrahirte Geburt mit Todtgeburt absolvirt hatte, seit jener Zeit eine Urethro-vesico-vaginalfistel. Unterhalb der Fistelöffnung entstand mit der Zeit eine Kolpokleisis spontanea mit Persistenz einer feinen Oeffnung. Da der Gatte behauptet, ohne Schwierigkeiten den Coitus ausgeübt zu haben, so schliesst von Wyder auf Coitus und Schwängerung per urethram et fistulam. Nach Durchschneidung des 2 cm dicken Septums stiess von Wyder auf den Kopf des Kindes und an der vorderen Scheidenwand auf eine $^1/_2$ cm hohe, halbmondförmig vorspringende, den Kopf aufhaltende Gewebsfalte, die dem Schädel eng anlag. Der durch die Blase eingeführte Finger zeigte sich oberhalb deren Falte in der Scheide. Neue Einschnitte, Tamponade, Blutung trotz dessen, Forceps, lange vergebliche Extractionsversuche. Plötzlich sprang der Kopf heraus, die ehemalige Verwachsung riss in ganzer Ausdehnung bis zum Sphincter ani, ohne ihn zu durchreissen, der Riss erstreckte sich aber weiter oben auf das Septum recto-vaginale. Die Urethra maass bis zur Fistel 3 cm Länge. Lebendes Kind, Wunden vernäht, die Fistel vernäht von v. Gusserow, später noch Dilatation der Scheide durch Bozemann's Kugeln.

Fall 284 (CCXXVIII). Wolczyński („Ein Fall von ringförmiger Stenose der Scheide bei einer Mehrgebärenden als Geburtshinderniss," 1882):

30jährige IIpara, sechs Jahre zuvor schwere Zangenentbindung, Vesicovaginalfistel, von Prof. Bryk in Krakau operativ geschlossen. Jetzt Wasser schon abgegangen, 6 cm oberhalb des Scheideneinganges ringförmige Strictur, scharfrandig, ein Finger nur kann eindringen; ober- und unterhalb der Strictur Scheidenlumen normal. Vergebliches Zuwarten, Einschnitte, schwere Zange, Genesung. Im Puerperium war sehr bald die frühere Strictur wieder hergestellt — schon nach vier Tagen (siehe Schmidt's Jahrb. Jahrg. 1883, Bd. 198, S. 154).

Fall 285 (CCXXIX). X (?) (Gazette des hôpitaux, 14. August 1832) beschreibt eine glücklich verlaufene Entbindung bei einer von einem Brasilianer genothzüchtigten Mulattin, bei der die Scheide sich im Beginn der Geburt von einer Membran verschlossen erwies, die kaum einen Gänsefederkiel durch eine in ihr bestehende Oeffnung passiren liess. Die Membran wurde durch Einschnitte gespalten.

P. Müller (Die Krankheiten des menschlichen Körpers. Stuttgart 1888. S. 370) hat aus der Litteratur 49 Entbindungen bei erworbener Scheidenstenose zusammengestellt: 4 Mal Spontangeburt, 8 Mal Spontangeburt nach Incisionen, 3 Mal Zange, 17 Mal Zange trotz vorausgegangenen Incisionen; 1 Mal Incision und Extraction am Fuss, 1 Mal nach Incisionen Wendung und Extraction. In einem weiteren Falle platzte der Uterus bei Wendung und Extraction, Tod.

3 Mal wurde sofort zur Perforation geschritten, 1 Mal erst nach vergeblichen Incisionen und vergeblichem Zangenversuche. In zwei Fällen, deren einer mit Rectovaginalfistel complicirt war, künstliche Frühgeburt und trotzdem noch eine Perforation. (7 Mal Kaiserschnitt, 1 Mal davon bei gleichzeitiger Beckenanomalie, 1 Mal bei gleichzeitiger Rectovaginalfistel), 1 Mal partus spontaneus nach Pressschwammdilatation schon sub graviditate eingeleitet. Auf 38 Fälle angeborener Scheidenverengerung fand nach Müller 13 Mal Spontangeburt statt, allerdings mit Einrissen der verengten Stellen, 10 Mal Spontangeburt nach Einschnitten, 4 Mal mit Zange, 9 Mal Zange nach vorausgegangenen Discisionen, 7 Mal schon in der Schwangerschaft Incisionen behufs Dilatation, aber nur in drei von den sieben Fällen Spontangeburt, 3 Mal Einschnitte sub partu und 1 Mal Zange.

Fall 286 (CCXXX) und 287 (CCXXXI). Hinzuzufügen sind die den im I. und II. Abschnitte angeführten, dem Kaiserschnitt vorausgegangenen Entbindungen per vias naturales: so die dritte Entbindung in Fall 4 (IV) und 6 (VI).

Fall 288 (CCXXXII). Carter (s. Delaunay, l. c. p. 86) wurde 1836 zu einer seit vier Tagen kreissenden Frau gerufen. Stürmische Wehen, aber der Schädel tritt nicht herab. Versuch, die Zange anzulegen, scheitert trotz Entleerung der Harnblase.

„En portant alors un doigt au dessous du sommet de la tête, l'accoucheur constate une sorte de cloison fort tendue, coiffant ladite région de l'enfant; il croit d'abord avoir affaire au museau de tanche, mais en la circonscrivant attentivement avec le doigt, il reconnaît une membrane charnue, très résistante, de forme pyramidale, à base supérieure s'étendant depuis le clitoris et les nymphes de chaque côté jusqu'à la fourchette et divisant complêtement le vagin en deux parties. Son bord interne ou postérieur et falciforme et aigu, l'antérieur ou externe est épais; vers la partie supérieure elle offre une épaisseur de deux pouces.“ Das Scheidenseptum wurde mit einem Federmesser durchschnitten, worauf sich die beiden Lappen sofort retrahirten. Die Entbindung musste aus Rücksicht auf die Erschöpfung der Frau instrumentell beendigt werden.

Fall 289 (CCXXXIII). Lösch (Med.-Ztg. d. Ver. f. Heilkunde in Preussen, Berlin 1836, Nr. 36) musste sub partu bei einer IIpara eine nach vorausgegangener Dystokie entstandene Scheidenstenose einschneiden.

Fall 290 (CCXXXIV). In „Medical Quarterly Reviews“, London 1834, April) soll nach Meissner eine spontane Entbindung einer 19jährigen IIpara mitgetheilt sein, deren Scheide nach der ersten, schweren Entbindung bis auf eine feine Oeffnung ganz verwachsen war.

Fall 291 (CCXXXV). Thöny (Oesterr. med. Wochenschr., Wien 1841, S. 363) musste sub partu wegen Scheidenstenose Einschnitte machen.

Fall 292 (CCXXXVI). Krimer fand bei einer Kreissenden die Scheide in der Höhe von 2 Zoll oberhalb des Einganges durch eine Membran verschlossen, in der sich nur eine feine Oeffnung fand. Krimer durchschnitt die Membran.

Fall 293 (CCXXXVII). Sims (Klinik d. Gebärmutter-Chirurgen, deutsch, hrsg. von Beigel, Erlangen 1870, S. 278) fand in den oberen zwei Dritteln der Scheide einer 25jährigen, seit drei Jahren steril verheiratheten Frau eine Stenose infolge einer Anzahl quer durch die Scheide verlaufender Stränge und Balken, obwohl sich die Frau keines Genitalleidens bewusst war. Sims durchschnitt die die Scheide verengenden Stränge, die nur aus Bindegeweben bestanden, von denen der dickste rabenfederkieldick war. Es folgte Schwangerschaft und Geburt.

Dritter Abschnitt.

176 Fälle von extra partum beobachteten Fällen von Scheidenverengerung bez. -verschluss puerperalen Ursprunges.

Fall 294 (I). Ackermann beschrieb (nach Meissner) eine im Wochenbett nach Dystokie erworbene Scheidenstenose.

Fall 295 (II). Barth (siehe Puech, l. c.) sah mehrere Monate nach einer schweren Entbindung eine vollkommene Scheidenatresie mit Haematokolpometra bei einer Frau, deren Scheide dem Gatten von jeher zu eng war, und zwar eine Atresie in der Höhe von 2 cm oberhalb des Einganges. Die erste Operation traf zwar auf keine Flüssigkeit, aber die Regel erschien wieder. Da die gemachte Oeffnung sich wieder verschloss, zweite Operation, bei der ein 5 cm langer Kanal geschaffen wurde, der sich später auf 2 cm verkürzte, nirgends Mutterhals getroffen; man brach die Behandlung ab, legte Charpie ein und wartete auf die folgende Regel. Wiederverwachsung, dritte Operation, dann ein mit Leinwand umwickelter Holzcylinder eingelegt, immerfort Molimina menstrualia, aber keine Blutentleerung. Man fügte noch zwei Einschnitte höher oben hinzu, es kam jedoch

kein Blut, endlich erfolgte ein „Craquement“, sofort Blutentleerung und Erleichterung. Die Dysmenorrhoe war von Stunde an bleibend beseitigt.

Fall 296 (III). Bourget (siehe Puech, l. c. S. 29) sah eine Scheidenatresie nach schwerer Geburt, darüber einen Retentionstumor. Punction, Heilung, aber bleibende Dysmenorrhoe.

Fall 297 (IV). Burnotti (Monatsschr. f. Geb. u. Frauenkrankh. 1856, S. 457) beschrieb eine nach einer Entbindung entstandene Scheidenverwachsung mit folgender Haematometra, Operation, Heilung.

Fall 298 (V). Busch (Neue Zeitschr. f. Geburtsh., Bd. XXVIII, S. 203) sah nach einer schweren Entbindung eine Rectovaginalfistel mit secundärer Scheidenstenose zurückbleiben.

Fall 299 (VI). Champenois (Gazette salutaire de Bouillon 1788 — siehe Hufeland's Neueste Annalen der franz. Akad., Bd. I, S. 424 [citirt nach Voigtel, l. c. S. 443]) fand post dystokiam die Scheide bis an die Schamspalte so sehr durch Narben und Callositäten verschlossen, dass nur ein 3—4 Linien weiter Kanal nachgeblieben war.

Fall 300 (VII). Churchill (l. c. p. 119): Ulcerationen der Scheide nach der ersten Geburt. Der Gatte starb, neue Heirath; die Frau kam fragen, weshalb sie nicht schwanger wird; keine Dyspareunie, stets schmerzlose Regel und doch narbige Occlusion der Scheide dicht unterhalb des Scheidentheiles der Gebärmutter. Operation vorgeschlagen, aber verweigert.

Fall 301 (VIII). Cianciosi: „Grave stenosi acquisita in donna in sopraparto. Elitrotomia. Guarigione.“ Bull. delle sc. med. Dicembre 1894.

Fall 302 (IX). Cody: „Traumatic atresia of vagina following parturition; operation, cure.“ Lancet, Vol. II, p. 666. London 1881.

Fall 303 (X). Coryllos: „Vollständige Obliteration der Vagina nach mehrtägigem Verbleiben des Fötuskopfes in der Scheide. Heilung.“ (Wiener med. Presse 1879, Bd. XX, S. 1236—1238.)

Fall 304 (XI). Craddock: „Atresie der Scheide nach einer Entbindung.“ (Obstetr. Transact. 1871, Vol. XIII.)

Fall 305 (XII). B. Credé („Heilung der Stenosis vaginae durch Einnähen eines Hautlappens.“ Archiv f. Gyn., Bd. XXVII, Heft 2, S. 229—232) beschreibt eine Scheidenstenose bei einer 50 Jährigen, die einmal im 34. Jahre normal geboren und seither an scharfem Ausfluss gelitten hatte.

Muldenförmige Grube im Scheideneingange mit 3 mm weiter Oeffnung, die die Sonde 2,5 cm tief einlässt. Sinistro-retrofixation des Uterus, ent-

zündlicher Zustand der Vulva. Credé ging mit dem Messer durch Narben- und Bindegewebe bis zur Vaginalportion vor, durchtrennte diverse Narbenstränge, bis er ein Lumen von 5 cm gewann. Um einer Wiederverwachsung vorzubeugen, implantirte er in die Wunde in der Scheide einen Lappen, vom Mons veneris ausgehend und bis an den Damm reichend, aus der linken grossen Schamlefze entnommen. Der schliesslich bis auf seine untere Basis am Damme abgelöste Lappen, 6 cm lang und 12 cm breit, wurde in die Scheide eingepflanzt, indem sein freies oberes Ende, seine Spitze, an die Cervix angenäht wurde, die seitlichen Ränder hingegen an die Wundränder in der Scheide, so dass die ganze (?) Scheidenwunde bedeckt erschien. Die äussere Wunde wurde durch Nahtverschluss gedeckt und die Scheide tamponirt. Verweilkatheter. Dreiviertel der beiden Wunden heilten per primam, der Rest mit Granulationen. Die in der Vagina jetzt wachsenden Haare störten die Kranke nicht, ihre Melancholie soll gewichen sein.

Diese Operation bei einer klimakterischen Frau scheint mir mehr eine interessante Unterhaltung für den Operateur, als eine für die Operirte wirklich bleibende Hülfe, — ja es erscheint mir sogar die Indication im gegebenen Falle fraglich. Der Nichtfachmann wird zudem leicht in den Irrthum verfallen, eine klimakterische Scheidenstenose namentlich im senilen Alter für einen pathologischen Zustand anzusehen.

Fall 306 (XIII). Cross („Report of two cases of occlusion of the vagina; one for traumatisme, the other congenital.“ Amer. Journ. of Obstetr., August 1886): im ersten Falle totale Scheidenverwachsung nach einer vor drei Jahren vorangegangenen, instrumentell beendigten Zwillingsgeburt. $1^1/_2$ cm dickes Septum durchschnitten, Tamponade. Es folgte bald neue Schwangerschaft.

Fall 307 (XIV). Dennaux (Gaz. des hôpit. 18??, No. 141 — siehe Prager Vierteljahrsschr., Bd. XXXII, S. 66): 24Jährige, fünftägige Dystokie, todtes Kind, seither keine Regel mehr. Ein Jahr später Scheide 1 cm oberhalb des Einganges obliterirt gefunden.

Fall 308 (XV). Devisac (New Orleans med. Journ. Avril 1845, siehe Churchill, l. c. p. 118): Narbige Scheidenstenose nach Dystokie.

Fall 309 (XVI). M'Donnell, Montréal (Medical Presse, 14 Juli 1852, p. 22 — siehe Churchill, l. c. p. 119):

Nach einer schweren Entbindung Harnröhre, Clitoris und kleine Schamlippen zerstört, hinterher eine so starke narbige Retraction und Stenose der Scheide, dass nur eine feine Oeffnung übrig blieb, durch welche Harn und Periode sich entleerten. Donnell schnitt in der Gegend des obturirten Scheideneinganges einen dreieckigen Lappen aus, durchschnitt die gesammte Scheidenverwachsung, indem er den verengten Kanal aufschlitzte, und legte endlich die Portio vaginalis uteri frei. Harnröhre erwies sich total zerstört, quergelegene Vesico-vaginal-

fistel. „Donnell: plaça une ligature sur les bords de cette fistule et en diminua notablement l'étendue.“ (? N.)

Fall 310 (XVII). Dornblüth (Casper's med. Wochenschr., 23. Juli 1836): im Puerperium erworbene Scheidenatresie.

Fall 311 (XVIII) und 312 (XIX). Dupuytren (Leçons orales, t. IV, p. 250. Paris 1839) musste bei einer Neuvermählten wegen Dyspareunie Einschnitte machen, die begründet war in narbiger Scheidenstenose im Anschluss an einen Dammriss bei einer verheimlichten, früher vorausgegangenen Entbindung. Dupuytren erwähnt dort eine zweite ähnliche eigene Beobachtung.

Fall 313 (XX). Emmet („Principien der Praxis der Gynäkologie“, deutsch von Rothe, S. 20): Scheidenverwachsung nach Dystokie fünf Mal mit dem Messer beseitigt, erneuerte sich stets wieder; bei der sechsten Operation nahm Emmet eine stumpfe Trennung vor, fieberhafter Verlauf. Von nun an blieb jedoch eine Wiederverwachsung aus.

Fall 314 (XXI). De la Feuttrie hatte sub partu zu kämpfen mit nach einer vorangegangenen Entbindung hinterbliebener Scheidenstenose.

Fall 315 (XXII). Flamm beobachtete eine narbige Scheidenstenose puerperalen Ursprunges.

Fall 316 (XXIII) und 317 (XXIV). Filonowicz (siehe Wracz 1894, Nr. 39, S. 1083) beobachtete zwei Fälle von narbiger Scheidenverwachsung, die im Wochenbett erworben war.

1) 21Jährige trat am 18. October 1892 mit Blasenscheidenfistel ein, die nach einer schweren Geburt vor acht Monaten zurückgeblieben war. Geburt dreitägig, plattes Becken, todtes Kind. Ringförmige Stenose des Scheideneinganges jetzt, Harnekzem der Vulva und des Dammes. Nur mit Mühe lässt sich ein Finger einführen und fühlt die vordere Scheidenwand straff gespannt; dieselbe scheint, ohne ein Gewölbe zu bilden, direct in die Vaginalportion überzugehen, nahe am Muttermunde eine drei Finger breite Fistel mit scharf gespannten Rändern, wie Darmsaiten straff gespannt, Uterus unbeweglich, Reste parametraner Entzündungen im Becken. Filonowicz führte einen Finger in den Mastdarm ein und machte auf der hinteren Scheidenwand jederseits seitlich einen $1^1/_2$ cm tiefen und 7 cm langen Einschnitt, so dass zwei Wunden entstanden, und zwar nach Auseinanderschlagen der Wundränder je eine Wundfläche von 7 cm Länge und 3 cm Breite jederseits. Dann umschnitt er zwei neue Lappen aus den grossen Schamlippen, präparirte sie bis auf einen perinealen Stiel los und pflanzte jederseits einen solchen Lappen in eine Scheidenwunde ein mit Catgut. Die Lappen bestanden nur aus Haut und Unterhautfettgewebe, die Defecte mit Seidennähten geschlossen; Fistel mit Catgut vernäht heilte nicht, die Lappen heilten gut ein. Nach einem Monat

neue Fistelvernähung mit Silberdraht. Nach einigen Monaten Scheide genügend weit befunden, keine Haare aus den eingepflanzten Lappen hervorgewachsen, weil nur spärliche Haarfollikel.

2) 21Jährige trat zwei Jahre nach einer schweren Erstlingsgeburt ein, nach der eine Harnfistel nachgeblieben war, die Filonowicz operativ heilte. Jetzt vor 26 Tagen zweite schwere Geburt; Wunden und Narben im linken Scheidengewölbe und am Damm, Paravaginitis adhaesiva, Uterus unbeweglich, Scheideneingang sehr eng, einen Finger weite Mastdarmscheidenfistel dicht oberhalb des Sphincter und fingerweite Harnfistel dicht oberhalb des Collum vesicae.

Am 22. April 1894 Operation mit zwei seitlichen Incisionen des Scheidenrohres (der rechte Einschnitt flacher wegen der Nähe der Mastdarmscheidenfistel), dann beide Fisteln vernäht mit Silberdraht. In die linke, $9^1/_2$ cm lange und 4 cm breite Wunde ein Lappen aus der linken grossen Schamlippe (bis zur Tunica dartos) mit breiter Brücke am Damme. Knopfnähte, Hautwunde geschlossen. Der Lappen heilte gut ein, ebenso heilten die Fisteln. Nach $3^1/_2$ Monaten keine Schrumpfung des Lappens, Scheide weit genug. (Siehe auch: Journ. f. Geb. u. Frauenk. [russisch] October 1894, S. 887.)

Fall 318 (XXV). Galabin und Braxton Hicks sahen eine vollständige post abortum entstandene Scheidenverwachsung, Heilung durch Operation. (Obstetr. Journ., Vol. III, No. 32. November.)

Fall 319 (XXVI). Greeve: „Case of atresia vaginae following labour and causing retention of menstrual fluid for eigtheen months.“ Tr. Mississippi Med. Assoc., Vol. XIV, p. 133—136. Jackson 1881.

Fall 320 (XXVII). Griesselich sah eine Scheidenverwachsung nach Dystokie.

Fall 321 (XXVIII). Guéniot fand bei einer 35jährigen IIpara im oberen Theile der Scheide eine Strictur von nur 1 cm Lumen vor, 14 Jahre nach einer schweren Entbindung, der keine weitere Schwangerschaft mehr gefolgt war. Er vollzog ein Débridement mit dem Finger und beseitigte so durch mechanische Dilatation die Strictur. (Auf wie lange?) Gleichzeitig empfiehlt er hier das Schwangerschaftsende abzuwarten und Einschnitte zu machen statt künstlichen Abortus. (Pariser geb.-gyn. Ges. — siehe Centralbl. f. Gyn. 1886, S. 55.)

Fall 322 (XXIX). Haake sah (nach Meissner) eine Scheidenstenose puerperalen Ursprungs.

Fall 323 (XXX). Harris: „Autoplastic operation for the treatment of acquired atresia vaginae.“ (Amer. Journ. of Obst. 1882, Vol. XV, p. 888—890.)

Fall 324 (XXXI). Braxton Hicks (Medical Times, Mai 1862) fand scheinbar vollständige Atresie der Scheide nach einer schweren 28stündigen Geburt mit eitrigem Wochenbettsfluss. Erst das Hervorsickern des Menstrualblutes durch eine feine Oeffnung verrieth, dass keine Atresie, sondern eine hochgradige Strictur vorlag.

Fall 325 (XXXII). v. Holst: „Erworbene unvollständige Atresie der Scheide und Verschluss einer Blasenscheidenfistel durch Klappenbildung der Schleimhaut.“ (Beiträge zur Geb. u. Gyn., herausg. v. Scanzoni, Bd. V, S. 86.) Die Fistel heilte spontan, Stenose wurde durch Dilatation behoben.

Fall 326 (XXXIII). Jourdan beobachtete eine Scheidenatresie puerperalen Ursprunges; weil es sich um eine klimakterische Person ohne secundäre Beschwerden handelte, unterliess er jede Behandlung. (Dict. des sc. méd., t. XXIV, p. 137.)

Kask in New York hat nach Churchill 36 Fälle von Scheidenocclusion zusammengestellt, davon 15 nach schweren Entbindungen und eine nach Tentamen abortus entstanden.

Fall 327 (XXXIV). Howard Kelly („Traumatic atresia of the vagina with haematokolpos and haematometra.“ John Hopkins Hosp. Report. III, 7. Sept. 1894):

22Jährige, hat vor acht Jahren ein todtes Kind geboren. Seit dieser Zeit keine Regel, aber allmonatlich Molimina bei narbigem Verschlusse 1 cm oberhalb des Scheideneinganges. Harnröhre $2^1/_2$ cm breit im Lumen. Tumor oberhalb des Scheidenverschlusses, Troicarteinstich, stumpfe Erweiterung der Oeffnung, Anfrischung ringsherum und Vernähung mit der (angefrischten) Haut (?) am normalen Scheidenausgange. Erfolg tadellos (s. Schmidt's Jahrb. 1894, Heft 243, Nr. 8, S. 164).

Fall 328 (XXXV). Kennedy (Dublin Journ., Vol. XVI, p. 93) sah eine $7^1/_2$ cm lang ausgedehnte Scheidenstenose nach Dystokie. Zange nach 30stündiger Geburtsdauer. Fast das ganze Scheidenrohr erwies sich verengt. Kennedy durchschnitt die Verwachsungen und punktirte den Muttermund, fand aber keine Blutansammlung, obwohl seit acht Monaten keine Regel entleert; nach drei Wochen kam die Periode schmerzlos wieder.

Fall 329 (XXXVI). Kennedy (ibid.): Nach Dystokie Blasenscheidenfistel mit starker Narbenstenose der Scheide oberhalb der Fistel. Tamponade mit adstringirender Pariser Pasta.

Fall 330 (XXXVII). Kennedy (ibid.): Gleiche Behandlung bei Blasenscheidenfistel und Stenose im oberen Scheidenabschnitte nach Dystokie.

Fall 331 (XXXVIII): Kennedy (ibid.): Nach schwerer Zangenentbindung Vesico-vaginalfistel und Scheidenverschluss unterhalb. Muttermund schaut in die Blase, Regel mit Harn per urethram entleert.

Fall 332 (XXXIX). Kennedy (ibid.): Nach schwerer Zangenentbindung 3 cm oberhalb des Scheideneinganges eine dicke, harte, annuläre Narbenstrictur der Scheide (cit. nach Churchill, l. c. S. 711).

Fall 333 (XL). Kochenburger („Die Missbildung der weiblichen Genitalien." Zeitschr. f. Geb. u. Gyn., Bd. XXVI, Heft 1, S. 60—77) beschreibt eine Atresia vaginae nach fieberhaft verlaufenem Wochenbett aus A. Martin's Privatklinik in Berlin.

Fall 334 (XLI). Küstner (l. c. S. 147):

28jährige Ipara kommt elf Wochen nach der ersten Geburt von mehrtägiger Dauer (todtes Kind) in die Klinik wegen Dyspareunie. Schon die Vulva bildet einen Narbentrichter, darüber die Scheide einen zweiten Trichter mit nur sondenweiter oberer Oeffnung, darüber hinaus weist die Sonde noch 2 cm Scheide auf bis zum Muttermund. Küstner discidirte die Narbenmassen, schuf durch Dehnung der Einschnitte eine Wundfläche und transplantirte auf die Wundflächen zwei Lappen menschlicher Dünndarmschleimhaut, zusammen 4 cm gross (?) die v. Wahl bei einer gleichzeitig ausgeführten Resection bei Anus praeternaturalis gewonnen und Küstner zu Gebote gestellt hatte. Die mit Matratzennaht angenähten Lappen heilten ganz an. Aber die transplantirten Lappen hatten nicht weit genug in die Tiefe der Scheide hinaufgereicht, so dass oben in der Scheide die Strictur wieder entstand. Also neue Discisionen und Einpflanzung zweier kleinen Lappen von einer Kolporrhaphia posterior entnommen. Der Erfolg war nicht viel werth, immerhin Coitus jetzt erleichtert, weil die Wandungen der, wenn auch kurzen Scheide, jetzt weicher; die Kranke kam jedoch nach $^5/_4$ Jahren zurück mit der Bitte um eine weitere Scheide. Küstner vollzog jetzt die Excision des Narbenringes und machte dann eine vaginale autochthone Lappentransplantation, deren Resultat ihn zufriedenstellte. Die Scheide, jetzt gleichmässig weit, 6 cm lang, soll bescheidenen Ansprüchen nach Küstner genügen!

Anmerkung. Gelegentlich der Erörterung der Plastik bei Beseitigung von Scheidenstenosen sei hier eine Discussion aus der geb.-gyn. Gesellschaft in Kijew am 29. Januar (a. St.) 1893 berichtet (siehe Journ. f. Geb. u. Frauenkrankh. 1894, Bd. VIII, S. 345—347 [russisch]).

Professor Rein stellte eine Kranke vor, bei der er wegen Defect der Scheide durch Einschnitt eine neue Scheide gebildet und eine plastische Bedeckung der Wundrohrwände mittelst Hautlappen ausgeführt hatte. Die Frage, ob man künstlich eine neue Scheide bilden sollte oder nicht, sei schon früher einmal in dieser Gesellschaft discutirt worden gelegentlich eines Vortrages des Dr. Szalita, augenblicklich habe das Vorgehen Snegirjows allgemeines Interesse erregt. Rein will jedoch dieses Verfahren nicht nachahmen, die neue Scheide dürfe nur

geschaffen werden mit Ueberpflanzung von Haut- und Schleimhautlappen. Einen derartigen Versuch habe bereits einmal Dr. Sapieszko in der Kijewer Klinik ausgeführt, indem er bei Scheidenmangel zunächst auf blutigem Wege einen Kanal schuf, darauf in die Wunde einen Schleimhautlappen einpflanzte, den er bei einer Kolporrhaphie einer anderen Patientin entnommen hatte. Die Lappen heilten anfangs an, später jedoch entstand Eiterung, die Lappen lösten sich wieder los und die neu gebildete Scheide verödete wieder. Rein hat bei seiner Patientin bei völligem Scheidenmangel und rudimentärem Uterus vor zwei Monaten auf blutigem Wege einen 8,5 cm langen, drei Querfinger breiten Kanal geschaffen und ihn mit zwei Hautlappen austapezirt, deren einer 7 cm lang und $1^1/_2$ cm breit von einer Gesässhälfte entliehen war, der andere 4 cm lange gehörte der Innenfläche einer grossen Schamlippe an. Diese Lappen behielten ihre Verbindung mit dem Mutterboden und werden durch Seidenknopfnähte fixirt. Der Scheidenkanal mit Jodoformarly ausgestopft. Nach fieberlosem Verlaufe Tampons am 16. Tage entfernt, die Lappen waren angeheilt. Scheide jetzt verkürzt auf 7,25 cm. Am 37. Tage war die Anheilung vollendet, Scheide jetzt 5,75 cm lang. Am 8. Januar 1893 werden, um den Rest der granulirenden Flächen zu bedecken, drei Hautstücke (ohne Unterhautzellgewebe) mit Seidennähten angenäht, die mit dem Rasirmesser den Oberschenkeldecken entnommen waren. Anheilung. Am 20. Januar wurden auf die hintere Wand des Kanals zwei ebenfalls dem Oberschenkel entnommene Hautstückchen eingepflanzt, Scheide nur noch 5,5 cm lang. Augenblicklich sind sämmtliche Lappen bis auf einen angeheilt, vordere Scheidenwand 6,5 cm lang. Wie das Endresultat ausfallen wird, ist fraglich, jedenfalls ist die Einpflanzung von Lappen, die mit dem Mutterboden in Verbindung bleiben, werthvoller.

Kraskowskij erwähnt einen anderen Fall aus der Kijewer Klinik, wo bei Scheidenstenose Schleimhautlappen eingepflanzt wurden. Rein hat schmale Lappen genommen, weil sich dieselben prompter anlegen lassen als breite. Szalita will bei Stenosen der unteren Scheidentheile breite Lappen benutzen, weiter oben schmälere und die Operation in zwei Sitzungen machen. Nachdem auf blutigem Wege der Kanal geschaffen ist, Tamponade und erst am nächsten Tage Tapezirung, damit das den Scheidenwänden entsickernde Blut die Anheilung der Lappen nicht störe.

Professor Lazarewicz meint, die Operation Rein's habe einen doppelten Zweck verfolgt, erstens einen kosmetischen, zweitens denjenigen, die Cohabitation zu ermöglichen. Jedoch sei weder das eine, noch das andere Ziel erreicht worden. Lazarewicz hat sich stets über die Patienten gewundert, die sich einer Rhinoplastik unterzogen, weil sie nach derselben noch mehr verunstaltet aussehen als vorher; ebenso denke er auch über die Bildung einer künstlichen Scheide, die Absicht ein von Hause aus fehlendes Organ zu ersetzen, scheitere an der Unmöglichkeit, das Ziel zu erreichen. Diese Operation sei ein chirurgisches Experiment, habe aber gar keine praktische Bedeutung.

Rein ist der Ansicht, der Chirurg müsse, wenn er auch nur halbwegs einer Functionsunfähigkeit abhelfen könne, doch darauf ausgehen, wenn auch nur eine solche mangelhafte Functionsfähigkeit zu erreichen. Bei der heutigen Technik und Asepsis riskire die Kranke bei der Operation nichts, andererseits sei es für den Chirurgen demüthigend, die Kranke mit Scheidendefect ohne jede Hülfe fortgehen zu lassen, denn eine solche Missgestaltung habe im ehelichen Leben die traurigsten Folgen, führe zu Zerwürfnissen u. s. w., schliesslich noch zu Verbrechen. Bei Haematokolpos liege eine vitale Indication vor, bei Scheidendefect

lassen nach der Operation wenigstens die hysterischen und neurasthenischen Erscheinungen nach.

Rein tritt demgemäss für die theoretische und praktische Berechtigung der Operation behufs Scheidenbildung bei Defect derselben ein.

Fleischer meint, die hier vom Operateur geschaffene Ritze sei zu gar nichts nütze, je eher sie sich wieder schliesse, desto besser für die Kranke.

Lazarewicz meint, diese Operation könne doch nur den einen Zweck haben, Progenitur zu ermöglichen, sowie aber dieses Ziel unerreichbar sei, halte sie keine Kritik aus.

Rein bleibt trotz dieser Einwürfe dabei, diese Operation für eine vollkommen berechtigte zu erklären. —

Anmerkung. Bei dieser Gelegenheit erinnere ich an einen Vortrag Schlesinger's in der Berliner Naturforscherversammlung von 1886, wo ich zufällig sämmtliche Verhandlungen stenographisch aufnahm zu dem Behufe eines Referates für die medicinische Facultät der Universität Warschau, von der ich zu diesem Congress commandirt war. Ich habe seiner Zeit diesen 216 Quartseiten umfassenden Bericht, der verbo tenus sämmtliche Vorträge und Discussionen enthielt, ins Russische übersetzt dieser Facultät eingereicht, der Druck in den Universitätsarbeiten wurde jedoch auf ein Gutachten des derzeitigen Professors der Geburtshülfe Jastrebow hin verweigert, und erhielt ich den Bescheid von dem Rector der Universität, dieser Bericht könne nicht in den Universitätsjournalen gedruckt werden, weil er einen ausländischen Congress betreffe. Ich frage, wozu der Auftrag, einen Bericht zu verfassen, wozu vier Tage lang täglich so und so viele Stunden stenographiren, bis die Hand erlahmt? Wenigstens kann ich jetzt einen Nutzen aus dem interessanten Manuscript ziehen und eine für Karl Schröder's praktischen Sinn charakteristische Aeusserung hier wiedergeben. Schlesinger hielt einen Vortrag über Neubildung einer künstlichen Scheide bei Defectus vaginae, um Coitus zu ermöglichen oder um psychische Anomalien zu beseitigen.

Schlesinger behandelte ein 16jähriges Fräulein, das er schon vom zehnten Jahre an kannte und das in letzter Zeit viel an hysterisch-epileptischen Anfällen litt, an psychischen Erregungen, die sie schliesslich bis zu Selbstmordgedanken brachten. Per rectum wurde unter Narkose Defectus uteri et vaginae constatirt. Das Fräulein war verlobt und stand kurz vor der Hochzeit. Sollte man operiren oder nicht? Schlesinger fand in der Litteratur keinerlei Andeutung bezüglich dieser Frage mit Ausnahme einer Beobachtung von Rokitanski, der eine Operation post nuptias vorgenommen hat.

Schlesinger entschloss sich zu einer Operation und grub sich mit Messer, Scheere und Pincette 5—6 cm tief in das Zellgewebe zwischen Blase und Mastdarm ein, bemerkte jedoch, dass der Fingerdruck allein jetzt genügte, um diese Scheide zu verlängern, so dass eine solche Scheide wohl für den Coitus ausreichen würde. Nachdem Schlesinger bis auf die Tiefe von 6 cm gelangt war, stand er von weiterem Vorgehen ab wegen Gefässreichthum (!) und Nähe des Peritoneum. Blutung minimal, Kanal ausgestopft mit Jodoformgaze, die drei Tage lang liegen blieb. Binnen 18—20 Tagen heilte die Wunde durch Granulation; man konnte jetzt immer noch mit dem Zeigefinger in diese neugebildete Scheide eindringen (wie weit?). Das Gewebe war weich und nachgiebig, kein Schmerz bei Untersuchung. Schlesinger ordnete dann den Gebrauch von Hartkautschukdilatatoren für längere Zeit an. Die Operation sollte gut gelungen sein, aber die Dame „verhielt sich genügend passiv für die prompte Ausheilung". (Was soll

man darunter wohl verstehen? N.) Der Kanal schrumpfte, weil der natürliche Dilatator noch fehlte, aber die nervösen Störungen haben ganz aufgehört (? N.). Mittlerweile wurde die Verlobung des Fräulein X. gelöst und Schlesinger verlor die Patientin aus dem Auge.

Schröder sagte nicht viel in der Discussion, sondern nur die Worte: er könne nur beiden Theilen seinen Glückwunsch dazu aussprechen, dass die Verlobung auseinander gegangen sei!

Fall 335 (XLII). Larrivé: „Occlusion vaginale consécutive à une parturition; rétention du flux menstruel sans dilatation de la cavité utérine.“ Lyon médical 1880, t. XXXIV, p, 236—240.

Fall 336 (XLIII). Leppentin beobachtete (nach Meissner) eine Scheidenstenose puerperalen Ursprunges.

Fall 337 (XLIV). Luetkens (Journ. f. Geb. u. Frauenkr. [russisch] Petersburg 1893): „Ein Fall von Verwachsung der Scheide nach der ersten Geburt mit Bildung von Haematometra und Haematokolpos.“ Incision, glatte Heilung.

Fall 338 (XLV). Lugeol (Bulletin de la Soc. Obst. et Gyn. de Paris 1894, p. 370) sah einen vollständigen membranösen narbigen Verschluss in der Scheide nach einer schweren Entbindung.

Fall 339 (XLVI). E. Martin (Mon. f. Geb. u. Fr. 1867) sah eine Bäuerin in Thüringen, die post abortum eine Obliteration im oberen Scheidendrittel davongetragen hatte; allerdings war hier dieser Process eine Aetzwirkung, die Frau hatte nämlich, um eine unstillbare Blutung nach einem Abort zu hemmen, sich Schwefelsäure in die Scheide eingegossen.

Fall 340 (XLVII). Meigs sah nach Churchill (l. c. p. 114) einen vollständigen Scheidenverschluss nach Dystokie.

Fall 341—343 (XLVIII—L). Menzel (Inaug.-Diss.) beschreibt drei post partum erworbene Scheidenatresie aus der Breslauer Klinik.

Fall 344 (LI). Mercurialis (De morbis mulierum, Lib. IV, cap. 14) sah post partum eine Scheidenstenose entstehen als Folge einer von der Hebamme gemachten adstringirenden Einspritzung. Die Folge von Stenose war Dyspareunie.

Fall 345 (LII). De la Motte sah nach Meissner Scheidenstenose puerperalen Ursprunges.

Fall 346 (LIII). Müller (v. Scanzoin's Beiträge 1869, Bd. V, S. 67):

40jähriges Dienstmädchen, vor 13 Jahren hohe Zange bei Krämpfen und nicht ganz eröffnetem Muttermunde, acht Wochen gelegen, Regel kam nach vier Monaten, hörte aber nach einem Jahre ganz auf: Haemato-

metra bei Scheidenverschluss $1^1/_2$ Zoll über dem Eingange; $1^1/_2$ Zoll lange Verwachsung der Scheide und Cervix: uterovaginale Atresie.

(P. Müller [Die Krankheiten des weiblichen Körpers. Stuttgart 1888. S. 378 — siehe im Vorhergehenden] hat 49 Geburten bei erworbener Stenose der Scheide zusammengestellt.)

Fall 347 (LIV). Muro (s. Churchill, l. c. p. 118): Nach Dystokie erworbene Scheidenstenose, neue Schwangerschaft, Abort mit Narbenincisionen, Kraniotomie; es gelang später, das Scheidenlumen offen zu erhalten.

Fall 348 (LV). L. Neugebauer beobachtete am 9. März 1865 folgenden merkwürdigen Fall von puerperaler Scheidenstenose mit später erst erworbener Harnfistel.

Merkwürdiger Fall von puerperaler Scheidenstenose mit nachträglich erworbener Harnfistel.

Luise Balba, Unteroffiziersfrau von 27 Jahren, trat am 9. März 1865 in die Warschauer Klinik meines Vaters ein wegen Harnfluss. Sie hatte ausser Typhus früher keinerlei Krankheiten durchgemacht. Mit 25 Jahren Heirath, bald Schwangerschaft, schwere Geburt mit Zange beendigt nach fünftägiger Dauer, das scheintodte Kind nicht belebt. Drei Monate zu Bett mit ständigem, zersetztem Ausfluss und Entzündung der Vulvagegend. Als endlich der Ausfluss aufhörte, bemerkte die Frau, dass ihre Scheide so eng geworden war, dass sie nicht einmal einen Finger einführen konnte; zudem fand sie ihre beiden grossen Schamlefzen brückenförmig mit einander verwachsen. Ein Arzt durchschnitt diese kleinfingerdicke Verwachsung, die Schnittwunden heilten bald. Ein anderer Arzt suchte mit einem Instrument die enge Scheide zu erweitern; Blutung, Fröste, Fieber. Einen von dem Arzte eingeführten Linnentampon zog die Frau selbst heraus, es entleerte sich eine Menge Eiter, Fieber liess nach. Die Frau fand nun mit ihrem Finger eine zolltiefe Grube in der Schamritze, hielt jedoch der nach rechts sehenden Richtung wegen diese Grube nicht für die Scheide. Nach zwei Wochen versuchte ein anderer Arzt diese Grube mit zwei Fingern zu erweitern; Schmerzen, Blutung und sofort Harnfluss durch eine unterhalb der Harnröhrenöffnung jetzt entstandene Oeffnung. Die Frau konnte einen Finger in diese Oeffnung einführen, entzog sich wegen Verschlimmerung des Zustandes jenen beiden Aerzten und ging zu einer Hebamme, die mit Messer und Finger diese neue Oeffnung zu erweitern suchte, um den Coitus zu ermöglichen, der unmöglich geworden war.

Der Coitus wurde nun möglich, aber er war schmerzhaft und ohne Genuss. In diesem Zustande kam die Frau 1865 zu meinem Vater. Der Sinus urogenitalis, difform durch einen weitgehenden Scheidendammeinriss, stellte eine Grube dar, deren Boden drei Oeffnungen darbot: regelrechte Harnröhrenmündung, 7,4 Linien Kante messende viereckige Oeffnung unterhalb, die auf den ersten Blick als Scheidenöffnung erschien, es

war dies jedoch eine Vesicovaginalfistel, am oberen Ende der stark verkürzten Harnröhre gelegen. Der Finger drang zwischen den straff gespannten Rändern dieser Fistel in die Blase ein und tastete durch deren hintere Wand den Uterus und die Scheide, letztere als eine Art harten Strang. Unterhalb der Fistel, mehr linkerseits, eine dritte feine Oeffnung, welche eine dünne Sonde in die hochgradig verengte Scheide eindringen liess. Genaue Abtastung ergab die gleichzeitige Untersuchung mit zwei Fingern, deren je einer in die Blase und in den Mastdarm eingeführt war. Das Scheidenlumen an der Vaginalportion maass 8—9 Linien im Durchmesser, wie die Sonde nachweist. Ein per urethram eingeführter Katheter erschien in der Blasenscheidenfistel. Periode regelmässig, reichlich. Die Scheidenstenose war durch die Geburtsläsionen veranlasst, die Vesicovaginalfistel war eine Folge des ärztlichen Vorgehens. Regel abgewartet, wobei theilweise Haematokolpos constatirt als Folge erschwerter Entleerung durch die stenosirte Scheidenöffnung. Erweiterung der Stenose allmählich erst durch quellende Darmsaiten, dann Pressschwamm, der stetig grösser gewählt wurde und stets je 24 Stunden lag.

Nach einmonatlicher Behandlung mit zehn Pressschwammeinlagen drang schon ein Finger in die Scheide ein, darauf radiäre Incisionen mit dem Messer gemacht; allmählich gelang es, zugleich zwei Finger bis an die Vaginalportion einzuführen. Die Benarbung der frischen Wunden erfolgte allmählich unter täglicher Einlegung eines Bourdonnet. Nachdem so endlich die Vaginalportion für das Auge freigelegt worden war nach mehrwöchentlicher Behandlung der Scheidenstenose, Vernähung der Blasenscheidenfistel mit acht Silberdrähten. Wegen starker Spannung der Ränder drei Entspannungsschnitte um die vernähte Fistelwunde herum. Es bleiben zwei kleine Oeffnungen in der Narbe noch, die durch Nachoperationen geschlossen wurden. Da die Scheide sich wieder etwas verengt hatte, noch zwei seitliche Längseinschnitte und Tamponadenbehandlung. Bei Entlassung normales Uriniren und Scheide pro coitu genügend weit.

Interessant ist die Aetiologie der Blasenscheidenfistel, die genau genommen eine Blasenharnröhrenscheidenfistel zu sein schien.

(Aus dem Diarium Praxoss Medicae Propriae L. A. Neugebauer 1865 entnommen.)

Fall 349 (LIV). L. Neugebauer (Bericht über die wichtigeren operativ geheilten Fälle der gyniatrisch-chirurg. Klinik im Spital zum Heiligen Geist in Warschau für 1869 — Pamiętnik Tow. Lek. Warszawskiego 1870. Separat-Abdruck S. 45): Lithotrypsie eines Blasensteines bei einer Frau, die nach einer schweren Entbindung eine Scheidenverwachsung erlitten hatte.

Szajna Ukraińczyk, 18jährig, am 4. October 1879 aufgenommen. Ipara, Geburt viertägig durch Perforation beendigt, 24 Wochen zu Bett. Geburt vor acht Monaten, öfters Haematurie, Scheide in der Höhe von $^1/_2$ Zoll oberhalb des Einganges narbig verschlossen; ob eine Vesicovaginalfistel oberhalb der Scheidenatresie vorlag, war durch die Rectaluntersuchung nicht festzustellen. Gänseeigrosser Blasenstein. Hae-

matokolpos existirte nicht, wahrscheinlich aber eine Blasenscheidenfistel, deshalb wurde die Scheidenatresie nicht beseitigt. Geheilt entlassen.

Fall 350 — 352 (LVII — LIX). L. Neugebauer (Bericht über die Casuistik der gyniatrischen Klinik des Warschauer Spitals zum Heiligen Geist im Jahre 1870. Sep.-Abdr. aus: Pam. Tow. Lek. Warszawskiego für 1871, Bd. LXVI [polnisch], S. 23—31): „Drei Fälle von blutiger Erweiterung der narbig verengten Scheide“:

1) F. K. trat am 19. März 1870 ein. Vor drei Monaten hat die 24Jährige eine schwere Geburt durchgemacht, die jedoch spontan endigte. Eine Bauersfrau hatte viel in der Scheide herumgewirthschaftet. $^3/_4$ Zoll oberhalb des Einganges Lumen so eng, dass ein Finger nicht eingeht. Seitliche Längseinschnitte mehrfach, bis die Stenose zwei Finger einliess. Tamponade, Heilung.

2) Marie C., 29jährige Beamtenfrau, trat am 11. Februar 1869 ein. Nach 30stündiger schwerer Geburt Scheidenstenose und Unvermögen, den Harn ohne Katheter zu entleeren. Zweimonatliche Eiterung aus dem Genitale, Coitus unmöglich geworden. Mehrfache blutige Operationen, bis die Stenose beseitigt war.

3) Martha Dine, 20jährige Ipara, schwere spontane Geburt, zehn Wochen Eiterung, Coitus unmöglich geworden. Scheidenlumen narbig verengt bis auf 2 mm Weite, Verengerung ausgedehnt auf $2^1/_2$ cm Länge. Erst Behandlung durch Quellmittel, dann mit Messer, wegen Recidiv später Operation wiederholt. Endgültig Kanal für einen Finger durchgängig geblieben.

Fall 353 (LX). L. Neugebauer: „Grosse unheilbare Blasenscheidenfistel mit Scheidenverwachsung oberhalb der Fistel und Haemelytron, Dammriss. Nach Eröffnung des Scheidenverschlusses, Elythro-Episiokleisis.“

Franziska Lis trat am 5. August 1878 in die Klinik ein wegen Harnfluss. 23jährige Ipara, vor acht Monaten entbunden. Nach 48 Stunden nach Wasserabgang spontane Austreibung, Todtgeburt. Acht Tage darauf Harnfluss. Grosse Blasenscheidenfistel mit so unnachgiebigen Rändern, dass an directen Verschluss nicht zu denken war. Tiefer Dammriss, Scheidenverwachsung oberhalb der Fistel und Haematokolpos (Uterus?). Der Uterus erschien in starker Elevation durch die blutgefüllte Scheide. Seit der Entbindung keine Regel geflossen. Am 13. August mit Troicart Haematokolpos entleert, Darmsaiten, Pressschwämme, schliesslich Pott's Fistelmesser. Nach Benarbung der Wände der neugeschaffenen Oeffnung der Scheidenatresie operativer Verschluss der Fistel nicht möglich, also in mehreren Sitzungen: erst linkerseits Bulbus urethrae durch fünf Nähte vereint mit der linken Kante der Scheidenöffnung, dann das gleiche Vorgehen rechterseits mit vier Drähten. Dann endlich Bulbus urethrae an die hintere Umrandung der Scheidenöffnung angenäht mit fünf Drähten. Verschluss nicht vollkommen. Mit Nachoperation zum völligen Verschluss der hintere Theil der zerrissenen Rima vulvae herangezogen durch Elythro-Episiorrhaphie. Sehr mühsame Therapie mit wiederholten Nachoperationen, da das brüchige Narbengewebe sich

wenig für die Behandlung mit Nähten eignete. Endlich doch Pat. von Harnfluss geheilt entlassen.

Fall 354 (LXI). L. Neugebauer[1]) fand bei einer Taglöhnerin Walentine Kryszkiewicz, welche am 19. October 1882 in seine Klinik wegen Harnfistel eintrat, die Scheide unterhalb der Fistel so verengt, dass ein Finger nicht eindringen konnte in die Stenose. Er beseitigte die Harnincontinenz dem Winke der Natur folgend, indem er die Scheide an der stenosirten Stelle unterhalb der Blasenscheidenfistel operativ verschloss. Heilung per primam intentionem.

Fall 355 (LXII). Newnham (s. Churchill, l. c. p. 114): Narbige Scheidenstenose nach Dystokie.

Fall 356 (LXIII). Pajot (s. Annales de Gyn. 1886, t. 25, p. 147 [Referat]) sah die Scheide nach Kephalotrypsie bis auf Gänsekielweite verengt. Dilatation mit Laminaria und Pressschwamm soll eine weite Scheide hergestellt haben.

Fall 357 (LXIV). Pitha (Prager Vierteljahrsschrift 1845, Bd. VII, S. 34) sah bei einem 20jährigen Dienstmädchen post partum Atresie, Operation, neue Verwachsung, jetzt vergebliche Punction, Messer; der Kanal wurde durch eingelegte Wachslichter allmählich bis zu 2 Zoll Länge erweitert, die Kranke sollte dann ein Jahr lang täglich diese Bougie eine Stunde lang liegen lassen.

Fall 358 (LXV). Polaillon sah nach einer Zangenentbindung eine brîde cicatricielle im oberen Theile der Scheide, welche lebhafte Schmerzen sub coitu veranlasste.

Fall 359 (LXVI). Polk sah 1881 eine Frau, die nach einer spontanen Entbindung trotz unverletzten Dammes doch zwei Scheidenrisse aufwies, die $1^1/_2$ Zoll über dem Eingange beginnend um die Scheide spiralig verliefen. Am 15. Tage post partum starke Blutung, Liquor ferri sesquichlorati auf Tampon 22 Stunden lang. Nach 19 Wochen Scheide an jene Stelle so eng, dass kaum eine fadendicke Bougie passirt. Discision der Scheidenwände, Membran, gläserner Glas-Dilatator, Heilung.

Fall 360 (LXVII). Puech („De l'atrésie des voies génitales de la femme." Paris 1864): Scheidenatresie post partum, gleichzeitig mit Vesicovaginalfistel aber Atresie oberhalb der Fistel, Haematokolpometra von Tribes operirt. (S. später.)

---

1) Ich könnte speciell aus der über 420 Fälle umfassenden Harnfistel-Casuistik meines verstorbenen Vaters und meiner eigenen von bereits mehr als 100 Fällen eine reiche Casuistik von acquirirten Scheidenstenosen zusammenstellen, behalte mir jedoch vor, darauf bei Bearbeitung unseres gesammten gemeinsamen Fistelmateriales zurückzukommen.

Fall 361 (LXVIII). Richardson hat nach Meissner eine post partum zurückbleibende Stenose der Scheide beobachtet.

Fall 362 (LXIX). Rowen: „Closure after the vagina of miscarriage.“ Austral med. Journal. Melbourne 1879. N. S. I, p. 508.

Fall 363 (LXX). Rosciszewskf (Centralbl. f. Gyn. 1894, Nr. 27, S. 647: „Ein neues Operationsverfahren bei narbiger Stenose der Scheide“ aus der Klinik des Prof. Jordan in Krakau):

21jährige Ipara, vor drei Monaten Geburt, Scheidenriss, dann Stenose, Dyspareunie. Halbkreisförmige Narbe 1 cm oberhalb des Scheideneinganges lässt kaum einen Finger eindringen, Narbe hart, geht aus von der hinteren und den seitlichen Scheidenwänden. Die Narbe erstreckt sich 2 cm tief in die Scheide, darüber Scheide weiter. Allmähliche Dilatation versucht, führt nicht zum Ziele, also Operation: Narbensichel excidirt und Schleimhauträuder ober- und unterhalb derselben vernäht. Die querverlaufenden Narben einfach durchgeschnitten. Tamponade. Geheilt entlassen. Nach zwei Wochen kommt die Frau wieder: Heileffect gleich Null. Stenose so stark wie vor der Operation. Rosciszewskí machte also eine zweite Operation behufs Deckung des Defectes nach Narbenexcision mit einem aus der kleinen Schamlippe gebildeten Lappen (am 5. April 1894 unter Narkose). 1) Narbenexstirpation, 2) Lospräpariren eines entsprechenden Lappens aus einer kleinen Schamlippe bis auf die Basalkante, dann — der Lappen aus der kleinen Schamlippe eine Hautduplicatur — der neue Lappen auseinandergefaltet, doppelt so breit geworden, um 90° gedreht der Richtung nach und implantirt in die nach Narbenexcision entstandene Wunde. Naht, Kochsalzspülung, Borgaze, nach vier Tagen prima reunio. Sechsten Tag Nähte entfernt, keine Tamponade mehr. Da ein kleiner Defect nachgeblieben war, wurde dieser in der gleichen Weise durch einen Lappen aus der anderen kleinen Schamlippe bei einer Nachoperation gedeckt. Jetzt Scheide so weit, dass sie zwei Finger einlässt. Also Scheide weit geworden und austapezirt mit einem Gebilde, das der normalen Schleimhaut möglichst gleichkommt.

Fall 364 (LXXI). Rossa („Zwei Fälle von Gynatresien.“ Centralbl. f. Gyn. 1894, Nr. 18, S. 422) beschreibt folgenden Fall aus der Klinik von C. Rokitansky in Graz: „Atresiae vaginae, Pyokolpos, Pyometra, Uterus bicornis unicollis, Carcinoma cervicis uteri et vaginae.“

58jährige Frau, Vpara, zuletzt geboren vor 25 Jahren, seit 15 Jahren keine Regel mehr. Median gelegener Tumor im Unterbauche mit je einem seitlich darangelagerten Tumor mit Fluctuation, Scheide 1 cm über dem Eingange verwachsen, strahlige Einziehung, trichterförmig. Vordere Mastdarmwand vorgestülpt. 21. October 1893 Bauchschnitt. Hydro- resp. Pyo-Kolpometrosalpinx (?). Psychische Störung, am sechsten Tage Tod im Irrenhause. Section, soweit hier von Interesse: Carcinoma cervicis uteri bicornis unicollis. Pneumonia lobularis, Meningitis, Defectus renis sinistri, compressio ureteris dextri, Hydronephrosis dextra. Tuben

normal. Die post partum entstandene Atresie der Scheide war tödtlich geworden. Rossa glaubt zwar, die Atresie der Scheide sei eine Folge der Altersinvolution gewesen, welche Rolle die vorausgegangenen Geburten, welche Rolle der ulcerirende Einfluss der Carcinomjauche eventuell gespielt haben, ist nicht berücksichtigt. Immerhin ist es wahrscheinlich, dass puerperale Verletzungen ursprünglich eine Scheidenverengerung herbeigeführt hatten, die dann schliesslich bei den gegebenen Bedingungen zur völligen Atresie werden konnte.

Fall 365 (LXXII). Säxinger beobachtete folgenden Fall (siehe Roman: „Ueber die Verwachsung der Scheide." Inaugural-Diss. Tübingen 1885. S. 37):

36jährige Frau, schwere Entbindung in der Heidelberger Klinik 1881. Fünfmal Zange angelegt, Perforation, acht Wochen bettlägerig. Keine Regel seit Entbindung am 26. August 1881 bis April 1882, später aber allmonatlich Molimina. In Mannheim fand man derzeit im Spital eine Atresia vaginae acquisita, Operation, neue Verwachsung. Im October 1882 fand Säxinger die Scheide 4 cm über dem Eingange blind geschlossen, nirgends eine Oeffnung. Gewebe zwischen Vaginalportion und Atresie derb, unnachgiebig; endlich eine feine Oeffnung dadurch entdeckt, dass Blut aus ihr hervorsickerte, federkieldicke Bougie dringt ein. Débridement, nach einigen Tagen neue Einschnitte, Finger, Narbengewebe giebt nach; plötzlich befindet sich der Finger in der Harnblase, die Incisionsfistel vernarbt aber glücklicherweise bald spontan. Blase und Darm erscheinen nach einigen Tagen verwachsen, keine Portio vaginalis zu fühlen. Laminaria, Pressschwamm, Regel kommt; Dilatation so lange fortgesetzt, bis der Finger eindringt. Die Stelle der Atresie nur noch kenntlich durch einen leichten Vorsprung. Die Kranke wurde entlassen mit einem Hegar'schen Pflock, den sie mehrere Wochen lang Nachts einlegen sollte.

Fall 366 (LXXIII). Scanzoni sah $1^1/_2$ cm über dem Scheideneingange narbigen Scheidenverschluss nach puerperaler Endokolpitis (Lehrb. d. Krankh. d. weibl. Sexualorgane).

Schindler (Deutsche Klinik 1852, Nr. 46) beschreibt einige Beobachtungen Hildebrandt's.

Fall 367 (LXXIV). Atresia vaginae acquisita bei einer 22jährigen Ipara $^1/_2$ Jahr nach spontaner Todtgeburt. Strictura membranacea vaginae, die kaum einen Finger passiren lässt; Pressschwamm, cylindrisches Speculum mit T-Binde getragen, Heilung (?).

Fall 368 (LXXV). Atresia vaginae acquisita $^1/_2$ Jahr nach spontaner Geburt todter Zwillinge.

21jährige Ipara. Vollständige Scheidenverwachsung 1 Zoll oberhalb des Einganges. Drei feine Oeffnungen in dem Septum, Durchschneidung, Eiter ergiesst sich, Laminaria, abermals vergebliche Operation mit dem Messer, Mutterhals nicht gefunden, dritter vergeblicher Operationsversuch, ebenso scheitern noch einige weitere vollständig, der

Mutterhals war nicht zu entdecken. Beim Verlassen der Klinik liess die Scheide dieser Frau den Finger $1^3/_4$ Zoll eindringen.

Fall 369 (LXXVI). Schmidt beobachtete (nach Meissner) im Wochenbett erworbene Scheidenverwachsung.

Fall 370 (LXXVII) und 371 (LXXVIII). Schönborn beschreibt zwei Scheidenverwachsungen puerperalen Ursprunges aus der Klinik Spiegelberg's (s. „Atresie der Scheide". Inaug.-Diss. Breslau 1868).

1) Fast vollständige Verwachsung der Scheide bei einer am 11. März 1867 aufgenommenen IIpara, zuletzt vor sechs Jahren operativ entbunden. Zehn Wochen damals zu Bett gelegen wegen Blutungen. Schwellung eines Beines. Seit jener Zeit schmerzhafte Dyspareunie, weshalb Pat. jetzt Hülfe sucht: Glattrandige, trichterförmige, blind endigende Scheide, nur im Scheitel des Trichters eine sehnige, weisslich glänzende, strahlige Narbe wahrnehmbar. Keine Flüssigkeitsansammlung darüber, Uterus retrovertirt. In dem Verschlusse jederseits eine feine Oeffnung; sie scheinen nicht zu communiciren, Sonde dringt nur links ein. Uterus frei beweglich, nirgends Narbenstränge tastbar, beide Oeffnungen wurden durch einen Querschnitt vereint und die Scheide auf $1^1/_2$ Zoll Tiefe stumpf erweitert. Vaginalportion aber nicht zu finden. Katheter drang jetzt $1^1/_2$ Zoll tief ein in eine Tasche zwischen Uterus und Rectum. Noch ein querer Einschnitt, endlich Muttermund gefunden, für einen Finger zugängig, vordere Muttermundslippe reicht herab bis an die Scheidenverwachsungsstelle; $^3/_4$ Zoll tief ausgedehnte häutige Atresie. Scheide liess bei Entlassung der Frau zwei Finger ein. (Regel?)

2) Incomplete post partum nach Puerperalgeschwüren erworbene Verwachsung der Scheide bei der 37jährigen Hebamme Richard, die nur einmal vor 19 Jahren geboren hatte. 1867 Cholera, fünf Wochen zu Bett, dann Pleuritis, nach 14 Tagen wieder fünf Wochen gelegen. Zwischen Cholera und Pleuritis einmal Regel, aber schmerzhaft. Narbiger häutiger Scheidenverschluss $^3/_4$ Zoll über dem Eingange. In dem trichterförmigen Blindsacke links oben eine feine Oeffnung, mit Bistouri aufgeschlitzt in Bauchlage der Frau. Ueber der Verwachsung ein zweiter Blindsack von $^1/_2$ Zoll Höhe, darin der Mutterhals. Geheilt entlassen.

Fall 372 (LXXIX). Sigmund Schultze („Ein Fall von erworbener Atresie der Vagina etc." Inaug.-Diss. Jena 1882):

48jährige Vpara, vor zwölf Jahren zuletzt entbunden, tritt 1881 ein, 1879 letzte Regel; damals Lungenentzündung mit Icterus, 17 Wochen zu Bett, Ausfluss, Blutungen, Schmerzen im Mastdarm. Liquor ferri sesquichlorati angewandt, darnach Mastdarmblutung, dann zwei Jahre lang gar nicht geblutet, sondern erst jetzt wieder vor drei Wochen. Jetzt Haematometra infolge von totaler Obliteration der Vulva und Vagina bis auf eine kleine Oeffnung unterhalb der Harnröhre. Nach Durchschneidung der Verwachsung der Vulva zeigt sich ein ganz feiner Kanal, der zur Scheidenstrictur führte; allmählich wurde dieser Kanal 6 cm weit bis zum Uterus eröffnet. Durch einen Troicarteinstich entleert sich Blut und Harn. Die neue Scheide hatte schliesslich 8 cm

Länge und 2 cm Breite. Die Kranke kam jedoch später mit ähnlichem Zustande wieder in die Klinik. Schultze scheint die Atresie nicht auf die Geburt beziehen zu wollen, welche Ursache doch am wahrscheinlichsten ist, sondern auf die Lungenentzündung mit typhoiden Erscheinungen.

Fall 373 (LXXX). Schwager („De Atresia vaginae." Inaug.-Diss., S. 29. Vratislaviae 1859) beschreibt eine Scheidenverwachsung nach schwerer Geburt mit Mastdarmscheidenfistel dicht unterhalb des Verschlusses, eine feine Oeffnung liess eine Sonde bis zum Uterus passiren. Zwei Jahre zuvor schwere Zangenentbindung mit 31wöchentlichem Krankenlager. Nach vier Wochen langer Dilatationskur mit Pressschwamm Portio vaginalis sichtbar. Die nur flüssigen Stuhl durchlassende Mastdarmscheidenfistel unberücksichtigt gelassen.

Fall 374 (LXXXI). Ségalas (Bulletin des sc. méd., t. VIII, p. 287) beobachtete eine Scheidenstenose nach einer vier Jahre vorausgegangenen schweren Geburt.

Fall 375 (LXXXII). Simon (Centralbl. f. Gyn. 1894): Scheidenstenose nach Dystokie. (Siehe später.)

Fall 376 (LXXXIII). Marion Sims (Klinik d. Gebärmutterchirurgie, deutsch von Beigel. Erlangen 1866):

46jährige Frau kam 1858 wegen Dyspareunie zu Sims. Atresia vaginae. Im 14. Jahre Hochzeit, im 15. Jahre erste Geburt: schwere Zange, todtes Kind, fieberhaftes Wochenbett mit eitrigem Ausfluss, daraufhin Atresie mit knorpelhartem Verschluss der Scheide.

Fall 377 (LXXXIV). Swediaur (Descript. praep. anat. et instrum. chir. Facult. Med. Vindobonae 1772. p. 78): Scheidenatresie nach Dystokie.

Fall 378 (LXXXV). Swięcicki („Ueber völlige Verwachsungen der Scheide und Operation derselben" [polnisch], siehe Beiträge zur Physiologie, Gynäkologie und Geburtshülfe. Posen 1893) fand eine Haematometra bei einer 26jährigen Frau, die vor zwei Jahren eine sehr schwere Zangenentbindung mit langem Krankenlager durchgemacht, die Periode nicht wieder erlangt hatte und jetzt Unmöglichkeit der Cohabitation angab.

Nach vergeblichen Punctionsversuchen andererseits bahnte Swięcicki mit grosser Mühe einen Weg durch die verwachsene Schamspalte, traf aber in der verwachsenen Scheide auf so harte Narbenmassen, dass er statt des Fingers das Messer benutzen musste. Sobald er den Uterus erreicht hatte, ergoss sich die Haematometra nach aussen. Spülung, Jodoformgaze. Swięcicki dilatirte die Scheide, die sich immer wieder verengte, und machte schliesslich eine Einpflanzung mehrerer Stücken Darmschleimhaut eines Kaninchens, die in 0,06proc. Kochsalzlösung (Temp. + 38° C.) angefeuchtet waren. Nachdem so die Scheide

soweit als thunlich austapezirt war, Gazetampon, stündlich durch Irrigationsstrahl leicht angefeuchtet. Die transplantirten Stücke gingen jedoch zu Grunde, also nach zwei Wochen Operation wiederholt und diesmal, um grösseren Druck auf die Schleimhautstückchen auszuüben, Stanniolpapier darauf gelegt und dann erst Gazetampon in die Scheide. Feuchterhaltung. Bis vor neun Tagen waren die Lappen fest angewachsen. Nach einem halben Jahre Zustand gut, Scheide glatt, Regel und Coitus schmerzlos. Bei der zweiten Operation war Swięcicki mit dem Messer in die Harnblase gerathen, hatte aber die künstlich geschaffene Harnfistel sofort vernäht. Swięcicki bezieht hier die Atresie auf eine Perivaginitis phlegmonosa dissecans, da nach Aussage der Kranken im Wochenbett Gewebsstücke abgegangen sein sollen aus der Scheide, ähnlich wie in den von Marconnet, Minkiewicz, Czernisżew, Bizzozero, Syromiatnikow (Cirkachenko), Wiegandt, Serra und Candella beschriebenen Fällen.

Fall 379 (LXXXVI). Tjopłow (Fünfter Med. Bericht der gyn. Abth. des Provinzialhospitals in Kazan für 1893/4 [russisch]):

40 Jährige, 23 Jahre verheirathet, hat neun Kinder geboren, einmal abortirt, letzte Geburt vor vier Jahren. Ein halbes Jahr später Dyspareunie, bald Coitus ganz unmöglich. Ausfluss und Prurigo, Stenose der Scheide dicht oberhalb des Einganges, lässt knapp eine Uterussonde durch. Der gesammte Scheidenkanal bis an die Vaginalportion verengt, eitriger Ausfluss. Kolpitis exfoliativa atrophicans. Laminaria so lange, bis ein Finger die Vaginalportion erreicht, später Narbenincisionen, Speculum, Tamponade. Scheide bei Entlassung so weit geblieben, wie gleich nach der Operation. (Auf lange Zeit? N.)

Trask (Amer. Journal of med. sc. July 1848, S. 114) giebt für 36 Fälle von Scheidenverwachsung 15 Mal eine vorausgegangene schwere Geburt als Ursache an.

Fall 380 (LXXXVII). Uterhart (Mittheil. aus der chir. Klinik des Prof. Hueter in Rostock. Berliner klin. Wochenschr. 1869, Nr. 24): „Incontinenz des Urins, fast vollständiger Verschluss des Introitus vaginae durch narbige Verwachsung. Uebernahme der Functionen der Vagina durch die Urethra. Operation. Vollständige Heilung."

28jährige Frau im Jahre 1868 zugeschickt wegen Fistula vesicovaginalis; 9 cm hoher, narbig geschlossener Damm verdeckt den Scheideneingang. Oberhalb dieses Dammes ein freier Rand, der in die kleinen Schamlippen überging. Oberhalb eine trichterförmige Grube. Von einer Scheidenöffnung nichts zu sehen, dagegen Harnröhrenöffnung so erweitert, dass bequem der Finger eingeht. Nur ein schmaler Katheter dringt zwischen Harnröhrenöffnung und Damm ein. 1860 einzige Entbindung. Nach Wendung und Extraction todtes Kind. Vier Wochen zu Bett, schon von den ersten Wochenbettstagen an Harnfluss. Discision der Scheidenstrictur mit 5 cm langen Schnitten unter Narkose, seitliche Umsäumung der Vaginalschleimhaut des Scheidenausganges mit der

äusseren Haut. Schliesslich liess die Scheide zwei Finger ein. Es war überhaupt keine Harnfistel da, sondern nur urethrale Harnincontinenz, vielleicht Folge durch den Gatten verursachter Reizungen. Es soll überhaupt von Anfang an keine Harnfistel existirt haben, denn wie der behandelnde Arzt aussagte, soll sich der Harnfluss erst vier Monate post partum eingestellt haben.

Fall 381—385 (LXXXVIII—XCII). Voigtel (Handb. d. path. Anat., Bd. III, S. 440. Halle 1805) führt noch fünf Fälle von Scheidenatresie nach Dystokie an: *a*) Commerc. Lit. Noric. 1734, hebd. XXV; *b*) Morgargni, Epistol. LXXVII, §9; *c*) Journ. de méd. 1770, XXXIV, p. 511; *d*) Baldinger's Neues Magazin, Bd. X, S. 461; *e*) Philosoph. Transact., Nr. 422, p. 258; Nr. 237, p. 259.

Fall 386 (XCIII). Walter (Neue Zeitschr. f. Geburth., Bd. XVI, S. 176) fand bei einer 30Jährigen ein Jahr nach einer schweren Entbindung die Scheide $^3/_4$ Zoll oberhalb des Einganges narbig verwachsen.

Fall 387 (XCIV). Walter sah (nach Voigtel) an Stelle des Hymen eine neu erzeugte Membran, die bei wiederholten Geburten durchschnitten werden musste.

Fall 388 (XCV). Smith Warner sah (nach P. Müller — v. Scanzoni's Beiträge l. c.) bei einer 25jährigen Negerin eine narbige Occlusio vaginae nach einer schweren Entbindung.

Fall 389 (XCVI). Weber (Observ. med. Vratislav 1776, Fasc. II) sah Scheidenverwachsung nach Dystokie.

Fall 390 (XCVII). A. Weiss („Zur Casuistik der erworbenen Verschliessungen der weiblichen Sexualorgane." Inaug.-Diss. Würzburg 1892):

Eine 26jährige Frau trat am 25. Mai 1892 in Hofmeier's Klinik ein. Im 24. Jahre eine Zwillingsgeburt im sechsten Schwangerschaftsmonat mit fieberhaftem Wochenbett und Blutungen. Die Hebamme hatte jedes Kind am Fusse extrahirt, Placenta kam spontan. Nach $^1/_2$ Jahr erste Regel, drei Wochen darnach die zweite, seither Amenorrhoe. Dyspareunie und Ausfluss. Scheide jetzt ein Blindsack von 5 cm Länge, links oben ein apfelgrosser Recessus ohne Spur von Oeffnung. Flache Narbe im Speculum sichtbar. Uterus per vaginam nicht tastbar, nur per rectum, klein, retrovertirt. Die Atresie ist 2 cm von der Vaginalportion entfernt, keine Flüssigkeitsansammlung oberhalb. Atrophie des Uterus und der Ovarien. Amenorrhoe. 12. Mai 1892 Operation: Querschnitt von 2 cm Breite, dann mit Finger bis zur Vaginalportion vorgedrungen, dort eine weissliche Membran, die angestochen wird, worauf sich $^1/_2$ Esslöffel einer dickrahmigen weissen Schmiere aus der glattwandigen Höhle eines Scheidenrecessus entleert. Die Vaginalportion zu

erreichen, gelang nicht, auch nicht mit der Sonde. Die Auskleidung dieser Höhle wird ringsum durch sieben Seitennähte mit der Scheidenschleimhaut unterhalb vereint. Nach einigen Tagen Entlassung mit diesem Trichter, ohne trotz der Operation die Vaginalportion blossgelegt zu haben.

Fall 391 (XCVIII). Doorman: „Haematocolpos ten gevolge van atresia vaginalis acquisita.“ Nederl. Tijdschr. v. Verlosk. en Gyn., Bd. IV, p. 16—22. Haarlem 1892.

Fall 392 (XCIX). Guy (s. Delaunay, l. c. p. 29, Obstr. VII):

Zwei Monate nach einer schweren Entbindung 4—5 Tage lang Schmerzen wie zur Geburt; diese Erscheinung wiederholte sich alle Monate, bis endlich die Kranke zu Guy und Bourguet von ihrem Gatten wegen Scheidenverschluss gebracht wurde. Man stiess eine geriefte Sonde in den Verschluss ein unter Geleit des im Mastdarme liegenden Zeigefingers, gelangte aber erst in der Tiefe von 2 Zoll auf Flüssigkeit; es entleerte sich eine weissliche, scharf riechende Flüssigkeit. Man führte nun auf der Hohlsonde eine gewöhnliche Sonde ein und löste die Scheidenverwachsung in der ganzen Länge, bis der Finger die Vaginalportion erreichte. Keine Blutretention. Dilatator-Pessarium nicht lange genug getragen, Regeln kamen wieder, aber die Scheide blieb eng. (S. Guy: Gazette de santé 1824, p. 243.)

Der Reihe dieser 99 Fälle sind noch als Nr. 393—469 weitere 77 Fälle aus dem ersten und zweiten Abschnitte dieser Arbeit einzureihen, wo eine Dystokie bei Mehrgebärenden vorlag, bedingt in Narbenstenose nach vorausgegangenen Entbindungen, und zwar die Fälle: 4, 5, 6, 8, 9, 10, 12, 13, 15, 16, 18, 19—21, 23, 27—31, 33—37, 43—46, 48—51, 55, 59, 63, 65, 73, 85, 86, 93, 117, 121, 122, 127, 128, 130, 139, 140, 145, 151, 154, 156—160, 164, 185, 190, 197, 201, 232, 234, 245, 247, 248, 255—257, 261, 265, 276, 278, 283—285.

Vierter Abschnitt.

Fälle von Scheidenverengerungen und Verwachsungen, die theils als angeborene, theils als ausserhalb des Wochenbettes erworbene beschrieben wurden, mit theils erhärteter, theils fraglicher Aetiologie.

(Da eine Unterscheidung zwischen völliger Verwachsung des gesammten Scheidenrohres und Scheidenmangel nicht stets durchführbar ist, wurden hier auch Fälle von Scheidenmangel aufgenommen, namentlich aus der Casuistik der operativen Bildung einer neuen Scheide.)

Erste Folge: 332 Fälle.

Fall 470 (I). Ahlfeld (Archiv f. Gyn., Bd. IV, S. 371) sah eine hochgradige narbige Scheidenverengerung nach Excision von vier breiten Condylomen.

Fall 471 (II). Alberts (Schmidt's Jahrb. Jahrg. 1878, Bd. 178, S. 45) sah nach Variola Scheidenatresie entstehen mit nachfolgender Haemelytrometra, Operation, Heilung.

40jährige sterile Ehefrau, Scheide im Beginne des obersten Theiles verschlossen durch eine breite Narbe; bis zu der Pockenerkrankung regelmässige Menstruation, nach den Pocken ausgeblieben, Molimina aber persistirten. Feine Oeffnung in dem Scheidenverschlusse, durch welche die Sonde 5 cm tief bis an die Vaginalportion eindrang. Spiegelberg incidirte die Stenose mit dem Pott'schen Bruchmesser, das zurückgehaltene Blut floss ab; nach einigen Tagen neue Einschnitte, viel Eiter entfernt, noch drei weitere Einschnitte. Zeitweilig auftretende Haematosalpinx schwand spontan.

Fall 472 (III). Allen (Schmidt's Jahrb. 1883, Bd. 193, S. 37) sah Atresie der Scheide von 17jähriger Dauer nach einem ulcerativen Processe an Anus und Vulva. Heilung nach Durchschneidung der Verwachsung und Entleerung der Haematokolpometra.

Fall 473—475 (IV—VI). Amussat (Gazette med. 12. Dec. 1835) eröffnete bei einem 16jährigen Mädchen eine totale Occlusio vaginae durch blossen Fingerdruck, dann Behandlung durch fortgesetzte Pressschwammeinlagen, so dass er schliesslich das Collum uteri einschneiden und eine Haematometra entleeren konnte. Nach zwei Jahren hatte Amussat Gelegenheit sich zu überzeugen, dass die Operirte bisher gesund war. Churchill („Traité pratique des Maladies des femmes." Traduction française d'après la cinquième édition anglaise

par Wieland et Dubrisay. Paris 1866) giebt S. 108—111 die gesammte Krankengeschichte wieder, die ihres Interesses wegen hier Platz finde.

„Absence complête du vagin. Opération pratiquée par M. Amussat. Succès.“ Mademoiselle K., Allemande âgée de 16. ans, d'une bonne constitution, avait joui d'une bonne santé jusqu'à l'âge de la puberté. À cette époque elle éprouva des violentes coliques et des douleurs des reins qui durèrent plusieurs jours. Ces douleurs ressemblaient à celles de l'accouchement. Les médecins qui la virent crurent d'abord à une obstruction de quelque viscère de l'abdomen, et la traitèrent en conséquence. Mais un mois ou cinq semaines plus tard, les mêmes accidents s'étant renouvelés et le ventre ayant acquis du volume, le médecin ordinaire de la malade, pensant que tous ces phénomènes pouvaient dépendre de quelque obstacle à l'écoulement des règles, examina les organes génitaux et reconnut une oblitération du vagin. Comme à chaque époque menstruelle les accidents se répétaient, que le ventre augmentait de volume, il fut décidé que la jeune personne serait conduite à Paris pour y être soumise à une opération, s'il y avait possibilité.

Le 27. Février 1832, dix-huit mois environ après l'apparition des premiers accidents, M.M. Boyer, Marjolin, Magendie et J. J. Amussat, ayant examiné mademoiselle K. en présence de son médecin ordinaire, la trouvèrent dans l'état suivant: constitution bonne mais affaiblie; teint décoloré, le ventre présente à la partie inférieure une tumeur volumineuse, dure, sensible à la pression, et qui semble être due à un développement de l'utérus. Toutes les parties extérieures de la génération sont parfaitement conformées, mais l'orifice du vagin est complêtement oblitéré. La surface concave qui correspond à cet orifice est lisse et comme tapissée par une membrane muqueuse. Une sonde droite ayant eté introduite dans l'urèthre, on ne put la faire pénétrer dans la vessie qu'en la dirigeant très obliquement et en haut. En plaçant le doigt dans le rectum, on sentait la sonde à travers des parties très minces; ce qui fit penser, qu'il y avait absence complête du vagin, du moins de la partie inférieure. À deux pouces environ de l'anus le doigt introduit dans le rectum sent une tumeur volumineuse qui occupe l'excavation du bassin. Elle est tendue, fluctuante; ses parois paraissaient très lisses. Après cet examen, les consultants furent partagés d'opinion sur le mode d'opération à tenter pour délivrer la malade.

M. Boyer, se fondant sur ce qu'il croyait qu'il y avait absence complête du vagin, était d'avis d'attendre, parceque toutes les opérations qui avaient été tentées jusqu'alors pour des cas analogues avaient été malheureuses. M. M. Marjolin et Magendie étaient d'avis d'attaquer la tumeur par le rectum. M. Amussat propose de tenter, avant tout, d'opérer un décollement entre l'urèthre et le rectum; pour s'assurer si le vagin manquait dans toute son étendue, et d'attaquer la tumeur par cet endroit, si l'on pouvait parvenir jusqu'à elle. Cette opinion étant partagée par le médecin ordinaire, mademoiselle K. fut entière-

ment confiée aux soins de M. Amussat. Le 29, dans un nouvel examen, que fit ce chirurgien, il s'aperçut qu'en pressant fortement avec le petit doigt dans l'endroit correspondant à la fosse naviculaire, les tissus cédaient sans se déchirer, et qu'il restait une petite excavation, dans laquelle il fit placer un petit morceau d'éponge préparée. Le 2. mars, à l'aide de deux doigts poussés fortement dans la petite excavation, dont nous avons parlé plus haut, il parvint à déchirer cette espèce de membrane muqueuse qui se trouvait à l'orifice du vagin. Derrière était un tissu cellulaire lâche, qu'il déchira progressivement de la même manière les jours suivants; de sorte qu'il parvint ainsi à former un conduit, qu'il tenait dilaté à l'aide de petits morceaux d'éponge préparée. Les tentatives qu'il faisait pour opérer le déchirement des tissus étaient douloureuses, mais la malade les supportait avec courage. Ce qui avait engagé M. Amussat à user de ses doigts plutôt que d'un bistouri, c'est que chez deux jeunes filles, dont la partie inférieure du vagin était obliterée, il avait complêtement réussi en déchirant les tissus au lieu de les inciser.

M. Amussat m'ayant choisi pour l'aider dans l'opération qu'il se proposait de faire, je vis avec lui mademoiselle K. le 7. mars. Voici ce que j'observai alors. Pour sonder la malade, il fallait diriger la sonde vas l'ombilic. Le doigt placé dans le rectum sentait une tumeur volumineuse, tendue, fluctuante, à parois minces, qui occupait l'excavation du bassin. Au dessous de l'urèthre j'apercevais l'orifice du conduit artificiel pratiqué par M. Amussat. L'introduction du doigt dans cet conduit était plus douloureuse que la veille, ce qui pouvait tenir à ce qu'on avait négligé d'y placer de l'éponge. Le doigt, qui deux jours auparavant pénétrait à trois pouces dans ce conduit, ne pénètre qu'à deux. A cette distance on sent un corps qui, par le volume et la dureté, ressemble au col utérin; mais il n'existe pas d'ouverture au centre. Le 8, ce corps, dans les mouvements d'expulsion que l'on fait faire à la malade, semble descendre vers la vulve; et la tumeur qui fait saillie dans le rectum, se rapproche de l'anus.

Le vendredi 9, la malade étant bien décidée à l'opération, M. Amussat, après s'être assuré, par l'introduction du doigt dans le conduit artificiel, que le corps dont nous venons de parler était à peine à deux pouces de la vulve, et après avoir acquis la conviction, par le cathétérisme, que cette espèce de tumeur était entièrement indépendante de la vessie, se décida à faire l'opération, qu'il pratiqua de la manière suivante! La malade étant assise sur le bord de son lit, les jambes fléchies et soutenues sur deux chaises, l'opérateur fit écarter, autant que possible, les lèvres génitales; il introduisit jusqu'à la tumeur, par le conduit artificiel, l'indicateur de la main gauche, qui lui servit à guider un petit stylet trocart, qu'il fit pénétrer de plus de six lignes dans cette tumeur, qui semble formée d'un tissu fort dur et de plusieurs lignes d'épaisseur. Cependant l'instrument s'était fait jour jusque dans la cavité de la tumeur, car lorsqu'on le retira il sortit quelques filets de sang noir. Comme l'opérateur avait inutilement tenté d'enfoncer la canule du trocart dans la tumeur, et que d'ailleurs cette canule étut fort étroite n'aurait par donner passage à des caillots, il crut devoir recourir an

bistouri. Après avoir de nouveau exploré la position de la vessie et du rectum, il prit un bistouri droit, à lame étroite, muni d'une boulette de cire et garni d'une bandelette de linge jusqu'à un pouce de son extrémité, le fit pénétrer à plat sur la face dorsale de l'indicateur jusqu'à la tumeur, dans laquelle il le plongea. Il sortit alors du sang gluant, noirâtre, épais, qu'on ne peut mieux comparer qu'à du chocolat à l'eau et fort épais. M. Amussat espérait pouvoir, à l'aide de l'ongle, élargir cette ponction, mais la dureté des tissus rendant toute tentative inutile, il l'agrandit transversalement avec un bistouri boutonné. Il put alors introduire le doigt dans cette place. Il reconnut un large kyste, à parois dures et lisses; mais cette manoeuvre fut excessivement douloureuse pour la malade, qui eut dans ce moment comme une espèce d'accès de désespoir. Le doigt ayant été retiré, il sortit de dix à douze onces de sang noirâtre, gluant. La tumeur du ventre dont nous avous parlé plus haut parut alors diminuer sensiblement.

M. Amussat voulut ensuite explorer la cavité dans laquelle il avait pénétré, pour s'assurer si c'était celle de l'utérus ou la partie supérieure du vagin. Mais les douleurs que cette exploration causait à la malade étaient telles, qu'elles forcèrent l'opérateur à cesser toute recherche avant d'avoir acquis une certitude à cet égard. Après avoir retiré le doigt, il plaça dans l'incision une grosse canule de gomme élastique garnie de linge, et qu'il fixa par des cordons attachés à un bandage de corps.

La malade, replacée dans son lit, passa bien le reste de la journée. Elle demanda même à prendre un bouillon à l'heure du dîner. Le sang continua à couler par la canule, la malade urina plusieurs fois sans douleur. Le 10, la nuit à été assez calme, mais la malade avait une grande tendance à l'assoupissement. Au matin, le pouls est fréquent, sans beaucoup de chaleur a la peau. La malade est faible et toujours assoupie. Deux injections sont pratiquées dans la cavité de la tumeur, et entraînent avec elles encore du sang. Depuis l'opération il s'en était écoulé environ deux livres. Dans la soirée fréquence extrême du pouls, peau chaude, assoupissement. Cependant il ne se manifeste aucune douleur dans le ventre. La région hypogastrique s'est affaissée. L'intelligence est intacte. Le 11, la nuit a été meilleure qu'on ne l'espérait, cependant la fièvre et l'assoupissement continuèrent. La fièvre ayant considérablement augmenté dans la soirée, on supprima la canule. A dix heures vomissements glaireux, selle bilieuses précédées de tranchées violantes et de l'expulsion d'une grande quantité de gaz. Le 12, prostration de forces, pouls faible, petit et trés-fréquent. Douleur abdominale très-vive, particulièrement vers la fosse iliaque gauche et le creux de l'estomac, qui parait comme bombé; envie de vomir; assoupissement presque continuel; intelligence intacte. M. Magendie, appelé en consultation, juge l'état de la malade fort grave. Dix sangsues sont appliquées sur la fosse iliaque gauche. Quand elles furent tombées, il y eut une amélioration sensible. La fièvre et l'assoupissement diminuèrent, les envies de vomir disparurent. La malade accusait un sentiment de chaleur dans l'oesophage. Pour faciliter la sortie des gaz

qui la tourmentaint, on introduisit une canule de gomme élastique dans le rectum.

Le soir, sur la proposition du Dr. Sichel, on fut sur le ventre une friction avec deux gros d'ouguent mercuriel. Le 13, la nuit a été assez bonne; le ventre est toujours douloureux. (Friction mercurielle de deux gros.) La malade l'ayant demandé elle-même, M. Amussat examina les parties opérées: il reconnut que la suppuration était établie; elle était même assez abondante. Vers le milieu de la journée la fièvre s'attenue, il survient des nausées. M. Amussat applique lui-même quinze sangsues sur la fosse iliaque gauche, où l'on sentait une dureté qui s'étendait en haut vers l'épigastre. La malade était si faible qu'on fût obligé d'arrêter promptement les sangsues. Dans la soirée on fit deux frictions de deux gros de l'onguent mercuriel. Le 14 la nuit a été assez bonne. La malade est moins faible, la fièvre a diminué. On la change de lit vers le soir; il se manifeste quelques symptomes hystériques. M. Amussat sonde le vagin artificiel, pour l'entretenir ouvert. Par le rectum il parvint à toucher l'utérus, qui lui parut dur et volumineux. Le 15 même état. Le 16, à deux pouces de l'anus et dans la direction de l'utérus, le doigt sent un corps dur. Le 17, il y eut quelques évacuations qui affaiblirent la malade. M. Amussat introduisit dans l'ouverture qu'il avait pratiquée une sonde flexible, portant une petite arête à deux pouces de son extrémité, pour qu'elle se tint en place. Le 18, mademoiselle K. eut trois selles bilieuses, et rendit par l'anus une assez grande quantité de sang en tout semblable à celui qui était sorti après l'opération. Le même phénomène se répéta plusieurs fois les jours suivants.

Du 18. mars au 1. avril le mieux se soutint; cependant il y avait toujours de la faiblesse et un peu de fièvre vers le soir. M. Amussat dilata, à l'aide des canules de plus en plus volumineuses, les parties opérées, et s'assura que la tumeur qui occupait les bas-ventre diminuait considérablement, et que l'utérus revenait à son état naturel. Le 1er avril, la nuit a été mauvaise. Le matin l'hypogastre et l'épigastre sont douloureux; il y a des envies de vomir; il y a de la fièvre. Cinq sangsues sont appliquées sur chaque point douloureux, et après leur chute on fait sur le milieu du ventre, dans le courant de la journée, deux frictions mercurielles de deux gros. Le 2, amélioration sensible. M. Magendie, appelé en consultation, trouve la malade dans un état satisfaisant. Le 6. l'appétit se déclare et la convalescence commence. Dès lors, mademoiselle K. fut de mieux en mieux, et put quitter Paris le 23. avril pour retourner sur les bords du Rhin où elle habite. Depuis son départ, M. Amussat en a reçu fréquemment de nouvelles. Peu de temps après son arrivé, dans les premiers jour du mai, elle a eu ses règles, et dès lors chaque époque menstruelle a été bien régulière, et il ne s'est manifesté aucun accident." (Nach einer von Petit aufgenommenen Krankengeschichte: Comptes rendues de l'Académie des Sciences, 2. Novembre 1855 und: Journal hebdomadaire des sciences médicales — und: Gazette médicale, 12. Décembre 1835, p. 785).

(Es hat sich hier offenbar um Complication mit Haematosalpinx sinistra gehandelt, und die Kranke ist mit grosser Gefahr dem Tode

entgangen. Welcher colossale Unterschied, wenn man das vorausgeschickte kurze Referat und die ausführliche Krankengeschichte liest!!!)

Fall 476 (VII). Appley („Verschluss der Vagina.“ Philadelphia med. and surg. Journal, Rep. XXIII, July 1870).

Fall 477 (VIII). Lombe Athill fand bei der Untersuchung einer 24 Jahre alten Ehefrau wegen Dyspareunie — die Scheide blind endigend und in der Tiefe des Scheidentrichters zwei Oeffnungen; er zerschnitt die beide Oeffnungen trennende Gewebsschicht und fand oberhalb einen normal gebildeten oberen Abschnitt der Scheide und den Scheidentheil der Gebärmutter. („A case of partial occlusion of the vagina.“ British med. Journal 1882, Vol. I, p. 341.)

Fall 478 (IX). Bal (Ranking's Half yearly Abstract, Vol. XIV, p. 305) erwähnt einen eigenen Fall von Atresie der Scheide ohne nähere Angaben.

Fall 479 (X). Barnes bildet eine sichelförmige narbige Verwachsung zwischen vorderer Muttermundslippe und rechtsseitiger Scheidenwand ab (siehe Pozzi, Traité de gynécologie 1890, t. 459, p. 1044).

Fall 480 (XI). Bartlett sah nach Cauterisation durch einen Charlatan eine Scheidenstenose, die trotz zwei Operationen sich stets wieder erneuerte. Bei einer folgenden Geburt Schulterlage, Barnes' Dilatator (Annales de Gynécologie 1886, Vol. XXVI, p. 459).

Fall 481 (XII). Beck (Medical Jurisprudence, p. 63, citirt nach Churchill, l. c. p. 113) beobachtete eine Obliteration der Scheide in ihrer ganzen Länge von dem Introitus an bis zum Mutterhalse, die durch eine Operation behoben wurde. Vorher vertrat die Harnröhre sub coitu die Scheide.

Fall 482 (XIII). Beigel (Die Krankheiten des weiblichen Geschlechtes, II. Bd. Stuttgart 1875) beschreibt als angeborene Missbildungen der Scheide eine ganze Reihe von Beobachtungen, beginnend von der völligen Verwachsung des Scheidenlumens in ganzer Länge bis zu Stenosen an einzelnen Stellen. S. 562 bildet Beigel eine eigenthümliche Scheidenstrictur mit feiner Oeffnung ab, im mittleren Drittel der Scheide einer 37jährigen, seit 10 Jahren kinderlos verheiratheten Frau, die ihn wegen Dysmenorrhoe consultirt hatte. Bei der ersten Untersuchung sah man irrthümlich jene feine Oeffnung für den Muttermund an, erst die Sonde klärte den Irrthum auf. Dilatation, — aber sobald man damit aufhörte, kam der frühere Zustand wieder. Beigel hält diese Stenose für angeboren und vergleicht den Zustand dieser Scheide mit der für das Elephantenweibchen physiologischen Form der Vagina (siehe l. c. Tafel I). Die

Scheide des Elephantenweibchens, 15—20 Zoll lang, besteht aus zwei Theilen, deren oberer nur einige Zoll lang ist, der untere bedeutend länger; zwischen beiden befindet sich eine dicke elastische Scheidewand. Den oberen Abschnitt der Elephantenscheide nennt Beigel das Cavum uterovaginale, den unteren Cavum urogenitale; ich würde es vorziehen, den oberen Abschnitt Vagina zu nennen, den unteren Vestibulum vaginae. Dicht vor jener Membran (im Grunde dieses Vestibulum belegen), die ich als tief gelegenes Hymen bezeichnen möchte, öffnet sich die Harnröhre; der untere Scheidenabschnitt Beigel's dient also sowohl für die Cohabitation, als auch für den Harnabfluss als Kanal. Jederseits neben der Oeffnung (Hymenalöffnung), in jenem membranösen Septum vaginae sieht man noch je eine feine Oeffnung, — die Mündungen der Malpighi'schen oder Gartner'schen Gänge, Reste der Wolff'schen Gänge. Beigel verdankt dieses interessante Präparat Herrn Professor Brühl.

Beigel führt an dieser Stelle die mechanischen Verhältnisse sub cohabitatione beim Elephantenweibchen als Beweis dafür an, dass die Befruchtung hauptsächlich dank der eigenen Locomotionsfähigkeit der Spermatozoiden stattfinde, sonst wäre die Befruchtung des Elephantenweibchens ein Ding der Unmöglichkeit. Bei derselben Gelegenheit erwähnt Beigel, die Theorie des Receptaculum seminis im obersten Theile der Scheide. Diese trichterförmige Vertiefung, in der gleichsam die Portio vaginalis sich badet, wird gebildet durch die tiefere Stellung der vorderen, die höher gelegene der hinteren Muttermundslippe, die zwischen ihnen befindliche, das Os externum bildende Vertiefung und die vordere und hintere Vaginalwand. Auf S. 806 (l. c. Fig. 279) bildet Beigel auch den Tractus genitalis des Schafes ab (nach Farre). Der Uterus des Schafes sei von manchen Autoren als Beweis der eigenen Locomotionsfähigkeit der Spermatozoiden angeführt, die sogar grössere Schwierigkeiten in der Locomotion zu überwinden vermögen, da die im Uterus des Schafes vorhandenen Zotten (glanduläre Protuberanzen) ihren Bewegungen hemmend im Wege stehen. Eine genaue Betrachtung aber ergebe, dass die Zotten kein Hinderniss, sondern ein Förderungsmittel für die Spermafäden abgeben, da sie eine Reihe von Receptacula mit klappenartigen Verschlüssen bilden, welche geeignet seien, das Vordringen des Samens wesentlich zu erleichtern.

Ganz eigenthümlich ist es, dass der japanische College Keda ganz auf die gleiche Idee eines Receptaculum seminis kam auf Grund einer rein praktischen Erfahrung, allerdings von einem ganz anderen Gesichtspunkte ausgehend. Keda („Ein incompletes Uterovaginal-

septum als ein prädisponirendes Moment zu einer Conception.“ Centralbl. f. Gyn. 1888, p. 145) in Fukuoka schreibt, dass in Japan die Frau nur selten mehr als 1—4 Kindern das Leben schenkt, er selbst habe jedoch eine 32jährige Japanerin behandelt, welche zehn Kinder geboren hat, und betrachtet diese Fertilität als ein in Japan unerhörtes Factum. Die Ursache zu diesen häufigen Schwangerschaften sieht er in der Existenz einer Art pathologischen Septums im oberen Theile der Scheide: „Bei der inneren Untersuchung fand ich eine 2 mm hohe, resp. breite, etwa 5 cm lange, nach oben und links der Patientin sehende Falte, die von der Mitte der hinteren Vaginalwand direct zum äusseren Muttermunde, und zwar zur hinteren Lippe desselben hinüberzog. Die Falte setzte sich nicht in die Uterushöhle fort.“ „Die Falte muss irgend eine Rolle bei der Schwängerung gespielt haben und diente vielleicht als Leiter oder Brücke für die Spermatozoen.“]

Fall 483 (XIV). Beigel bildet (l. c. S. 198) eine andere Scheidenstrictur ab: bei einer 23jährigen, seit drei Jahren verheiratheten Frau — Dysmenorrhoea et Dyspareunia —, wo die Sonde durch einen engen Scheidenkanal bis zu dem Uterus vordrang, erreichte er mit Laminaria und Pressschwamm nichts, der frühere Zustand kehrte hartnäckig wieder.

Fall 484 (XV). Benevoli (Dissert. e observ., p. 68) fand die ganze Scheide so eng, dass kaum eine schreibfederdicke Sonde eingeführt werden konnte.

Fall 485 (XVI). Berger („Vollkommener Mangel der Vagina.“ Wiener med. Presse 1877, Nr. 16, S. 518) schuf wegen Unmöglichkeit der Cohabitation wegen fehlender Scheide bei einer jungen Frau einen 7—8 cm langen Kanal. An seinem Ende fand sich ein 3 cm langes, 1 cm breites, flaches Gebilde, das man für einen rudimentären Uterus nahm. Nach der Operation erwies sich der Beischlaf als möglich.

Fall 486 (XVII). Bernutz (siehe Le Fort, l. c. p. 16) schuf bei Scheidenverwachsung einen Weg bis an den Uterus mit Hülfe von Finger und Pressschwamm. Ein Jahr lang erfolgte alsdann die Entleerung des Menstruationsblutes durch den neugebildeten Scheidenkanal, dann aber verengte sich dieser neugeschaffene Kanal wieder und die Regeln entleerten sich wie vor der Operation durch den Mastdarm.

Fall 487 (XVIII). Berti („Occlusione della vagina per infiammagione; riconstituzione e guarigione.“ Spallanzani. Modena 1880. IX (106—116) —?—

Fall 488 (XIX). Besnier (Bulletin de la Soc. anatom. de Paris. T. III, p. 286; 1858 Juin) sah bei einer 28 Jährigen bis zum 24. Jahre Amenorrhoe, später Dysmenorrhoe wegen Scheidenverschluss, Haematokolpometra, Punction, Tod.

Fall 489 (XX). Beyran (Gaz. des hôpiteaux 1862, p. 462). 20 Jährige, seit sechs Jahren Molimina, 4—5 Tage lang mit gleichzeitiger Blutung aus dem Mastdarme, woraufhin die Schmerzen stets nachliessen. Coitus gelingt nicht, es ist nur eine Grube vorhanden, an deren oberer Wand die Harnröhre sich öffnet, und eine Delle, welche die Sonde 1 cm weit einlässt. Normales Hymen eingerissen. Im Speculum ani sieht man an der vorderen Mastdarmwand eine Mastdarmscheidenfistel. Man spritzte per rectum durch die Fistel 100 g Wasser in die verschlossene Scheide ein, damit die Verschlussmembran auf diese Weise strotzend wurde, dann Troicart, Débridement, Pressschwamm, Heilung. Die Darmfistel soll durch spontanes Bersten der Haematokolpos in den Mastdarm hinein entstanden sein.

Fall 490 (XXI). v. Bidder hat eine Scheidenverwachsung mit dem Finger gelöst, und zwar endigte die Scheide scheinbar absolut blind bei Haematometra eines 17jährigen Mädchens. v. Bidder punctirte durch das Collum uteri und erreichte Heilung, aber es bestand eine Stenose des oberen Scheidenabschnittes fort; es soll hier mehr eine Verklebung als eine Verwachsung vorgelegen haben. (Berliner klin. Wochenschrift 1874, Nr. 46.)

Fall 491 (XXII). Billroth sah (nach Breisky: „Krankheiten der Vagina", S. 26) bei einem 18jährigen Mädchen mit angeborener Atresie im obersten Theile der Scheide gleichzeitig noch einen Verschluss im Introitus, entstanden nach Sturz im zweiten Lebensjahre auf einen Holzpflock. Nach Durchschneidung der Verwachsung entleerten sich Schleimmassen, dann wurde die obere Atresie durchschnitten, woraufhin sich das retinirte Blut entleerte. Tod am 15. Tage an Peritonitis. Vereiterung der Wunde. Sepsis.

Fall 492 (XXIII). Boehm (Rust's Magazin, Bd. XLVI, Heft 1. Berlin 1836) sah eine Scheidenverwachsung, die nach Gangrän während Typhus entstanden war.

Fall 493 (XXIV). Börner („Amtlicher Bericht der Privatheilanstalt für Frauenkrankheiten in Graz 1890, Selbstverlag) beobachtete ein Septum transversum vaginae bei einer kinderlos verheiratheten Frau. Dyspareunie. Das in der Mitte der Scheide liegende Septum hatte nur eine wenige Millimeter weite Oeffnung. Börner durchschnitt die Membran und excidirte sie theilweise.

Fall 494 (XXV). Bois de Loury (Gaz. des hôpiteaux 1855, p. 142) soll nach Le Fort (l. c.) eine Scheidenverwachsung mit dem Messer behoben haben.

Fall 495 (XXVI). Boulley (Progrès médical, t. IX, p. 774. Paris 1881): „Fast vollständige Obliteration der Scheide bei multiloculärer Hydatidencyste im kleinen Becken."

Fall 496 (XXVII). Bourgeois beobachtete eine Scheidenverwachsung, entstanden während einer Erkrankung an Erisypelas faciei (s. Meissner's Forschungen, Bd. V, S. 149).

Fall 497 (XXVIII). Boyel fand (Transact. med. chir., Vol. XXIV, p. 187. London 1841) die Scheide 3 cm oberhalb des Einganges verschlossen. Die Nekropsie erwies Mangel des Uterus und der Ovarien.

Fall 498 (XXIX). Boyer (Traité des malad. chir. 4. édit., t. X, p. 447. Paris 1831). Scheidenverschluss bei einer 22 Jährigen, die seit 13 Jahren an Molimina menstrualia litt. Durchbruch in die Harnröhre. 40 Tage darauf Tod, beide Ovarien fehlten, beide Tuben bedeutend erweitert, setzten sich, ohne mit dem Uterus zu communiciren, in einen Kanal fort (?).

Fall 499 (XXX). Braid (Edinburgh monthly Journ., Mars 1843, p. 230) fand rudimentär entwickelte Ovarien, rudimentär entwickelte, den Uterus nicht erreichende Tuben bei einer Frau mit rudimentärem Uterus bicornis und Scheidenmangel.

Fall 500 (XXXI). G. Braun (Centralbl. f. Gyn. 1889, S. 117) stellte der Wiener geb.-gyn. Gesellschaft eine Person mit Hymen biforis vor; 3 cm oberhalb des Hymen eine Scheidenstrictur mit bohnengrosser Oeffnung, durch welche man die Vaginalportion sieht.

Fall 501 (XXXII). K. v. Braun soll nach v. Winckel hochgradige Scheidenstenose nach von ihm selbstvollzogener Kolporrhaphie beobachtet haben.

Breisky („Die Krankheiten der Vagina." Stuttgart 1879) behandelt am ausführlichsten die Scheidenstenosen. Die quere membranöse Verschliessung im obersten und mittleren Drittel sieht er als secundäre Folge, als entzündliche secundäre Obliteration im Fötalleben an, veranlasst durch Epithelverlust infolge von Druck, befindet sich aber die die Scheide verschliessende Membran im untersten Drittel, so soll das dadurch verursacht sein, dass die Enden der Müller'schen Gänge den Aditus urogenitalis nicht erreicht haben, sondern weiter oben blind endigen. Soweit erworbene Atresien des erst in der 19. Fötalwoche sich bildenden Hymen ausserordentlich selten und gewöhnlich die Hymenalatresien angeboren sind, ebenso sind die membranösen Verschlüsse im oberen Theile der Scheide meist erworbene. Breisky lenkt S. 17 speciell die Aufmerksamkeit auf die irrthümliche, aber immer noch hier und da angezogene An-

nahme, dass der unterste und mittlere Theil der Scheide einander entgegenwachsen, deren Zusammentreffen manchmal ausbleibe. Der untere Abschnitt gehöre aber gar nicht den Müller'schen Gängen an, sondern dem Aditus urogenitalis (Vestibulum vulvae).

Fall 502 — 508 (XXXIII — XXXIX). Was die vollständige Atresie der Scheide anbetrifft, so fand Breisky auf 7 Präparate der Prager Sammlung eine Atresie im oberen Theile der Scheide, eine in der ganzen Länge der Scheide, vier im unteren Theile. Bei einer 20jährigen Arbeiterin fand er die Scheide blind endigend in der Höhe von 6—7 cm. Keine Spur von Uterus, so dass er einen Pseudohermaphroditismus vermuthete. Die mitunter auffallende Breite der die Scheide verschliessenden Membran bei Atresie im oberen Theile hängen von der Ausweitung des oberen Scheidenabschnittes durch Flüssigkeitsretention ab, Blut oder Schleim.

Fall 509 (XL). So fand z. B. Godefroy bei einem zweimonatlichen Mädchen Erschwerung der Defäcation und des Harnens durch Schleimansammlung in der Scheide oberhalb einer Atresie.

Fall 510 (XLI) und 511 (XLII). Zweimal sah Breisky bei Neugeborenen einen dünnen membranösen Verschluss dicht oberhalb des Hymen, durch dessen Lumen beim Schreien des Kindes jene Membran sich vorwölbte. Bei einem von diesen Kindern platzte jene Membran am dritten Tage unter reichlicher Schleimabsonderung. Solche Membranen entstehen einfach durch Conglutination. Breisky fand bei einer 54jährigen Virgo ein solches retro-hymenales Septum dick und unnachgiebig. 1837 starb in Prag am siebenten Tage nach Durchschneidung resp. Punction einer Scheidenatresie im oberen Theile der Scheide (Professor Fritz — Präparat in Prag aufbewahrt Nr. 164) eine 23jährige Frau, die Atresie lag 6 cm oberhalb des Scheideneinganges. Der obere Scheidentheil war eminent erweitert, der atretische 3—4 mm breit (l. c. S. 21 und 22, Fig. 12 und 13). Tod an Ruptur der linken Tube. Breisky erwähnt hier Fälle von Thompson, Charrier und Steiner, die zwei solche membranöse Verschlüsse zugleich im oberen und unteren Theile der Scheide gesehen haben. Die Steiner'sche Beobachtung soll die einzige (siehe vorher Billroth) von erworbener Hymenalatresie sein, und zwar bedingt durch einen Sturz im zweiten Lebensjahre auf einen Holzpflock mit nachfolgender Abscedirung und Eiterung bis zum zwölften Lebensjahre. Im 17. Jahre wurden beide Atresien durchschnitten, Tod am 15. Tage an Peritonitis.

Fall 512 (XLIII). Gantvoort soll eine solche Atresie mit dem Finger beseitigt haben. Breisky empfiehlt digitale Zerstörung

solcher Septa, sobald dieselben nicht von Schleimhaut bedeckt sind, wo aber letzteres der Fall ist, das Messer, Emmet die Scheere, Andere den Troicart, Pharyngotom. Lefort will eine solche in der Höhe von 3—4 cm blind endigende Scheide kanalisirt haben durch Einsetzung eines Kupferdrahtes, durch den er den constanten Strom leitete, also durch Elektrolyse; die Regel soll dann frei abgeflossen und die Vaginalportion sichtbar geworden sein (Annales de Gyn.-Sept. 1876, t. VI). Je höher der Verschluss, desto mehr empfehle sich der Troicart, namentlich derjenige von Bixby à double courant („A new Instrument for the ready and effective use of the double current in the treatment of suppurating cavities and pelvic drainage.“ Boston Med. and Surg. Journal 18. Novbr. 1875). Breisky hat persönlich einen Troicart für diesen Zweck angegeben und eine Sperrklammer, um die Oeffnung offen zu halten, und zwei Fälle beschrieben, wo er diese Vorrichtung anwandte bei Atresie in mittlerer Höhe der Scheide. — Veit und Freund riethen Excision von Stücken aus den Septa an, was Breisky's Beiklang nicht fand. Breisky hält schmale Stenosen für angeborene, breite Atresien meist für erworbene und bezieht lokalisierte, nicht die ganze Länge der Scheide betreffende Verwachsungen meist auf fötale entzündliche Processe.

Fall 513 (XLIV). Briquet sah (nach Devilliers l. c.) eine operirte Scheidenstenose luetischen Ursprunges trotz aller vorbeugenden Behandlung recidiviren.

Fall 514 (XLV). Brodie (Lancet 1839/40, Vol. I, p. 329) durchschnitt bei einem 20jährigen Mädchen mit Atresia vaginae membranacea und Molimina menstrualia seit vier Jahren die Atresie, Tod infolge von Ruptur der rechten Tube.

Fall 515 (XLVI). Bryk (Wiener med. Wochenschrift 1865, S. 261) Atresia vaginae membranacea bei einer 18Jährigen: fluctuirende Geschwulst, am dritten Tage nach Operation Peritonitis, am fünften Tage Tod. Beiderseits Pyosalpinx. Bei der Durchschneidung der Scheidenatresie war kein Blut, sondern nur Schleim abgeflossen.

Fall 516 (XLVII). Bryk (Wiener med. Wochenschrift 1865, Nr. 11, S. 18) beschrieb eine Hydrometra nach erst im klimakterischen Alter entstandener Scheidenatresie.

Fall 517 (XLVIII). Buchhave (Acta Societatis Hafniensis, Vol. II, Nr. XXXI, p. 401) sah eine nach weissem Fluss entstandene Scheidenatresie.

Fall 518 (XLIX). Busch erwähnt eine Operation bei Scheidenatresie, wo der Arzt, ohne es zu wollen, in die Blase gerieth und so eine Blasenscheidenfistel anlegte.

Fall 519 (L). Busch (Allgemeine medicin. Central-Zeitung 1862, S. 599): 16jähriges Mädchen mit zolldicker hochgelegener fibröser Scheidenverwachsung. Operation, am fünften Tage nach Durchschneidung der Verwachsung Tod an Tubenruptur und secundärer Perforationsperitonitis.

Fall 520 (LI). Carganico (Med. Zeitung des Vereins für Heilkunde in Preussen, Berlin 1836, Nr. 5) beobachtete in der oberen Scheidenhälfte eine $^3/_4$ Zoll dicke membranöse narbige Querscheidewand (Aetiologie?).

Fall 521 (LII). Chamban (Analekten für Frauenkrankh., Bd. VI, S. 297) sah eine Scheidenstenose nach Verbrühung.

Fall 522 (LIII). Champenois (siehe im Vorhergehenden) beobachtete eine nach Verbrennung im Kindesalter entstandene Scheidenverengerung.

Fall 523 (LIV). Chantreuil und Trélat (Gaz. méd. 1866) beschrieben einen membranösen Verschluss im oberen Theile der Scheide.

Fall 524 (LV). Charrier beobachtete nach Breisky im oberen und im unteren Theile der Scheide zugleich je einen membranösen Verschluss.

Fall 525 (LVI). Fletwood Churchill (Traité pratique des maladies des femmes. Traduit de l'anglais sur la 5ème édition par Wieland et Dubrisay, Paris 1866, p. 106) beschreibt ein etwas über 20jähriges Mädchen, das er und Dr. O'Ferrall untersuchten: Aeussere Schamtheile normal, aber die Scheide endete 3 cm hoch blind. Weder Regel noch Molimina bis jetzt, wohl aber Geschlechtstrieb. Per rectum weder eine Retention von Menstrualblut, noch überhaupt Uterus oder Ovarium getastet. Da keine Retention und keine Beschwerden, wurde von jeder Behandlung abgesehen.

Fall 526 (LVII). Churchill soll nach Dohrn auch einen Fall von retrohymenaler Atresie beschrieben haben.

Fall 527 (LVIII). Cercha (Jahrb. d. Krakauer gyn. Gesellsch. für 1893, S. 26. Krakau 1894 [polnisch]): „Ein Fall von Atresia vaginae media." 23Jährige, seit fünf Jahren Molimina, niemals Regel. Kleiner atrophischer Uterus und nur rechtes Ovarium gefunden per rectum. Blutretention nicht mit Sicherheit festgestellt. Woher die allmonatlichen Leidenstage?

Fall 528 (LIX). Clarque (Brit. Med. Journ., Decbr. 1865) sah eine Scheidenverwachsung während einer Infectionskrankheit (welcher?) entstehen.

Fall 529 (LX). Coates beschrieb nach Le Fort eine tiefliegende Scheidenverwachsung.

Fall 530 (LXI). Collinet („Des modifications des organes génitaux de la femme à l'époque de la ménopause.“ Thèse. Paris 1887) beschreibt eine Scheidenstrictur durch eine sichelförmig vorspringende narbige Falte der hinteren Scheidenwand, entstanden nach Cauterisation durch eine Hebamme. Hamonic durchschnitt diese membranöse Strictur.

Fall 531 (LXII). Collinet beschreibt (l. c.) auch die Beseitigung eines angeborenen Scheidendiaphragma durch Kreuzschnitt bei einer schon jenseits der Wechseljahre befindlichen Frau.

Fall 532 (LXIII). Collinet beschreibt (l. c.) auch eine sichelförmige, nach Scheidenschanker entstandene narbige, von Hamonic beobachtete Scheidenstenose.

Fall 533 (LXIV). Corlieu (Gaz. des hôpitaux 1855, No. 25) beschreibt eine bei einer jungen Frau wegen Dyspareunie mit Erfolg ausgeführte operative Beseitigung einer Scheidenstenose (wo belegen, welcher Art?).

Fall 534 (LXV). Cormick (Med. and philosoph. Commentaries, Vol. II, p. 188) fand nach Meissner bei einem 23jährigen Mädchen die ganze Scheide mit einer fleischigen Masse ausgefüllt und musste den Troicart 4 Zoll tief einstechen, um das Ende der Verwachsung zu erreichen.

Fall 535 (LXVI). Coste (siehe Churchill, l. c. p. 111) fand an Stelle der normalen Scheidenöffnung eine Raphe; vom 13. Lebensjahre an Entleerung der Menstruation durch die Urethra; Coste führte eine geriefte Hohlsonde in die Harnröhre ein und spaltete sie ganz mit einem Schnitt, verlängerte dann den Einschnitt auf die Stelle, wo normaliter der Scheideneingang sein sollte, und endlich bis an den Uterus; er entdeckte das Collum uteri in normaler Lage nach Durchschneidung der Scheidenverwachsung. Charpiewecken und eine Bougie beugten einer Wiederverwachsung vor. Leider ist bei Churchill nichts erwähnt von der Vesicovaginalfistel, bez. auf welchem Wege das Menstrualblut bis in die Harnblase, bez. -röhre gelangt war, und was nach der operativen Spaltung der Harnröhre mit dieser künstlichen Hypospadie weiter gethan wurde.

Fall 536 (LXVII). Cross („Report of two cases of occlusion of the vagina.“ Amer. Journ. of obstetr. August 1886) schuf bei congenitalem Mangel der Vagina mit dem Messer eine neue Scheide und dilatirte dieselbe dann, sie verengerte sich jedoch wieder, —

dann neue Operation mit bleibend gutem Cohabitationsvermögen, auch die Periode stellte sich später ein.

Fall 537 (LXVIII). Cross beobachtete (nach v. Winkel: Die Krankheiten der weibl. Blase) einen Fall, wo durch eine in der Narbe einer künstlichen Kolpokleisis (wegen Blasenscheidenfistel) zurückgebliebene Oeffnung Schwängerung erfolgte. Statt absoluten Scheidenverschlusses war das Resultat der Operation eine hochgradige Scheidenverengerung.

(Aehnliche Fälle von Conception durch in der Narbe einer Metrokleisis (wegen Cervicovesicalfistel) zurückgebliebene feine Oeffnungen sahen Lane, Déroubaix und Lossen, durch in der Narbe einer Kolpokleisis (wegen Vesicovaginalfistel) zurückgebliebene feine Oeffnungen v. Winckel, siehe F. Neugebauer: Casuistik von 165 Vesicouterinfisteln, IV. Theil. Archiv f. Gyn. 1889, Bd. XXXV, Heft 2. Sep. Abdruck, S. 28, Anmerkung 1).

Fall 538 (LXIX). Currier (Gaz. d'Obst. et de Gyn. de l'Acad. de New York 6. November 1893, siehe: Répertoire Univers. d'Obst. et de Gyn. Janvier 1895, p. 30): Scheide fehlt, während die übrigen Organe gebildet sind. Grosser Tumor durch den Mastdarm eröffnet; dann allmähliche Dilatation (welcher Oeffnung?) mittelst Bougies, so eine neue Scheide gebildet, 2 Zoll tief und $2^1/_2$ Zoll im Umfange messend; dabei wurde die Blase verletzt, das Loch verheilte jedoch spontan.

Fall 539 (LXX). Dalechamps (Chirurgie française, p. 430. Lyon 1570) hat nach Lyon (l. c.) eingehend Scheidenverengerung beschrieben („brides vaginales“).

Fall 540 (LXXI). Danneberg (Inaug.-Diss., Göttingen 1888/9) sah eine Scheidenverengerung luetischen Ursprunges.

Fall 541 (LXXII). Davies (und Gooch) (Skinner Midwifery p. 45) haben mehrere Fälle von blind endigender und zu kurzer Scheide beschrieben, in einem Falle von absoluter Amenorrhoe begleitet.

Debierre (Les vices de conformation des organes génitaux et urinaires de la femme, p. 199 sq. Paris 1892) behandelt ziemlich ausführlich die uns beschäftigenden Fragen und führt zunächst einige Fälle von completem Scheidenmangel an, indem er mit der nicht medicinischen Litteratur beginnt: *a*) siehe Bussy Rabutin: Mémoires de Roger de Rabutin, comte de Bussy. Nouv. édit. par L. Lalanne t. I, année 1639; *b*) einen von Casanova berichteten Fall [Jacques Casanova de Seingolt: Mémoires écrits par lui-même, t. V, pp. 49 et 50. Bruxelles 1876]), sodann eine die berühmte Schönheit Julie Récamier und ihren Liebhaber Chateaubriand — beide mit Impotentia coeundi behaftet — betreffende Beobachtung,

beschrieben von Prosper Mérimée: Lettre à la belle-fille de M. William Senior, 10. Juin 1882. Revue des Deux Mondes 15. Août 1879, p. 755; ferner von Jules Soury: Portraits des femmes, p. 319 et 320, Paris 1875, von A. Dumas: „Affaire Clémenceau", p. 103, Paris 1867; endlich citirt Debierre hier desbezüglich einen Vers aus „Parnasse satyrique du dix-neuvième siècle, Rome, à l'enseigne des Sept Péchés capitaux; sans date, t. I, p. 31:

Chateaubriand et Madame Récamier: „Juliette et René s'aimaient d'amour si tendre que Dieu, sans les punir, a pu leur pardonner: Il n'avait pas voulu que l'une pût donner ce que l'autre ne pouvait prendre."

L. c. p. 218 erwähnt Debierre, dass von Tauffer, Langenbeck, Peaslee, Savage und Kleinwächter bei fehlender Vagina und fehlendem Uterus, wo aber gut entwickelte Ovarien vorlagen, wegen Molimina menstrualia die Castration ausgeführt worden sei; p. 219 erwähnt Debierre, dass Houzé, Dolbeau, Richet, A. Guérin, Huguier, Amussat, Fletcheven, Zeiss, Bernutz, Patry, D. Mollière, Adis Emmet bei fehlender Scheide eine neue Vagina auf operativem Wege zu bilden unternahmen, während Richet, Lallement und Lebert in ähnlichen Fällen bei fehlender Vagina, fehlendem Uterus und fehlenden Molimina eine Intervention ihrerseits rundweg abgeschlagen haben; Le Fort giebt zu, dass unter Umständen diese Opération de complaisance nur um die Cohabitation zu ermöglichen eine „Opération de nécessité" werden könne, welche Ansicht Debierre persönlich theilt.

Debierre sagt l. c. p. 220: „Il y a cependant un distinguo à établir. S'il s'agit d'une femme du genre de celle de Lille, dont parle Gallard (Leçons cliniques sur les maladies des femmes" p. 171) et à qui on peut facilement faire comprendre l'impossibité de contracter une union sérieuse, il y a peut-être lieu de s'abstenir. — Mais si on se trouve en présence d'une femme, qui dans son ignorance, a contracté mariage et n'a reconnu son infirmité qu'a l'inutilité des efforts tentés par son mari, la moindre hésitation n'est plus permise. Que deviendrait en effet une malheureuse créature de ce genre, à côté de l'époux vers lequel peut-être l'attire une passion d'autant plus vive qu'elle ne peut être assouvie? Car, il ne faudrait pas croire que ces sortes de femmes n'ont ni les goûts ni les aspirations de leur sexe." Huguier hat in so einem Falle von Scheidenmangel, wo ihm die operative Neubildung einer Scheide zu gefährlich erschien, einen heroischen Entschluss fassend, die Harnröhre künstlich so erweitert, dass ein Beischlaf auf diesem Wege möglich wurde. (Debierre, l. c. p. 221 und 222.) An derselben Stelle führt Debierre eine Beobachtung Gallard's aus dem Spital de la Pitié an: Zweimal verehelicht gewesene 60Jährige, niemals Regel, äussere Genitalien normal, aber die Scheide fehlt ganz, ebenso der Uterus, während die Tuben und normalen Ovarien vorhanden sind. „Le coït s'était pratiqué durant la vie, à l'aide d'un infundibulum de 4 centimètres de profondeur que les efforts réitérés du pénis avaient creusé en enfonçant le vestibule

de la vulve.“ S. 223 giebt Debierre die Abbildung der Vulva dieser Frau. Debierre hält eine Operation in solchen Fällen für vernünftiger als die Ehescheidung, wie sie durch das Tribunal von Alais am 28. Januar 1873 vollzogen wurde in einem Falle, wo ein 25jähriges mit Scheidenmangel behaftetes Fräulein 1866 heirathete, nach zwei Jahren aber der Gatte eine Scheidungsklage einreichte (cit. nach Tardieu: „Question médico-légale de l'identité.“ Annales d'hygiène et de médecine légale, 2e série 1873, t. XL, p. 470).

L. c. p. 228 erwähnt Debierre als Analogon mehrfachen etagenweisen membranösen Verschlusses resp. mit einer Oeffnung, den normalen Zustand der Scheide des Schafes, des Schimpanseweibchens, der Cetaceen, „chez lesquelles on trouve un série de plis du vagin simulant des anneaux superposés.“ p. 234 erwähnt Debierre noch den Verschluss der Scheidenöffnung, während die Scheide in das Rectum mündet. Menstruation und Schwängerung finden per anum statt. Debierre erwähnt hier die von Rossi berichtete Geburtsgeschichte einer jungen Piemonteserin, die einen französischen Korporal geheirathet hatte und kreissend in die Turiner Gebäranstalt eintrat. Die Hebammen konnten nirgends eine Scheidenöffnung finden und schickten nach dem Director der Anstalt. Dieser fand an Stelle der normalen Scheidenöffnung einen vorgewölbten Tumor, schnitt dessen Wand ein und extrahirte ein lebendes Kind. Es blieb zu erforschen, wie die Schwängerung hier möglich war. Die Frau gestand, dass der Mann, nachdem er vergeblich gesucht, was er brauchte, einen anderen Weg eingeschlagen hatte; bei der Untersuchung stellte sich heraus, dass thatsächlich die Scheide in das Rectum mündete. Bonnain („Absence d'anneau vulvaire. Persistance du cloaque dans lequel s'ouvre le col utérin. Accouchement par l'anus.“ Union médicale, 4. September 1888) sah analogen Vorgang bei fehlender normaler Scheidenmündung, ebenso Payne („Cas d'absence congénitale d'ostium vaginae et accouchement par l'anus.“ Archives de Tocologie, t. XIII, p. 854, 1886 und Med. Record, Mai 1886): 35Jährige, von äusserlich normalem Körperbau, ein nach 36stündiger Geburtsarbeit herbeigeholter Arzt findet nirgends eine Scheidenöffnung. Der am Damm entlang gleitende Finger gleitet in den klaffenden Anus und tastet darin den Kindskopf. Prostration und Erschöpfung der Frau, Inerz des Uterus. Payne extrahirte unter Chloroform mit der Zange ohne besondere Schwierigkeiten und ohne üble Zufälle das Kind aus dem Anus. Fünf Monate später untersuchte Payne die Frau wieder und fand, dass ihre Vulva alle Anzeichen der Virginität darbot. Die Scheide öffnete sich in das Rectum, Menstruation und befriedigender Coitus stets per rectum. Weder die Frau noch der Gatte hatten eine Ahnung von dieser Missbildung.

Fall 542 (LXXIII). Delamare (Amer. Journal of the med. sc. Philadelphia 1835, February, p. 407) sah nach Meissner, einen membranösen Scheidenverschluss.

Fall 543 (LXXIV). Delaunay (Annales de Gyn. 1874, p. 459) soll nach Schröder einen Fall der höchst seltenen angeborenen ringförmigen Strictur der Scheide beobachtet haben.

Fall 544 (LXXV). Delisle sah (nach Delaunay) einen zweifachen Verschluss durch Atresia hymenalis und ein höher oben belegenes Septum, das bei Haematokolpos spontan platzte, während das Hymen ganz blieb und durchschnitten werden musste; von der oberen Membran blieb nur eine vorspringende Falte nach. Hier war also ein completer Verschluss durch die Vis medicatrix naturae spontan incomplet geworden. (Journ. génér. de méd. 1819, t. LXVI, p. 94.)

Demarquay empfahl (nach Le Fort l. c.) um Wiederverwachsung nach Stenosenoperation vorzubeugen, einen Kautschukdilatator und einen zweiblättrigen Scheidenspiegel, welcher längere Zeit in der Scheide liegen bleiben sollte, dessen Branchen durch Eintreiben von Holzkeilen in das Innere des Speculum allmählich mehr und mehr gespreizt wurden.

Fall 545 (LXXVI). Desgranges (Mémorial des hôpitaux du Midi, t. II, p. 479) beobachtete einen Fall von Scheidenverschluss (welchen Ursprunges?).

Fall 546 (LXXVII). Dévillé (Bullet. de la Soc. Anatomique, Paris 1844, p. 13) demonstrirte eine Frau mit membranösem Scheidenverschluss, in dem sich mehrere Oeffnungen vorfanden.

Fall 547 (LXXVIII). Dieffenbach operirte in einem Falle von Scheidenatresie, wo zuvor ein anderer Arzt operirt und dabei die Blase, ein zweiter den Mastdarm zufällig eröffnet hatte, die Frau also mit einem dreifachen Leiden behaftet in seine Klinik gekommen war. Dieffenbach beseitigte operativ die Scheidenatresie, die Mastdarmfistel heilte spontan; eine Operation gegen die Blasenscheidenfistel verweigerte die Frau. (Operative Chirurgie, I. Bd., S. 663.)

Fall 548 (LXXIX). Doberty (Doublin Journal, t. XXI, p. 65) beschrieb einen Fall von sog. Hymen multiplex, in dem es sich wohl um eine retrohymenale Scheidenatresie gehandelt haben dürfte (?).

Fall 549 (LXXX). Dohrn soll (Zeitschrift f. Geb., Bd. XI, S. 7) ein Septum transversum vaginae beschrieben haben (nach Kleinwächter — siehe auch Archiv f. Gyn., Bd. X, p. 546).

Fall 550 (LXXXI). Doléris beschrieb ein Septum transversum vaginae (Archives de Tocologie 1886, No. 2, p. 135).

Fall 551 (LXXXII). Doléris soll (nach Schumann l. c.) in einem Falle das Aufhören quälenden Erbrechens nach Beseitigung einer Scheidenstenose beobachtet haben.

Fall 552 (LXXXIII). Doléris incidirte dreimal Stenosen der Scheide, darunter einmal bei Taschenbildung durch eine Art Klappe

(Soc. de gyn. et d'obst., 14. Janvier 1886; Annales de Gyn. 1886, t. XXV, p. 145).

Fall 553 (LXXXIV). Dubois (siehe Rosé: Thèse de Strasbourg 1865) soll einen Fall von Hymen duplex beschrieben haben, wohl retrohymenale Scheidenatresie (?).

Fall 554 (LXXXV). Dubois und Boyer punctirten eine Haematokolpometra bei Scheidenverwachsung durch den Mastdarm und verloren ihre Operirte.

Fall 555 (LXXXVI). Duchaussoy: „Vice de conformation acquis du vagin, cloison en diaphragme du vagin (Bulletin de la Soc. de méd. prat. de Paris (1882) 1883, p. 60—62).

Fall 556 (LXXXVII). Dumouly sah nach von Winckel Scheidenstenose nach Anwendung des Ferrum candens.

Fall 557 (LXXXVIII). Duncan sah einen membranösen Scheidenverschluss mit Haematokolpometra und durchtrennte ihn mittels Thermokauter (Annales de Gyn. 1884, Vol. XXI, p. 234, nach: Obst. Transact., London 1882) (identisch mit dem von Debierre l. c. p. 228 citirten Falle von imperforirtem queren membranösen Verschluss?).

Fall 558 (LXXXIX). Ebell (Beiträge zur Geb. u. Gyn., I. Bd., S. 51. Berlin 1871—1872) beschrieb eine sub cholera entstandene Scheidenverengerung, wobei eine vorher schon bestehende Blasenscheidenfistel spontan heilte. (Ohne das Dazwischentreten der Cholera wäre wohl hier ein spontaner Scheidenverschluss unterhalb der Harnfistel auch denkbar gewesen, eine Thatsache, die ich oft genug zu beobachten Gelegenheit hatte. In dem Falle Ebell's lag die narbige Stenose im obersten Drittel der Scheide. Mittels Einschnitten und Dilatation gelang es Ebell, das Scheidenlumen fast auf die normale Weite zu bringen.

Fall 559 (XC). Eisler („Stenosis vaginae.“ Gyogyászat. Vol. XX, p. 403. Budapest 1880).

Fall 560 (XCI). Elischer („Mittheilungen aus der Klinik des Herrn Prof. Spiegelberg in Breslau.“ Berliner klin. Wochenschrift 1876, Nr. 30).

Fall 561 (XCII). Emmet („Accidental and congenital atresia of the vagina with a mode of operating for succesfully etablishing the canal.“ Gaillard's Med. Journ., Bd. XXXV, p. 87—92. New York 1883). Emmet soll auf operativem Wege eine neue Scheide gebildet haben.

Fall 562 (XCIII). Eppinger beschrieb eine nach Kolpitis dysenterica entstandene Scheidenatresie (Prager Zeitschrift für Heilkunde 1892, Bd. III, S. 62—64).

Fall 563 (XCIV). Fenykövy: „Sterilität infolge von Uterus und Vagina infantilis vom gerichtsärztlichen Standpunkte aus.“ Wiener med. Presse 1883, Bd. XXIX, S. 1549. (Ist Scheidenverwachsung mit berücksichtigt? N.)

Fall 564 (XCV). Féré („Scheidenobliteration.“ Bulletins de la Soc. anatom. de Paris 1876, II. Année. 4 série, tome I, p. 12) fand bei der Section einer 84jährigen, in der Salpetrière verstorbenen Frau Scheidenverschluss 3 cm oberhalb des Einganges und 5 cm unterhalb des Collum uteri. Die Scheide liess knapp eine Fingerkuppe eindringen, in der Tiefe sah man einen 1 cm breiten narbigen Verschluss, von hier aus zog bis zum Collum uteri nur ein solider narbiger Strang, der hinten von Peritoneum bekleidet war (entsprechend der Excavatio rectouterina). Jegliche Anamnese fehlt. Féré hält daher diese Scheidenobliteration für angeboren.

Fall 565 (XCVI). Féré (Bulletins de la Soc. anat. de Paris 1881. LVIe année, p. 25: „Cancer secondaire du foie. Oblitération du canal cystique. Obstruction cicatricielle du vagin“) fand an der Leiche einer 70Jährigen, die in der Pariser Salpetrière starb, Rheumatismus, einen Mitralfehler, Ascites, Anasarca, die Uterushöhle von einem Blutklumpen erfüllt, die Cervixhöhle — offenbar gegen erstere abgeschlossen — mit gelatinösem Schleim gefüllt. 1 cm unterhalb des Collum erwiesen sich die Scheidenwände in der Ausdehnung von 5—6 mm Länge mit einander verklebt, resp. durch Narbengewebe mit einander verbunden, nur linkerseits bestand eine feine Communicationsöffnung zwischen oberem und unterem Scheidenantheil. Da die Frau mehrere Kinder geboren hatte, sieht Féré diese hochgradige Scheidenstrictur oder unvollkommene Atresie für erworben an.

Fall 566 (XCVII). Fjelding und Fienney sollen nach Roman mit Glück Scheidenverwachsungen behoben haben (?).

Fall 567 (XCVIII). Fischel („Ueber einen Fall von breiter Vaginalatresie.“ Schmidt's Jahrb. Jahrg. 1883, Bd. 198, S. 148) fand bei einer 27Jährigen eine breite retrohymenale Scheidenatresie ohne Haematokolpometra, Narbenlinie auf der Stelle der Verwachsung sichtbar, Harnröhre erweitert.

Fall 568 (XCIX). Fjodorow („Zur Casuistik der retrohymenalen angeborenen membranösen Verschliessungen der Scheide, Haematokolpometra.“ [Russisch.] Journ. f. Geb. u. Frauenkrankh.

Petersburg 1888): Die 1 cm dicke Membran wurde herausgeschnitten von Jastrebow und die Wunde ringsherum mit 21 Nähten umsäumt.

Fall 569 (C). Fletcher beobachtete stetigen Coitus per urethram bei einer verheiratheten Frau, deren Scheide in der ganzen Länge verwachsen war. Man konnte bequem durch die Harnröhre zwei Finger in die Harnblase einführen. Fletcher bahnte sich mit dem Messer einen Weg bis zum Uterus, sowie mit Hülfe eines Hartkautschukstabes und Hammerschlägen darauf. Die Frau kam hinterher noch 2 Mal nieder (wie?). (Medico-chirurg. notes and illustrat., p. 143, Fig. 4. London 1831.)

Fall 570 (CI). Fleury sah eine Atresie der Scheide nach Gangrän ihrer Wandungen. Vesicovaginalfistel ohne Harnincontinenz. (Gaz. des hôpit. 186?, p. 100.)

Fall 571 (CII). Frank (Centralbl. f. Gyn. 1892, S. 583) stellte der Kölner geb.-gyn. Gesellschaft eine Frau vor, an der er wegen Scheidenstenose eine plastische Operation vorgenommen hatte.

Fall 572 (CIII). Frank („Ein Fall von Pyokolpos nach vaginaler retrohymenaler Atresie.“ Centralbl. f. Gyn. 1893, Nr. 36): Bei einem 26jährigen mit Lungenschwindsucht behafteten Mädchen eine retrohymenale Atresie constatirt und als „angeborene consecutive Atresie“ zurückbezogen auf fötalen Katarrh. Schon fünf Jahre zuvor fand ein anderer Arzt einen Hymen mit bleistiftdicker Oeffnung vor und oberhalb desselben eine Membran und stellte die Diagnose irrthümlich auf Haematometra bei mangelnder Vagina; bei der von Frank ausgeführten Operation zeigte sich Haematokolpometra, und zwar vereitert als Pyokolpometra. Es nahm nur die Cervix an der Erweiterung Antheil, die Höhle des Corpus war noch nicht mit erweitert.

Fall 573 (CIV). v. Franqué beschrieb nach v. Winckel eine Scheidenstenose traumatischen Ursprunges [nach Krause nach einer Infectionskrankheit] (Wiener Medicinalhalle 1864, Nr. 50).

Fall 574 (CV). Fristo (Gaz. des hôpitaux 1861, No. 96) soll einen membranösen angeborenen Scheidenverschluss beschrieben haben.

Fuld („Salpingotomie wegen Haematosalpinx bei Gynatresie.“ Archiv f. Gyn., Bd. XXXIV, Heft 6, S. 191) führt in seiner vortrefflichen Arbeit eine ganze Reihe von Operationen bei Gynatresien an, von denen die auf Scheidenatresien bezüglichen mit Ausschluss der Fälle von Doppelbildung der Geschlechtstheile hier mit berücksichtigt sind (siehe unter dem Namen der einzelnen Beobachter).

Fall 575 (CVI). Gallard beobachtete ein Fehlen des Uterus und des oberen Theiles der Scheide bei einer Frau, die 2 Mal verheirathet gewesen war und im Alter von 60 Jahren im Jahre 1869 in der Pariser Pitié an Lebercirrhose zu Grunde ging.

Aeussere Geschlechtstheile normal, nur eine Phalanx des Zeigefingers konnte in die kurze Scheide eindringen. Niemals Regel oder Molimina, niemals erotische Gefühle, beim Coitus stets nur Unbehagen. Statt der Scheide fand sich ein 4 cm tiefes Infundibulum („dépression vulvaire") — Ergebniss der langjährigen Cohabitationsversuche unterhalb der nach hinten gezogenen Urethralöffnung und dicht hinter dem Tuberculum vaginae. Die Scheide vom Grunde jenes Infundibulum bis zu dem 6 cm höher gelegenen, ein Uterusrudiment andeutenden fibrösen Gebilde ganz fehlend, so dass unterhalb jenes wenige Millimeter dicken Gebildes Blase und Mastdarm einander direct anliegen, durch lockeres Zellgewebe mit einander verbunden. Quer durch das Becken zieht sich eine Art membranöser Scheidewand von links nach rechts, in der jederseits sich eine Tube befindet, dahinter liegt jederseits ein Ovarium mit erkennbaren Follikeln, rechte Tube 8 cm lang und vom Abdominalende aus auf die Länge von 3 cm für eine Sonde durchgängig, linke Tube 8 cm lang und $3^1/_2$ cm durchgängig. Es besteht ein Excavatio recto-uterina von 4 cm Tiefe. Ligamenta lata zusammen 12 cm breit.

(Siehe Beschreibung durch Villard, Bulletins de la Soc. Anatomique de Paris 1870, XLV année, 2e série, t. XV, p. 281—284.)

Eine Abbildung der Vulva dieser Frau fand ich in Fig. 58, S. 223 des Werkes von Debierre: Les vices de conformation des organes génitaux et urinaires de la femme. Paris 1892.

Nach Debierre (l. c. p. 225) beobachteten Griswold, Hunter, Scott, Van Ness, Mackenzie, Gouley und Garrigues Fehlen der Scheide, des Uterus und der Ovarien bei äusserlich normal gebauten Frauen mit normalen äusseren Geschlechtstheilen.

Nach Debierre (l. c. p. 219) versuchten T. Houzé, Dolbeau, Richet, A. Guérin, Huguier, Amussat, Fletcheven, Zeiss, Bernutz, Patry, D. Mollière, A. Emmet die Neubildung einer Scheide bei Fehlen derselben.

Nach Debierre (l. c. p. 206) haben ferner völligen Scheidenmangel beobachtet: O'Ferral, Gooch und Davies, Boyd, Tylor Smith, Handcock, Amussat, Cormack, Coste, Kluyskens, Debrou, Braid, Watson, Gallard u. s. w. So weit mir litterarische Quellen zu Gebote standen, habe ich diese Fälle in meiner Zusammenstellung berücksichtigt.

Fall 576 (CVII). Geigel hat nach Debierre (l. c. p. 225) bei einem viermonatlichen Fötus einen Scheidenverschluss durch Verklebung der Scheidenwände mit einander gesehen.

Fall 577 (CVIII). Gervis („Case of transverse septum in the vagina." Transact. Obst. Soc. of London [1882] 1883, Vol. XXIV, p. 210—212): In dem 3 cm dicken queren membranös-fleischigen

Septum fand sich eine feine Oeffnung, durch welche die Menstruation entleert wurde.

Fall 578 (CIX) und 579 (CX). Gessner (Centralbl. f. Gyn., 1895, No. 10, S. 265) stellte der Berliner geb.-gyn. Gesellschaft eine Frau vor, die acht Wochen zuvor unter Benützung von Dührssen's tiefen Cervixincisionen entbunden worden war, und zwar war wegen hochgradiger Tympania uteri, Fieber und Verlangsamung der kindlichen Herztöne an den im Eingange stehenden Kopf die Zange angelegt worden. Das Kind wurde todt entwickelt; unmittelbar nach Extraction starke Blutung; die eine der Incisionen war bis weit in das Parametrium hinein gerissen, die Scheide fast in ihrer ganzen Länge durchrissen. Fieberhaftes Wochenbett; die Incisionen sind nun gut geheilt, aber eine ausgedehnte Narbenbildung im linken Scheidengewölbe macht solche Beschwerden, dass die Frau arbeitsunfähig ist.

Auch in einem zweiten Falle vor zehn Wochen sah Gessner eine Incision weiter reissen, hier zwar keine Blutung, aber auch Beschwerden durch die Narben.

Diese beiden Fälle gehören eigentlich in die Rubrik der post partum erworbenen Verengerungen, weil aber letztere nach therapeutischen Eingriffen entstanden, hierher gezählt.

Fall 580 (CXI). Girard („Absence complête du vagin avec rudiments de l'utérus." Bulletins de la Soc. Anat. de Paris 1870, p. 378) beschrieb den höchst merkwürdigen Sectionsbefund einer an Variola in der Abtheilung Brouardel's in Paris verstorbenen 50Jährigen.

Aeussere Geschlechtstheile normal, Scheide fehlt, Uterus rudimentär, aus drei Noyaux bestehend, einem centralen und zwei lateralen, daneben Tuben und Ovarien. Es existirt keine Excavatio vesico-uterina, sondern nur eine recto-uterina, streng genommen nur eine Excavatio recto-vesicalis wie beim Manne, indem die unscheinbaren als Uterusrudimente gedeuteten Theile der Blase fest anliegen, und zwar deren hinterer Wand unterhalb deren grösster Breite. Da sich Corpora lutea in den Ovarien vorfanden, hier eine latente Menstruation angenommen. Es liegt im subperitonealen Gewebe ein pyriformes, plattes Gebilde, der Form nach dem Uterus entsprechend, der hinteren Blasenwand an; auf jeder Seite geht von ihm ein 3 cm langes Band ab, an dessen Ende abermals eine Verdickung, ein Noyau latéral sich findet; an letztere beiden Noyaux nun setzen sich die Tuben an, um zu den Eierstöcken zu verlaufen. Die Tuben sind permeabel, das Uterusrudiment solide.

Nach Brouardel sollen hier diese drei Noyaux getrennt geblieben sein (p. 380 l. c.), statt zu einem Uterus bicornis zusammenzufliessen; es wäre somit der centrale untere Noyau als einfache Cervix aufzufassen (?).

Fall 581 (CXII). Glaubrie (Bulletins de la Soc. anatom. de Paris, 1841, p. 234) fand bei der Section einer 44-Jährigen, die ein Uterusmyom trug, eine Hymenalatresie und darüber noch einen zweiten membranösen Verschluss mit einer feinen Oeffnung und zwar 1 cm unterhalb der Vaginalportion.

Fall 582 (CXIII). Gosselin (Gaz. des hôp., Nr. 15, 14 Mars 1867):

18jähriges Mädchen, seit zwei Jahren Molimina menstrualia, Scheide fehlt ganz. Künstliche Scheide gebildet mit Messer bis zur Geschwulst hinauf, die für den blutgefüllten Uterus gehalten worden war. Troicart, Blut, später Jauche. Am fünften Tage Tod an Peritonitis durch Tubenruptur bei Haematosalpinx.

Fall 583 (CXIV). Gottschalk (Berliner geb.-gyn. Gesellschaft, 9. März 1894, siehe Centralbl. f. Gyn. 1894, Nr. 21, S. 512):

32 Jährige, seit einem Jahre steril verheirathet (Kopf kindlich beschaffen, von Kind auf Kurzsichtigkeit), nur 5 cm lange Scheide; scharfgezeichnete, mondsichelförmig vorspringende Falte der Scheidenwand im linken und vorderen Scheidengewölbe nahe dem äusseren Muttermunde, geht als feiner Narbenstrang in die vordere Muttermundslippe über; „der innere Rand der Membran ist haarfein und fühlt sich so zart an, wie die Klappensegel der Herzostien". Als feiner Epithelsaum geht die Membran aus der vorderen Lippe nahe dem äusseren Muttermunde hervor, gewinnt aber sofort entsprechend dem linken seitlichen Scheidengewölbe ihre grösste Breite, so dass sie hier das Scheidengewölbe überdeckt, zieht quer im vorderen Scheidengewölbe über die vordere Lippe frei weg, sich nach rechts hin stetig und allmählich verjüngend; seitlich im rechten Scheidengewölbe nur noch ein schmaler Saum, verliert sie sich gleich fein dicht neben der Ausgangsstelle in der vorderen Lippe. Die so mondsichelförmig gestaltete Membran verlegt dem untersuchenden Finger den Zutritt in das linke und vordere Scheidengewölbe, während das rechte Scheidengewölbe bis auf jenen schmalen Saum und das hintere völlig frei sind. Freilich lässt sich auch isolirt an der entsprechenden Stelle im hinteren Scheidengewölbe die Andeutung einer allerdings äusserst feinen Strictur herauserkennen, indem sich hier die Grenze, wo die hintere Wand in das Scheidengewölbe übergeht, für den untersuchenden Finger eben markirt. Gottschalk bringt die stricturirende Membran ihrem Sitze und ihrer Gestalt nach mit der Bildung des vorderen Scheidengewölbes genetisch in Zusammenhang. „Bekanntlich entstehen die beiden Scheidengewölbe durch isolirte mondsichelförmige Epithelwucherung an der Grenze zwischen proximalem und distalem Abschnitt des Gewebsstranges (v. Ackeren, Tourneux, Nagel). Zur Erklärung der vorliegenden Anomalie braucht man nur anzunehmen, dass es hier bei diesem Vorgange vorn zu einer gabeligen Theilung dieser Epithelwucherung gekommen sei; eine solche Theilung kann ja sehr leicht eintreten (man denke nur beispielsweise an die Anlage der Drüsen). Wird nun in der weiteren Entwickelung diese gabelig getheilte Epithelwucherung durch inneren

Zerfall der Zellen hohl, so resultirt nothwendigerweise im vorderen Scheidengewölbe ein Septum, welches nach seiner Genese mehr oder minder deutlich Mondsichelform haben muss.“ Diese Entstehungsgeschichte passt für alle Fälle, in welchen die angeborene stricturirende Membran im Scheidengewölbe sitzt. „Weniger wahrscheinlich“, sagt Gottschalk, „erscheint mir die Annahme, dass zwar die Epithelwucherung als solche in gewöhnlicher Weise ungetheilt vor sich gegangen, aber später im Inneren derselben der Zerfall ausgeblieben sei. Wäre das letztere der Fall, so dürfte die stricturirende Membran histologisch nur aus Epithelzellen bestehen, während sie im ersteren Falle rein bindegewebige Grundsubstanz haben muss, die nur nach aussen epithelbekleidet ist.“ „Sitzt die angeborene Strictur nicht im Scheidengewölbe selbst, sondern tiefer, so wird sie eine „ringförmige“ sein; denn normalerweise schickt das Epithel des distalen Abschnittes des Geschlechtsstranges kleinere oder grössere Einsenkungen in die Wand hinein, welche gewissermaassen „ringförmige“ Verdickungen des Epithelstranges darstellen und demselben ein perlschnurähnliches Aussehen verleihen (Nagel). Sind diese Einsenkungen abnorm gross, so kann, da das Hohlwerden des Scheidenstranges von unten nach oben (proximalwärts) fortschreitet, sehr leicht an der oberen Grenze einer solchen abnorm tiefen Epitheleinsenkung eine ringförmige stricturirende Membran stehen bleiben, besonders leicht im oberen Drittel der Scheide.“ Wiederholt fand Gottschalk bei angeborner Uterusatrophie die mondsichelförmige Strictur in den seitlichen Scheidengewölben angedeutet. In der Discussion bezweifelt Olshausen das Angeborensein der Stenose in Gottschalk's Falle; auch Martin möchte sie sicher für erworben ansehen, er habe solche halbmondförmige Stricturen oft nach gynäkologischen Operationen, schweren Entbindungen, ulcerösen Vorgängen gesehen; die angeborene Strictur charakterisirt sich durch gleichmässigen Verlauf und Mangel jeder Narbenspur.

Fall 584 (CXV). Gradischnigg („Haematometra bei einer 83jährigen Frau, Verwachsung des Scheideneinganges, zweimalige Punction, Heilung.“ Med.-chir. Centralbl., Bd. XII, S. 47):

Menses vom 14. bis 49. Jahre, drei Entbindungen in 16jähriger Ehe. In hohem Alter entstand die Scheidenstenose; eine feine Oeffnung liess eine Sonde 2 cm weit eindringen. Heilung erst nach zweimaliger Punction und Einlegung einer Kautschukröhre für acht Tage.

Fall 585 (CXVI). Grimm fand bei einer 18jährigen Japanerin mit fehlendem Hymen einen membranösen Scheidenverschluss weiter oben mit nur stecknadelkopfgrosser Oeffnung und operirte das Mädchen. Das Septum soll angeboren sein. (Centralbl. f. Gyn. 1894, Nr. 5, S. 123.)

Fall 586 (CXVII). Guérin musste es mit ansehen, dass, nachdem er bei Scheidenverwachsung künstlich eine so weite Scheide ge-

schaffen, dass dieselbe ein Speculum einliess, diese neue Scheide wieder verwuchs. (Nach Le Fort l. c.)

Fall 587 (CXVIII). Guérin bildete bei einer 17jährigen luetischen Prostituirten, welche den Coitus per anum ausführte, eine neue Scheide, angeblich von normaler Länge, künstlich, sie verengerte sich aber aufs Neue. Niemals Regel. (Annales de Gynécol. 1886, t. XXV, p. 145.)

Fall 588 (CXIX). Guérin (citirt nach Puech, l. c. S. 111):

25Jährige, zweimal operirt wegen Scheidenstrictur in der Höhe von 3 cm; eine Oeffnung war nirgends zu finden, musste aber da sein, wie die ausfliessende Periode bewies. Nach acht Tagen erreichte Guérin nach zahlreichen Einschnitten die Portio vaginalis, Schwamm und Perinealbinde.

Fall 589 (CXX). Guillemeau beschrieb eine Scheidenstenose geschwürigen Ursprunges. (Journ. univ. des sc. méd. par Regnault, Paris, Janvier 1828.)

Fall 590 (CXXI). Guillemeau (Ouvres de chirurgie. Rouen 1649: „De l'heureux accouchement". Livre I, chap. X, p. 310; livr. III, chap. XIX, p. 378):

Dysmenorrhoe bei einem jungen Mädchen; Untersuchung nicht gestattet, Heirath angerathen, Haematokolpometra entleert mittelst Einschnittes durch Le Fort und Collo, aber erst, nachdem der Gatte die richtige Diagnose einer Scheidenverwachsung mit Hülfe seines Membrum gestellt hatte. Es entstand jedoch nach der Operation ein Recidiv, das nach Jahresfrist eine neue Operation erheischte, welche von Pineau ausgeführt wurde.

Fall 591 (CXXII). de Haen (Rationis medendi pars VI, cap. II, t. III, p. 31) beobachtete folgenden Fall:

Wegen Scheidenatresie wurde von einigen Operateuren eine Operation gemacht, bei der sie die Harnblase eröffneten; die Frau starb. Bei der Section fand man oberhalb des undurchbohrten Hymen nicht nur noch eine Membran, sondern ein „Solidum corpus totam vaginam explens pollicis diametrum in amplitudine, sesquipollicem in altitudine habens". Oberhalb dieser Verwachsung eine Haematokolpos von kindskopfgrosser Ausdehnung.

Fall 592 (CXXIII). de Haen (Ratio medicandi 1765, pars VI, edit. III, cap. 2, p. 48) operirte eine 24Jährige mit $1^1/_2$ Zoll langer und 1 Zoll breiter Scheidenverwachsung, die seit acht Jahren bestand. Aus Versehen wurden bei der Operation Blase und Harnröhre eröffnet. Drei Tage darauf Tod infolge von Tubenruptur bei Haematosalpingometrokolpos. Aetiologie der Atresie nicht erwähnt.

Fall 593 (CXXIV). Handcock fand die Scheide 1 Zoll oberhalb des Eingangs verwachsen bei einer Kranken, die vorher zwei

Jahre lang normaliter ihre Regeln entleert hatte. Nach einer fieberhaften Erkrankung waren die Regeln ausgeblieben. Handcock schnitt bis drei Zoll tief in die Verwachsung ein und dilatirte die neu geschaffene Oeffnung mit Bougies, konnte aber weder einen Uterus noch eine Blutansammlung entdecken (s. Churchill: Traité pratique des maladies des femmes. Traduit de l'anglais sur la 5ème édition par Wieland et Dubrisay, Paris 1866, p. 107).

Fall 594 (CXXV). Hartmann (siehe Altmann: „Contribution à l'étude de la rétention des règles par suite de l'oblitération congénitale du vagin et de son traitement." Thèse. Paris 1894):

18jähriges Mädchen, seit einem Jahre Molimina, Verschluss $2^1/_2$ cm oberhalb des Scheideneinganges, feine Oeffnung erweitert sich unter Chloroform mit Hegar's Dilatatoren, Drain. Das Mädchen kommt nach einiger Zeit wieder, 7 cm oberhalb des Hymen Verschluss, eine feine Oeffnung lässt eine Sonde 5 cm weit eindringen. Am Schlusse des Jahres von der Scheidenverengerung keine Spur mehr zu sehen.

Fall 595 (CXXVI). Harwood (Lancet 1851, Vol. II, p. 56) sah einen dünnen membranösen Scheidenverschluss.

Fall 596 (CXXVII). Hase („Ein Fall von Atresia vaginalis." Inaug.-Diss. Marburg 1877) beschrieb eine Haematokolpometra infolge von retrohymenaler Scheidenatresie bei einem 18jährigen Mädchen aus Dohrn's Klinik. Operation. Genesung.

Fall 597 (XXVIII). Haussmann („Ueber die Behandlung gewisser Atresien der weiblichen Geschlechtsorgane." Stuttgart 1878. Zeitschrift f. Geb., Bd. II, S. 211) sah 1876 ein 18jähriges Mädchen mit allmonatlichen Molimina, Haematometra und rechtseitiger Haematosalpinx bei einem 4—5 cm oberhalb des Hymen gelegenen, glatten, nicht narbigen, wie er vermuthete 1—2 cm langen Verschlusse der Scheide. Haussmann knüpft an seine Beobachtung ein Reihe therapeutisch bezüglich der Haematosalpinx wichtiger Bemerkungen, die hier im Auszuge wiedergegeben seien. Die Prognose der Atresien des weiblichen Genitale ist im Allgemeinen desto günstiger, je weiter nach aussen und je jüngeren Datums die Atresie ist, wenn auch mitunter nach Punction einer einfachen Hymenalatresie doch tödtliche Peritonitis folgte (siehe die Zusammenstellungen solcher Fälle durch Puech, Ramsbotham, Rose [Monatsschr. f. Geb. u. Fr., Bd. XXIX, 1867, S. 401], Hennig [„Die Krankheiten der Eileiter", Stuttgart 1876, S. 36]. Schon Morgagni [De sedibus et causis morborum per anatamen indagatis. Venetiis 1766. Epistola XLVI, Art. 12] hat den ihn um Rath fragenden atresischen Frauen gerathen, „ut aequo animo ferrent, conjugium male initum

potius dissolvi posse, quam se temere secandas praeberent", ebenso wollten in späteren Zeiten Boyer, Dupuytren und Cazeaux jeden operativen Eingriff vermeiden, und noch neuerdings sprach sich Spencer Wells (Transact. of the Obst. Soc. of London, Vol. XII, p. 34 — siehe auch Medical Times and Gazette 1870, Vol. I, p. 88) aus: „and he had not yet learned why in some cases the operation simple afforted relief, and in others bed to imminent peril, or death." Die Gefahren der Operation, abgesehen von ungewöhnlichen Todesursachen, wie Tetanus, beruhen erstens in möglicher Verletzung der Nachbarorgane, die schon von den Alten gefürchtet wurden (siehe Celsus [De medecina libri octo, edidit J. H. Waldeck, Münster 1827, lib. VII, cap. XXVIII, p. 253]: „magna cura habita, ne urinae iter violetur"), zweitens in der Infection, drittens in der Gefahr der Tubenruptur, falls Haematosalpinx gleichzeitig vorliegt. Schon de Haen beschuldigt in einem Falle eine Tubenruptur als Todesursache (Ratio medendi, pars sexta ed. III, Viennae 1767, cap. II, § 3, p. 43), Billroth (Jahresbericht der chir. Klinik in Zürich 1860—67), Steiner (Wiener med. Wochenschrift 1871, Nr. 29 und 30), Gosselin (Gaz. des hôpitaux 1867, Nr. 57, p. 225), Keller (Inaug.-Diss. Kiel 1871: „Ueber einen Fall von Atresia vaginae congenita"), Routh (Obstetr. Transact., Vol. XII, p. 34. London 1871) sahen ähnliche Fälle, Sträcker („Ueber Haematometra." Inaug.-Diss. Bonn 1872, S. 22, Fall 8) sah einen Erguss aus der Tube durch die offenen Fimbrien in die Bauchhöhle. Debrou (Gaz. méd. de Paris 1851, Nr. 2, p. 52) sah trotz jahrelang bestandener Atresie ein Ausbleiben der Berstung der Haematosalpinx. Die bisherigen Operationsverfahren sollen nach Haussmann nicht genügen, um einer Tubenruptur vorzubeugen. Gr. Hewitt (Diagnose, Pathol. und Therapie der Frauenkr. Deutsch 2. Auflage. Erlangen 1873. Cap. XIV, S. 335), A. Simpson (Edinburgh med. Journ. May 1873, XVIII, p. 2, 1044 [Kauterium zur Eröffnung vorgeschlagen, um einer Infection vorzubeugen]) und Hennig schlugen vor, eine möglichst feine Punctionsöffnung anzulegen, Halbertsma wollte die Flüssigkeit in Absätzen entleeren. Hennig und Halbertsma wollten daher die Punction der Atresie mit ganz dünnen Stricknadeln vornehmen. Dohrn (Archiv f. Gyn., Bd. X, S. 544) sah nach Beseitigung der Atresie eine spontane Entleerung der Haematosalpinx in den Uterus, jedoch ist hierauf nicht bestimmt zu rechnen, da bereits Puech (Comptes rendus etc. t. II, p. 1066. Paris 1861) ermittelt hat, dass die uterine Tubenmündung unter 258 Fällen nur 15 Mal, also nur sehr selten und nicht in der Regel (generally, wie

Barnes behauptet) so weitgefunden wurde, um den annähernd gleichen Inhalt der Gebärmutter in den Eileiter hindurchtreten zu lassen.

Wenn nun aber, sagt Haussmann, weder das Abwarten, noch das Operiren der Atresie — im Grunde genommen nur eine weitere Ausführung des schon von Soranus (De muliebribus affectionibus, rec. Ermerins. Ultrajecti ad Rhenum 1869, cap. XLVIII, p. 199: „περικόπτοντα μὲν τὸν ὑμένα ἢ τὴν σάρκα περὶ τῶν ἀτρήτων") erwähnten Vorgehens — einer Zerreissung der Eileiter mit Sicherheit vorbeugen können, so liegt es doch nahe, überall da, wo es irgendwie ausführbar erscheint, zunächst den Blutsack zu entleeren, dessen Fortbestehen mit einer grösseren Lebensgefahr verbunden ist, wenn er auch eigentlich nicht primär erkrankt ist, indess berücksichtigen diesen letzteren, den Tubenblutsack, bisher nur Wynn Williams (Obstetr. Transact., Vol. XII, p. 34), Hegar und Kaltenbach, von welchen der erstere an einen von Routh (Obst. Transact., London, Vol. XII, p. 34) gehaltenen Vortrag die Worte knüpft, dass eigentlich seiner Ueberzeugung nach zwei Operationen für diesen Fall nothwendig seien, eine für die erweiterten Tuben, die andere für den Uterus.

Hegar und Kaltenbach machten den Vorschlag, den dilatirten Eileiter vom Mastdarm oder von der Scheide aus durch Einstich zu entleeren; Haussmann tritt gegen den Einstich vom Mastdarme aus auf wegen der damit verbundenen Infectionsgefahr, die durch Panum's Versuche (Virchow's Archiv für path. Anat., Bd. LX) erwiesen sei. Besonders aber seien auch die Entleerungen vom Mastdarme aus zu vermeiden, da sie nur eine unvollständige Erleichterung gewähren, wie in dem Falle A. Simpson's, für die Herstellung des fehlenden Kanales, wie bereits Spencer Wells bemerkte, gar nichts leisten. Haussmann erhebt auch den Einwurf gegen den Vorschlag von Hegar und Kaltenbach, dass die dilatirten Tuben oft nach oben dislocirt, mit den Därmen und der Bauchwand verwachsen und von Scheide und Mastdarm aus ganz unzugänglich seien, wie in dem Falle von Engel (Medicin. Jahrb. d. österr. Staates, Bd. LIX, S. 189) und dem Falle von Näcke (Archiv f. Gyn., Bd. IX, S. 471). Haussmann verlangt also, dass man in Zukunft in allen gleichartigen Fällen vor der eigentlichen Operation der Haematometra zuerst den erweiterten Eileiter von den Bauchdecken aus entleeren solle, die weit widerstandsfähigere und deshalb auch viel später gefährlich werdende verschlossene Scheide oder Gebärmutter erst nachher, spätestens vor dem Eintritte der nächsten blut-

losen Regel, wenn irgend möglich von der Scheide aus ihres Inhaltes entleeren solle.

Am Schlusse seines Aufsatzes macht Haussmann den Vorschlag, vor der Tubenentleerung durch die Bauchwand durch Aetzmittel eine Verwachsung der Tube mit der Bauchwand herbeizuführen, und trägt schliesslich dem Falle Dohrn's Rechnung, indem er die Clausel macht: „überall da, wo eine Haematosalpinx entdeckt wird, aber der bequeme Abfluss ihres Inhaltes in die Gebärmutter nach der Operation der äusseren Atresie nicht mit Bestimmtheit erwartet werden kann, der Haematosalpinx vorher beseitigt werden muss". Letztere Clausel ist nun gar zu theoretisch, denn auf welche Weise sollte vor Eröffnung der Atresie irgend ein Fingerzeig entdeckt werden, ob die Haematosalpinx sich in uterum entleeren wird oder nicht? Immerhin wies Haussmann darauf hin, als den sichersten Weg bei constatirter Haematosalpinx, den Weg des Bauchschnittes zu wählen. Seit jener Zeit sind wiederholt nicht nur ähnliche Vorschläge gemacht worden, sondern man hat auch geradezu eine Reihe von utero-ovariellen Amputationen wegen Haematometra und Haematosalpinx ausgeführt (siehe später). —

Fall 598 (CXXIX). Heinrichsen („Strictur des Scheidengewölbes, bewirkt durch Krampf des Musculus levator ani." Archiv f. Gyn., Bd. XXXIII, 1884, S. 59) beschreibt zwei Beobachtungen von spastischer Scheidenstrictur, einmal eine ringförmige Strictur bei einer Nullipara im oberen Theile der Scheide, bei einer anderen Frau 3 cm oberhalb des Scheideneinganges. Die Vaginalportion war durch eine membranöse Strictur 5 cm oberhalb des Scheideneinganges gelegen, verdeckt. Bei Untersuchung durch den Mastdarm schwand plötzlich diese Strictur, die Heinrichsen im Anschlusse an Hildebrandt's Anschauungen über die Ursache des Penis captivus in einem Krampfe des Levator ani sucht auf Grund von Vaginismus. Durch den Krampf verkürzt sich zeitweilig der obere Theil der Scheide bis zum Schwund des hinteren Scheidengewölbes, die hintere Scheidenwand faltet sich so, dass sie der Portio vaginalis anliegt und sie verdeckt.

Fall 599 (CXXX). Hemmer (Neue Zeitschrift für Geburtskunde, Bd. IV, 1836, S. 6: „Verwachsung der Mutterscheide bei einer Frau, die zweimal auf natürliche Weise geboren hatte"):

Scheide so eng, dass kaum zwei Finger eingingen, Widerstand von der Consistenz des Herzmuskels, keinerlei Oeffnung in dem Verschlusse zu finden, der ganz unnachgiebig ist. 27. November 1833 Operation

mit Querschnitt durch Nolte, Eiterentleerung („etwa ein Milchkübel voll"). Trotz Hexis genas die Frau ohne irgend welche weitere Behandlung. Der Muttermund war nicht zu erreichen gewesen. Nach zwei Jahren neue Eiterung, Muttermund jetzt gefunden, aber der Eiter stammte nicht ex utero, also Verwachsung der Scheide wohl infolge eines in der Beckenhöhle vorausgegangenen Entzündungsprocesses.

Fall 600 (CXXXI). Hennig (Archiv f. Gyn. 1872, Bd. IV, S. 371) hat bei einem dreijährigen Mädchen, nach Verletzung durch Ueberfahrenwerden und folgender Verunstaltung der Scheide und Harnröhre, durch zweimaliges Operiren eine neue Scheide und Harnröhre gebildet mit Ausgang in Genesung (siehe VI. Bericht der Kinderheilanstalt in Leipzig).

Fall 601 (CXXXII). Hennig (ibidem) sah Verwachsung der Scheide nach Pocken bis auf eine kaum 1 mm breite Lücke am Scheidentheile. Haematometra, Heilung (siehe Germann's „Geburtshülfliche Poliklinik").

Fall 602 (CXXXIII). Heppner beschrieb nach Kisch Scheidenverschluss auf der Höhe von 3 cm.

Fall 603 (CXXXIV). Herzberg („Ueber die Atresie und Stenose der Scheide." Inaug.-Diss. Berlin 1869) soll nach Hase eine retrohymenale membranöse Scheidenatresie beschrieben haben.

Fall 604 (CXXXV). Heyfelder (Rust's Handb. der Chir., 1830, Bd. II, S. 487): Tod einer 38 Jährigen, die vier Tage zuvor bei Heimkehr aus dem Theater plötzlich erkrankt war. Amenorrhoea absoluta, aber vom 13. Jahre an stetig starke Menstrualkoliken. Tubenruptur bei Haematosalpingometrokolpos infolge von Scheidenverwachsung (an welcher Stelle und wodurch veranlasst?).

Fall 605 (CXXXVI). Braxton Hicks (Transact. of the Obst. Soc. of London, Vol. IV, p. 240) beschrieb eine Scheidenstrictur in mittlerer Höhe.

Hildebrandt (Monatschr. f. Geb. u. Frauenkrankh., Bd. XXXII, S. 128: „Ueber eine eigenthümliche Form von Vaginitis") beschrieb eine eigenthümliche Form adhäsiver Scheidenentzündung, Vaginitis ulcerosa adhaesiva.

Sitz der Entzündung ist nach Hildebrandt das obere Dritttheil der Scheide im Bereiche der Vaginalportion. Die Schleimhaut sieht hier glatt, nicht geschwollen, durchweg blutigroth, wie geschunden aus; sie ist ihres Epithels beraubt, zeigt feinkörnige, nicht sehr zahlreiche Schwellungen der Papillen, die leicht bei Berührung mit dem Finger und beim Einführen des Speculum bluten. Das Secret ist klebrig, dünn, milchig, oft mit blutigem Serum oder kleinen Blutstreifen durchsetzt, und zeigt unter dem Mikroskop als wesentliche Bestandtheile Eiter-

körperchen und Pflasterepithelzellen. Die unteren zwei Dritttheile der Scheide und das Vestibulum haben meist vollständig normale Schleimhaut; selten ist ein leichter Grad von Entzündung auch tiefer unten wahrnehmbar. Am charakteristischsten für diese Entzündung ist aber die ungemein grosse Neigung zur Verwachsung der erkrankten Stellen mit der Vaginalportion, zu einer Verwachsung, die schliesslich so vollständig vor sich gehen kann, dass in der sehr verkürzten, des Scheidengewölbes verlustig gegangenen Vagina die Vaginalportion nur durch die grübchenförmige Vertiefung des Orif. externum angedeutet ist, ja dass selbst dieses zum Verschluss kommt.

Ich habe eine ganze Reihe solcher Fälle beobachtet (siehe im Folgenden) und finde diese Schilderung Hildebrandt's sehr treffend, nur möchte ich hinzufügen, dass ich diese Form von Vaginitis vorwiegend bei alten Frauen gefunden habe, namentlich bei solchen, welche früher einmal schwere Geburten durchgemacht hatten und mit Erosionen an den Muttermundslippen behaftet gewesen waren. Hildebrandt zählt fünf eigene Beobachtungen auf.

Fall 606 (CXXXVII).

1) 38jährige V para. Jedesmal künstliche Lösung der Nachgeburt, zuletzt vor fünf Jahren. Hypermenorrhoe, in letzter Zeit Blutungen auch ausser der Regel, so namentlich sub coitu, der sehr schmerzhaft wurde, so dass er endlich ganz gemieden werden musste. Fehlte Blutung, so klebriger reichlicher weisser Ausfluss. Scheide unten normal, im obersten Drittel sehr druckempfindlich, Schleimhaut nicht geschwellt, ohne jede Faltung, mit körnchenartigen Erhabenheiten. Linke Scheidenwand stark verkürzt, tritt direct an den äusseren Muttermund heran, das Gewölbe fehlt, diese Stelle fest und unnachgiebig; „nach dem vorderen und unteren Rande konnte man in die verlötheten Stellen eindrücken und bei wenig Schmerz, aber nicht unerheblicher Blutung, einen Theil der verkappt gelegenen Vaginalportion wieder lostrennen und frei machen". Rechts normales Scheidengewölbe, Sonde $3^1/_2$ cm in uterum einzuführen. „Beim Einführen des Speculum sah man im unteren Theile der Scheide normale Schleimhaut, dem tiefen Vordringen des Speculum setzte sich die Verwachsung und Verklebung der Vaginalwand mit der Vaginalportion hindernd entgegen." Bei starkem Drucke gegen das Speculum gelang es zwar, die verwachsenen Flächen an einzelnen Stellen von einander zu lockern unter Zurücklassung blutender Wundflächen, bis ins Scheidengewölbe aber drang der Rand des Speculum nicht ein. Soviel war jedoch im Lumen des letzteren zu sehen, dass sich von dem Orificium externum aus eine grosse Wundfläche über den ganzen oberen, dem Auge zugänglichen Theil der Vagina ausbreitete, welche lebhaft geröthet, des Epithels verlustig war und leicht blutete." Heilung durch Aetzungen. Nach Jahresfrist Recidiv, der gleiche Zustand. Heilung durch Tanninglycerin, theilweise Verwachsung blieb aber bestehen.

Fall 607 (CXXXVIII).

2) 50jährige IIIpara. Stets profuse Regel. Jetzt seit drei Wochen eitriger Ausfluss. Der gleiche Befund wie im vorigen Falle, aber Verwachsungen noch locker. Tannintampons sollten das Wiederverwachsen der durch das Speculum getrennten Verklebungen verhindern.

Fall 608 (CXXXIX).

3) 49jährige IIIpara. Noch keine Menopause, drei normale Geburten, zuletzt vor 19 Jahren, nach der letzten eine profuse Blutung und dann eitriger Ausfluss, der sich bis jetzt nach jeder Periode wiederholt. Jetzt seit einigen Wochen beständiges Blutsickern, Vagina weit, auffallend kurz, faltenlose, sonst normale Schleimhaut, Vagina ein Trichter, an dessen oberer Kuppel zwei Oeffnungen liegen, eine kleinere links und eine grössere in der Mitte. Die erstere liess den Sondenkopf $^1/_2$ Zoll weit eindringen, wo er auf einen Widerstand stiess. Die grössere Oeffnung liess die Fingerkuppe knapp ein, hatte wulstige erodirte Ränder, während die erstere ein kreisrundes Löchelchen mit scharfen Rändern darstellte. Die grössere Oeffnung stellte den Muttermund vor. Uteruskörper normal. Die Vaginalschleimhaut war hier auch oben gesund, nirgends eine Erosion an der Scheidenschleimhaut, und an dem Muttermundssaume eine Epithelabschürfung. Es fehlten hier die durch entzündliche Verwachsungen obliterirten Scheidengewölbe, so dass scheinbar die Vaginalportion fehlte. Beides kommt vor bei seniler Schrumpfung des Uterus und der Vaginalportion, sowie auch bei abnormer Erhebung des Uterus im Becken aus irgend welcher Ursache; im gegebenen Falle erweist jedoch der normale Höhenstand des Uterus, sowie die in die linksseitige Oeffnung eingeführte Sonde, dass hier die Vaginalportion „auf Kosten der Vagina zum Verschwinden" gekommen ist, wobei eben nur jene linksseitige Tasche, die übrigens auch Eiter entleerte, von den einstigen Scheidengewölben noch geblieben war. Hic locus ubi fornices vaginae fuere!

Fall 609 (CXL).

4) 70jährige Multipara. Menopause seit 13 Jahren, seit einigen Jahren schleimig-eitriger, ab und zu blutiger Ausfluss. Scheide verkürzt, oben kuppelartig, ohne tastbare Vaginalportion, verödet. Es fanden sich in der Tiefe der Kuppel nur zwei für feine Sonden eingängige Oeffnungen und dahinter eine die Fingerkuppe aufnehmende Delle. Dünnflüssiges Secret, Uterus leicht vergrössert, nicht atrophisch.

Fall 610 (CXLI).

5) 48Jährige. Seit 12 Jahren steril verheirathet, seit zwei Jahren Menopausis, niemals Blutungen, aber übelriechender, schleimig-wässeriger Ausfluss. Kam zu Hildebrandt wegen befürchteten Krebses. Sehr kurze faltenlose Scheide, Schleimhaut vom Eingange bis gegen das Scheidengewölbe hin dunkel kirschroth gefärbt, an einzelnen Stellen des Epithels beraubt, an anderen mit einer dünnen Schicht coagulirenden Blutes bedeckt. Im oberen Theile der Scheide graues eitriges Secret. Scheide oben kuppelartig geschlossen, von einer Vaginalportion nichts zu entdecken, auch keinerlei Oeffnung, welche einen Rest des

Orificium oder ein Rudiment der Vertiefung eines Scheidengewölbes vermuthen liess. „Wohl aber fühlte man im oberen Ende der Scheide querüber verlaufend eine rinnenartige leichte Vertiefung und von deren Mitte nach hinten ziehend eine etwas hervortretende derbe Leiste. Erstere zeigte sich bei der Spannung der Vaginalwand im Speculum als die Naht der Verwachsung zwischen vorderer und hinterer Scheidenwand, letztere wies durch ihre Derbheit und Unnachgiebigkeit auf eine vorangegangene Entzündung des Gewebes mit nachfolgender Schrumpfung hin."

Die Vaginalportion war also durch Verwachsung mit den Scheidenwänden resp. auch die Scheidenwände untereinander ganz eingekapselt worden nach einem chronischen Ulcerationsprocess mit eitrigem Ausfluss. Es handelt sich nach Hildebrandt hier nicht um einen diphtheritischen Process, sondern um eine oberflächliche Schleimhautentzündung ohne alle exsudative Einlagerungen und Auflagerungen, allgemein ausgebreitet über den ganzen oberen Theil der Vagina, aber fast nur im Bereiche der Vaginalportion, selten auf die unteren Partien derselben sich erstreckend. Klebriges, oft blutig-seröses Secret, ähnlich dem einer acuten Gonorrhoe. Der Ausgang bei fehlender Behandlung stets völliger Verschluss des Vaginalrohres am oberen Ende. Eine Ursache konnte Hildebrandt nicht finden, glaubt jedoch, es sei eine Krankheit der Greisinnen, weil drei von seinen fünf Kranken über das Klimakterium hinaus waren, zwei demselben nahe standen. Stets waren Uteruserkrankungen, Blennorrhoen, erosive Erscheinungen bei Katarrh, Blutungen vorausgegangen. Schmerzen wohl durch Hydrometra senilis mit partiellem oder absolutem Verschluss zu erklären. Unterschied von der senilen Atrophie der Vaginalportion, da doch hier die ganze Scheide gleichmässig verengt, also nicht nur verkürzt ist; Vaginalportion fehlt, aber Uterus tief herabgezogen, klein atrophisch, welk und frei beweglich ist.

Ich würde für die von Hildebrandt zuerst beschriebene Erkrankung den Namen: Kolpitis climacterica ulcerosa obliterans vorschlagen.

Fall 611 (CXLII). Hildebrandt sah eine Atresia vaginae acquisita mit Haematokolpometra bei einem 18jährigen Mädchen, wo nach Durchschneidung der Atresie ein zweiter Verschluss mit zwei feinen Oeffnungen gefunden wurde. Nach langwieriger Behandlung mit wiederholten Incisionen, Laminaria und Pressschwamm geheilt entlassen.

Fall 612 (CXLIII). Hildebrandt (siehe Krause: „Ueber die Atresien der Scheide". Inaug.-Diss. Marburg 1872):

30jährige, zehn Jahre verheirathete Frau, verlor ihre Regel im 17. Lebensjahre infolge von erworbener Scheidenatresie. Bei unsachgemässen Operationsversuchen wurde in der Tiefe der Scheide eine Blasenscheidenfistel, ohne es zu wollen, etablirt. Neben der Oeffnung derselben eine zweite, welche die Sonde tief eindringen lässt. Hildebrandt erweiterte diesen Kanal mit Messer und Laminaria. Die Ope-

ration war jedoch vergeblich, schliesslich musste Hildebrandt wegen der Harnfistel die Kolpokleisis ausführen.

Fall 613 (CXLIV). Hirsch („Ein Fall von Atresia vaginae." Inaug.-Diss. Würzburg 1887):

23 Jährige, ein Jahr verheirathet, Regel seit sieben Jahren. 1886 ein dreimonatlicher Abort. Dr. Oppenheim fand nachher einen membranösen Scheidenverschluss mit zwei seitlichen Oeffnungen, welche bei Blutaustritt sich verriethen. Schönborn untersuchte sub narcosi, die in eine Oeffnung eingeführte Sonde kam zur anderen wieder heraus. Nach Spaltung der Membran fand sich oberhalb eine zweite, ebenfalls mit zwei Oeffnungen versehene Membran, wo abermals die in eine Oeffnung eingeführte Sonde zur anderen wieder heraustrat. Oberhalb der zweiten jetzt durchschnittenen Membran fand sich eine trichterförmige Höhle. Nach Schönborn lag hier eine angeborene unvollständige Atresie vor. Oberhalb der trichterförmigen obersten Strictur mit einfacher Oeffnung fand sich die Scheide normal weit. Beim Einschneiden in die Wände dieses Trichters wurde das perivaginale Gewebe verletzt.

Fall 614 (CXLV). Hoffmann (siehe Kisch) hat eine rudimentär kurze und enge Scheide beobachtet.

Fall 615 (CXLVI). Hohl sah eine Scheidenatresie nach einer katarrhalischen Entzündung entstehen (Neue Zeitschr. f. Geb., Bd. XX, S. 422) [siehe die Geburtsfälle bei Verwachsungen der Scheide im Vorhergehenden].

Fall 616 (CXLVII). Hoillemin sah mehrmals Scheidenatresien [welcher Art?] (Journ. de méd. de Chir. et Pharmacie de Roux, 1770, p. 23).

Fall 617 (CXLVIII). von Holst soll nach von Winckel eine durch Trauma bedingte Scheidenatresie beobachtet haben.

Fall 618 (CXLIX). Huguier hat nach Le Fort einmal operirt bei Verwachsung der Scheide in ihrer ganzen Länge bei einem 17jährigen Mädchen, und zwar am 16. Februar 1848 Operation, weil das Mädchen heirathen wollte.

Molimina menstrualia waren niemals dagewesen. Huguier gelangte bis an den Mutterhals, den er gleichfalls verwachsen fand, eröffnete denselben aber nicht wegen fehlender Molimina. Das Mädchen heirathete, die Scheide verengte sich aufs neue, nach einiger Zeit Haematometra. Debout bringt die Nachricht, man habe später mit gutem Erfolge die Punction gemacht, jedoch soll sich die Oeffnung wieder geschlossen haben. Peritonitis. Tod.

Fall 619 (CL). Huguier (siehe Debierre: Les vices de conformation des organes génitaux et urinaires de la femme. Paris 1872. p. 221) hat in einem Fall von Scheidenmangel den Coitus ermöglicht durch künstliche Dilatation der Harnröhre.

„Une malformée d'Huguier était eperdument amoureuse de son mari et elle se désespérait à l'idée, qu'il pût offrir à d'autres les caresses qu'elle ne pouvait recevoir, par la faute seule de l'aveugle et implacable nature; à tel point que Huguier, ayant reconnu l'impossibilité de creuser un vagin, à cause des grands dangers qu'il aurait fait courir à cette femme, avait pris l'héroïque parti de dilater le canal l'urèthre, de façon à le faire servir à l'acte de la copulation!"

Fall 620—623 (CLI—CLIV). Hulke (Lancet 1882, 23. Juni, p. 1088, siehe Centralbl. f. Gyn. 1883, S. 615: „Vier Fälle von angeborenem Defect der weiblichen Geschlechtsorgane").

Der erste Fall betraf eine Atresie der Vagina, Menstruation per urethram. Operation, Heilung mit nachfolgender Geburt.

Im zweiten Falle: Atresie der Vagina, Inguinalhernie beiderseits, in der die Ovarien lagen. Keine Symptome von Haematometra. Wegen Schmerzen in den Hernien links Reposition und Bandage, rechts Exstirpation, wobei Ovarium und Tube entfernt wurden, Uterus bicornis.

Im dritten Falle Inguino-Cruralcyste, in der das mit der Menstruation an- und abschwellende Ovarium lag. Punction, Jodinjection, Heilung.

Im vierten Falle war die atrestische Vagina 1 Zoll lang. Uterus und ein Ovarium rudimentär. (Leider fehlen im Referat Angaben über die Art der Scheidenatresie.)

Fall 624 (CLV). Hunt (Lancet, 6 März 1862, cit. nach Churchill l. c.).

30 Jährige consultirte ihn wegen Mastdarmstenose. Damm zieht sich bis an die stark erweiterte Urethralöffnung, keine Scheidenöffnung da. Weder Uterus noch Ovarien per rectum zu entdecken, Geschlechtstrieb vorhanden, Vulva bis auf die fehlende Scheidenöffnung normal. Niemals Regel. Trotz fehlenden Uterus, Ovarien und Scheide physisch und moralisch vollendete weibliche Entwickelung. (Siehe auch: Fodéré: Médecine légale, t. I, p. 335.) Da Molimina fehlten, enthielt sich Hunt jeden Eingriffes.

Fall 625 (CLVI). Hurd (New Orleans med. and surg. Journ., Mai 1850) sah einen traumatisch erworbenen Verschluss der Scheide und Vulva. Heilung nach Operation.

Fall 626 (CLVII). Hyrtl (Topograph. Anatomie, Bd. II, S. 187) sah eine Verwachsung der Scheide nach Eingiessung einer ätzenden Flüssigkeit.

Fall 627 (CLVIII). Jacquemard („Un cas d'absence du vagin" — Loire médicale, 15 Septembre 1890), dessen Arbeit eine gute Bibliographie der einschlägigen Literatur enthalten soll, beschrieb ausführlich folgende Beobachtung:

21jährige Prostituirte trat 1889 in die Abtheilung des Dr. Cénas wegen Lues ein. Anomalie der Vulva, angeblich nicht bemerkt von ihren Liebhabern. Im 20. Jahre erster Beischlaf. Regel vom 16. Jahre

an, angeblich regelmässig, schmerzlos, von nur eintägiger Dauer, sehr spärlich. Trotz viermonatlicher Anwesenheit im Hospital gelang es den Aerzten nie, diese Blutentleerung zu constatiren. Mannhaftes Aussehen bei geringer Intelligenz, Hang zu Männern, doch einmal bei Ausübung des Sapphismus abgefasst. Aeussere Geschlechtstheile normal, Damm ebenso. Statt der Scheide ein Blindsack von einigen Carunculae umsäumt, 3 cm tief, radiäre Falten der Schleimhaut nach der Kuppel des Trichters zu verlaufend. Der Scheidenverschluss ist so elastisch, dass man ihn mit dem Finger auf 9 cm Tiefe einstülpen kann; hierdurch Coitus ermöglicht, wenn nicht eher durch häufigen Coitus diese Einstülpung ermöglicht. („Cul-de-sac vulvaire souple et extensible.") Zwei Tumoren eng zusammenhängend im Becken, mit der Kuppel des Trichters durch einen dicken fibrösen Strang verbunden; im Trichter auch nicht die geringste Oeffnung. Blanc hielt die Tumoren für den Uterus und das linke Ovarium in hypertrophischem Zustande. (?) (Siehe Debierre, l. c. p. 209—215.)

Fall 628 (CLIX). Jaeger („Ueber die erworbene Vaginalatresie." Inaug.-Diss. Greifswald 1881) beschreibt die Obliteration des Scheidengrundes bei einer 79jährigen Wittwe: $2^1/_2$ cm lange Scheidenverwachsung ohne Spur einer Oeffnung und ein feiner blind endigender Kanal an der Spitze des Trichters entdeckt. Narbenstränge sichtbar im Scheidengrunde.

Fall 629 (CLX). Jaeger (ibidem) theilt einen Fall von $1^1/_2$ Zoll langer Scheidenstenose nach einem unsittlichen Attentat mit Einpressung von Dornen in die Scheide mit.

Fall 630 (CLXI). Janvrin erlebte nach von Winckel eine Scheidenstenose nach Ausführung einer Emmet'schen Hysterotrachelorrhaphie.

Fall 631 (CLXII). Jarjavay sah einen membranösen Scheidenverschluss mit mehreren Oeffnungen in dem Diaphragma vaginae, das 5 cm oberhalb des Einganges lag. Jarjavay zog einen Draht durch beide Oeffnungen und durchschnitt dann die Brücke zwischen beiden durch Abschnüren mit einem Drahte. Es handelte sich um eine Prostituirte, was vielleicht ätiologisch von Belang sein dürfte. (Progrès médical 1859, t. IV, p. 561.)

Fall 632 (CLXIII). Johannovsky („Einige Bildungsfehler der weiblichen Genitalien." Archiv f. Gyn. 1877, Bd. XI, p. 371):

33jährige ledige Nähterin, zeitweilige Schmerzen im Becken, Scheide in der Höhe von 1 cm verschlossen. Per rectum beide Ovarien getastet. Rudimentärer Uterus, unterhalb desselben Zwischenwand zwischen Mastdarm und Blase in ihrer ganzen Länge dünn und häutig. (Aus Breisky's Klinik.)

Fall 633 (CLXIV). Johannovsky (ibidem S. 373): „Uterus bicornis subseptus mit acquirirter Stenose der Scheide."

32jährige Frau, vom 13. Jahre an schmerzlos menstruirt. Vor vier Jahren Variola, gleichzeitig blutig schleimiger Ausfluss. Nach Ablauf der Variola Coitus behindert durch Verengerung der Scheide, achtmonatliche Unterdrückung der Regeln, mit zeitweiligen Schmerzen im Becken, worauf infolge einer forcirten Körperbewegung eine ziemliche Menge flüssigen Blutes auf einmal aus der Scheide abgegangen sein soll. Dieses Ereigniss wiederholte sich mehrmals, später normaler Menstruationstypus. Scheide in der Höhe von 3 cm verschlossen, rechts hinten eine feine Oeffnung, durch welche die Sonde 6 cm weit eindringt, Uterusverhältnisse nicht festzustellen. Anus und Mastdarm schlaff und ausgedehnt, wahrscheinlich Coitus per rectum die Ursache, trotz Leugnen von Seiten der Kranken. Im Douglas'schen Raume feste Infiltrationsstränge. Johannovsky vermuthet, dass während der Variola eine Beckenphlegmone diphtheritische Scheidenentzündung begleitete, woraus sich die Scheidenverwachsung und die entzündlichen Stränge erklären. Nach hinreichender Dilatation der kleinen Oeffnung des Scheidenblindsackes mit Laminaria wurde nunmehr durch die Untersuchung mit einem Finger constatirt, dass dieselbe die scharfrandige Eingangsöffnung in einem mit contractilen platten Wandungen ausgekleideten, $2^1/_2$ cm langen Kanal bildete, dessen oberes Ende sich durch einen von linksher leicht vorspringenden platten Halbringwulst markirte. Der weiter nach oben vordringende Finger gelangte an einen plattrandigen fleischigen Sporn, durch welchen zwei Hohlräume geschieden wurden, die mit dem Kanale unmittelbar communicirten. Es handelte sich um einen Uterus bicornis subseptus. Wieviel von dem Kanale der stenosirten Scheide, wieviel dem Uterushalse angehörte, war nicht zu bestimmen, wahrscheinlich entsprach der untere Rand des Spornes der Höhe des Isthmus, wahrscheinlich Collum einfach, obgleich dies nicht zweifellos zu eruiren war angesichts einer wahrscheinlichen Zerstörung der Portio vaginalis während der Variola.

Fall 634 (CLXV). Keller („Ueber einen Fall von Atresia vaginae congenita." Inaug.-Diss. Kiel 1874):

$14^1/_2$jähriges Mädchen von v. Esmarch operirt wegen Atresia vaginae superior mit Haematometra, $1^1/_2$ cm dickes Septum. Punction der Atresie, nach fünf Tagen Erweiterung der Oeffnung, S-förmig gebogener Katheter, Spülungen; Gase, Eiter entleeren sich. Nach drei Tagen Tod an Peritonitis.

Fall 635 (CLXVI). Kennedy (Dublin Journ., Vol. XVI, p. 93).

Scheide drei Monate lang verschlossen bis auf ein gänsefederkielweites Lumen. Kennedy durchschnitt die Verwachsungen, punctirte den Uterus, fand aber keinerlei Blutansammlung. Wegen Tendenz des Kanales zur Wiederverengerung einige Zeit lang Bougies. (Siehe „Observation II" bei Churchill l. c.)

Fall 636 (CLXVII).

Scheide erscheint vollständig verschlossen, allmonatlich Molimina, Tumor per rectum getastet, endlich schwoll die rechte grosse Schamlefze an und wurde fluctuirend. Punction, das verhaltene Menstrual-

blut entleerte sich. Die Scheide wurde bis zum Mutterhalse eingeschnitten und der neugeschaffene Kanal durch Charpiewecken und Wachsbougie offen erhalten. (Siehe „Observation III“ bei Churchill, l. c. S. 116.)

Fall 637 (CLXVIII) und 638 (CLXIX). Kennedy (l. c.) erwähnt noch zwei Fälle, wo bei äusserer normaler Scheidenöffnung die Scheide eine Strictur höher oben aufwies.

Fall 639 (CLXX). Készmárszky (Klin. Mitth. aus der I. geburtsh. Klinik in Budapest) sah eine angeborene, knapp einen Katheter durchlassende Strictur in mittlerer Höhe der Scheide.

Fall 640 (CLXXI). Kisch („Die Sterilität des Weibes.“ Wien 1886. S. 78 u. ff.) stellt eine ganze Reihe von Beobachtungen zusammen, interessant bezüglich des Beischlafes, der Schwängerung und Geburt besonders bei rudimentärer Entwickelung der äusseren Geschlechtstheile, so z. B. Empfängniss bei membranöser Scheidenatresie durch Cohabitation per rectum (S. 78): „Es sind Fälle bekannt, wo durch eine per anum hergestellte Communication von Seiten des stürmischen Liebhabers Conception und die Entbindung durch den After erfolgte.“

Rossi erzählt nach Kisch so einen Fall:

„Durch einen an der Stelle und in der Richtung der Scheide gemachten Querschnitt war eine künstliche Scheide gebildet worden. Die Einbringung des membrum virile geschah durch den After, indem der Mastdarm mit der künstlichen Scheide communicirte. Letztere wurde offen gehalten und durch sie erfolgte auch die Geburt.“

Als Curiosum führt Kisch die Beobachtung von Louis an („Deficiente vagina, possunt ne per rectum concipere mulieres?“):

„Adolescentula, in qua nullum vulvae et vaginae vestigium, per anum purgationes menstruas pariebatur; eam vir quidam admavit et qua data via se commisit, non tangenda transiliens vada, quod abbi (?) refanda fuisset foetides in hoc casu fiat secundum naturae intentum. Gravida enim facta foetum tempore opportuno enixa est, lacerato ani sphinctere. In uxore six disposita, uti fas sit vel non, judicent theologi morales?“

Infolge der an den Aufsatz von Louis sich anschliessenden Erörterungen hat der Papst Benedikt IV. einen Erlass veröffentlicht, welcher den mit Imperforation der Scheide Behafteten den „coitus parte poste“ gestattet.

Fall 641 (CLXXII). Als interessantes Pendant zu diesem von Kisch angeführten Citat erwähne ich eine in diesem Jahrzehnt von Snegirjow in Moskau ausgeführte Bildung einer neuen Scheide.

Ein Ehepaar consultirte ihn wegen Unmöglichkeit des Beischlafes wegen fehlender Vagina.

Snegirjow legte durch einen seitlichen Perinealschnitt den Mastdarm bloss, präparirte ihn bis an den Sphincter tertius frei, zog letzteren herab und durchschnitt dann den Mastdarm unterhalb des Sphincter tertius, der künftig die neue Analöffnung beherrschen sollte. Das obere Ende des unteren Mastdarmendes vernähte er nun ganz und schob es nach vorn, zog dann das untere Ende des oberen Stückes bis an die Hautwunde herab und nähte es hier nach rückwärts von der früheren Analöffnung ein; die Frau hatte nun ein einige Centimeter langes, oben blind endigendes Rohr pro cohabitatione und dahinter ihren Mastdarm, der festen Inhalt halten soll, flüssigen und Winde in der ersten Zeit nicht hielt.

An diese Operation knüpfte sich zunächst ein Streit, ob der M. sphincter tertius ein anatomisch nachweisbares Gebilde sei oder nicht, ob die Frau an Incontinentia alvi leiden werde oder nicht, und endlich wurde von Solowjoff dem Operateur Snegirjow der Vorwurf gemacht, er leiste der Päderastie Vorschub, die schliesslich ohne diese Operation vielleicht ebenso vollzogen wurde u. s. w. Die Originalarbeit Snegirjow's konnte ich leider nicht bekommen und kann daher ebensowenig wie für den Fall von Rossi und Louis angeben, um welche Form von Scheidenatresie resp. Defectus es sich handelte.

S. 49 erwähnt Kisch noch andere Beobachtungen rudimentärer Scheidenbildung bei rudimentärem Uterus- und Amenorrhoe von Teuffer, Levi, Lissner, Ziehl, Boyd, wo die Scheide als Blindsack endigte — ätiologische Angaben fehlen jedoch hier.

Kiwisch v. Rotterau („Klinische Vorträge", II. Abtheilung, S. 365. Prag 1852) unterscheidet angeborene und erworbene Scheidenatresien und zählt zu den ersteren den membranösen queren oder schräg verlaufenden Verschluss im unteren Theile der Scheide; eine solche Zweitheilung der Scheide ist für ihn noch der Ausdruck unvollendeter Entwickelung, der in den verschiedensten Stadien zur Beobachtung gelangt. Entweder fehlt der obere oder nur der untere Abschnitt, oder sie sind beide da, bleiben aber von einander getrennt, d. h. ohne Communication. Das Septum ist bald dünn, bald dick. Es liegt dieses Septum meist im mittleren Theile der Scheide oder aber zwischen mittlerem und oberstem Drittel. Endlich kommen nach ihm Fälle vor, wo die beiden Endstücke nicht aufeinandertreffen, sondern eine Strecke weit nebeneinander verlaufen, ohne dass die Höhlen mit einander communiciren, so bei schräg verlaufendem Septum mebranaceum vaginae. Als unterste Stufe gehemmter Entwickelung betrachtet Kiwisch die kindlich gebliebene, zu kurze

und zu enge Scheide, besonders auffallend sei die Kürze des Breitendurchmessers; der Scheidengrund ist flach, die Wände glatt, Hymen gleichsam zu hoch gelegen. Nach Kiwisch sollen die erworbenen Stenosen noch seltener sein als die angeborenen, was entschieden unrichtig ist, und zwar sollen die erworbenen Stenosen meist den mittleren Theil der Scheide betreffen, entstanden durch einfache Aneinanderlöthung der mehr oder weniger nach Entzündungen ulcerirten Vaginalwände." Aus einer vollkommenen Atresie bei Haematokolpos kann durch Platzen eine unvollkommene, eine Stenose werden, ebenso durch Operation; in anderen Fällen existirte eine sehr feine Communication schon vorher, oder es sind Spuren einer früher vollkommenen Atresie als ringförmige, mondsichelförmige Falten nachgeblieben. Der obere Scheidenabschnitt kann stark erweitert sein durch die frühere Flüssigkeitsretention, auch kann sich das Menstrualblut stauen in taschenförmigen Gruben, durch sichelförmige Falten gebildet, wo beim Einführen des Speculum plötzlich die Tasche durch Druck und Verflachung der Tasche zuweilen entleert wird.

Fall 642 (CLXXIII). Kleinwächter (Schmidt's Jahrb., Jahrg. 1878, Bd. 171, S. 174: „Pemphigus vaginae"):

30Jährige mit Pemphigus an den Beinen, regelmässig menstruirt vom 17. bis 25. Jahre, im oberen Drittel der Scheide nach rechts hin ein $1^1/_2$—2 cm langer Blindsack, dessen linke Wand nur durch eine Verklebung der Scheidenwände nach Epithelverlust gebildet wird, die sich leicht mit dem Finger lösen lässt. Excoriationen und Pemphigusblasen an der Portio vaginalis. Heilung.

Nach Kleinwächter hat Heyder (Arch. f. Gyn., Bd. XXXVI, S. 502) nur 5 membranöse Stenosen der Scheide durch Quersepta angeborenen Ursprunges in der Litteratur gefunden (Krimer, Murphy, Hemmer, Doléris, G. Brand), denen er einen Fall von v. Scanzoni, drei von Breisky, einen von Coleman, einen von Atthill, je einen von Gervis, Dohrn, Ruysch und Fristo hinzufügte. Dohrn zählte vier Fälle von retrohymenaler Atresie (Doberty, Dubois, Churchill, Osiander). Kleinwächter fand in der Litteratur kaum 20 Fälle von Septum transversum, nach ihm finden sich solche membranöse Stricturen viel häufiger im unteren als im oberen Scheidenabschnitte. Nach Dohrn beginnt die Verschmelzung der Müller'schen Gänge auf der Höhe zwischen unterem und mittlerem Theile des Genitalstranges, welche Stelle gerade dem späteren oberen Scheidenabschnitte entspricht. An dieser Stelle weist denn auch das Scheidenlumen die grösste Peripherie auf und darum seien gerade hier Verschlüsse am seltensten.

Höher oben aber auf den Scheidengrund zu sei die grösste Knickung in der Verlaufsrichtung der Scheide gegeben, wodurch gerade hier die Scheidenwände einander am meisten genähert seien, während die vordere Muttermundslippe in die 15. bis 16. Woche des Embryonallebens hervortritt. Ebenso sollen in der 17. bis 18. Woche auch im unteren Scheidenabschnitte die Wände einander mehr genähert sein, wodurch sich die relativ häufigen Verklebungen der Scheidenwände mit einander erklären.

Fall 643 (CLXXIV). Kleinwächter kennt im Ganzen nur zwei Fälle von querem Scheidenverschluss zwischen oberem und unterem Theil der Scheide, und zwar die beiden Fälle von Krimer und von Coleman. Persönlich hat Kleinwächter folgenden Fall beobachtet.

24jährige, sechs Jahre verheirathete Frau consultirte ihn wegen Sterilität. Die Scheide endigte in der Höhe von $^2/_3$ ihrer normalen Länge blind, aber nicht trichterförmig, sondern war verschlossen durch eine Quermembran mit feiner, dyscentrisch belegener Oeffnung. Eine Sonde drang dort 2 cm ein. Kleinwächter durchschnitt die 3 bis 4 mm dicke Membran, das Lumen der Scheide erwies sich daraufhin genügend für das Durchtreten der Glans penis. [An dieser Stelle sei noch Dohrn's Darlegung der Hymenalentwickelung erwähnt, welche behufs Verständniss seiner Widerlegung des sogenannten Hymen duplex, der nach ihm in Hymen + retrohymenaler Scheidenatresie besteht, wichtig ist. (Schriften der Gesellschaft zur Beförderung der gesammten Naturwissenschaften in Marburg, Cassel 1875.)] Dohrn stellte nach seinen fleissigen Untersuchungen an 25 Embryonen Folgendes fest: „Im Anfang der 19. Woche wird das Hymen erkennbar. An der hinteren Wand des Introitus vaginae bemerkt man etwas oberhalb der Stelle, wo die Scheide mit dem Sinus urogenitalis zusammenstösst, einen Vorsprung, in welchen sich ein derbes submucöses Gewebe hineinschiebt, aber bald darauf wächst von der vorderen Wand ein Weniges weiter oben ein anderer Vorsprung heraus, der etwas kürzer und schmäler ist. Diese beiden Vorsprünge treten dann in Zusammenhang, indem sich rechts und links an der Vaginalwand eine halbmondförmige verbindende Gewebsfalte erhebt. Die resultirende Oeffnung bildet demnach einen sagittal verlaufenden Schlitz, welcher der vorderen Vaginalwand näher liegt als der hinteren."

Kleinwächter („Die angeborenen partiellen Verengerungen der Vagina." Prager med. Wochenschr. 1890, Nr. 48) unterscheidet als zwei Varianten theilweise Verengerungen der Scheide und die Septa transversa, deren er in der Litteratur kaum 20 gefunden hat. Jene Septa (fälschlich Hymen duplex genannt) befinden sich am häufigsten dicht über dem Scheideneingange oder dicht unterhalb

der Portio vaginalis, am seltensten zwischen oberstem und mittlerem Scheidentheil.

Fall 644 (CLXXV). Kleinwächter sah bei einer 20jährigen Prostituirten eine solche mehrere Millimeter lange Stenose, oberhalb derselben wies die Sonde normal weite Scheide auf; da keine Beschwerde, keine Therapie angewandt. Da in solchen Fällen Incisionen und Dilatation nur zeitweilig Abhülfe schaffen, so empfiehlt Kleinwächter für solche Fälle die Behandlung mit dem constanten Strom von 120—200 Milliampères; der durch die Sonde repräsentirte negative Pol soll eine Narbe hinterlassen, die sich in Zukunft nicht wieder retrahirt. Prophylaktische Einschnitte sub graviditate hält Kleinwächter für vergeblich und räth, diese Discisionen sub partu bei abwartendem Verhalten vorzunehmen.

Fall 645 (CLXXVI). Kluyskens (Annales et Bulletins de la Soc. de méd. de Gand, Juillet 1845) schnitt eine Scheidenverwachsung durch, die Dame heirathete, blieb aber kinderlos.

Fall 646 (CLXXVII). Krause („Ueber die Atresien der Scheide." Inaug.-Diss. Marburg 1872): Retrohymenale Scheidenatresie, im 14. Jahre Haematokolpometra, von einem Chirurgus durch Einstich entleert; im 17. Jahre Atresie, $^3/_4$ Zoll oberhalb des Scheideneinganges, Durchschneidung und Dilatation.

Fall 647 (CLXXVIII). Krimer (Hufeland's Journal, September 1834) sah bei einem 20jährigen Mädchen bei fehlendem Hymen 2 Zoll oberhalb des Scheideneinganges ein Septum transversum mit feiner Oeffnung.

Fall 648 (CLXXIX). Krocker (Casper's Wochenschr. 1845, S. 688): Tod 60 Stunden nach Operation einer Scheidenverwachsung infolge von Peritonitis durch Tubenruptur „bei innerer Atresie der Scheide". Incision mit nachfolgender Probepunction des Tumors, Pressschwammdilatation.

Fall 649 (CLXXX). Kyri soll nach Debierre (l. c. p. 226) eine hochgradige Scheidenstrictur beschrieben, trotz derselben soll Schwangerschaft erfolgt sein.

(Aehnliche Fälle sollen nach Debierre auch Méry und F. Barnes beschrieben haben; Details fehlen a. a. O.)

Langenbeck soll nach Debierre (l. c. p. 218) bei fehlendem Uterus, vorhandenen Ovarien und Molimina bei defecter Scheidenbildung gleich Tauffer, Peaslee, Savage und Kleinwächter die Castration ausgeführt haben.

Fall 650 (CLXXXI) und 651 (CLXXXII). R. de Latour soll nach v. Winckel in zwei Fällen eine Scheidenstrictur durch allmähliche Dilatation mit Gentianawurzel binnen acht Tagen beseitigt haben (Presse méd., t. XXIII, p. 40, Septembre 1871, siehe Schmidt's Jahrb., Bd. CLV, S. 170), indem er mit 2 mm dicken Bougies begann. (v. Winckel: Deutsche Klinik 1869, Nr. 29.)

Fall 652 (CLXXXIII). Ledetsch („Theilweise Verwachsung der Scheide, hierdurch bedingte Dislocation und Strictur der Urethra." Wiener med. Presse 1873, Bd. XIV, S. 34):

51 Jährige, seit dem 15. Jahre menstruirt, seit 16 Jahren verheirathet, einmal Abortus, seither Regel wiedergekommen, aber schmerzhafte Harnverhaltung durch Verwachsung der Scheidenwände oberhalb des Einganges, wodurch die Harnröhre abgeknickt wurde.

Fall 653 (CLXXXIV). Le Fort (Annales de Gyn., t. VI, Septembre 1876) behauptet, eine neue Scheide durch Elektrolyse geschaffen und erhalten zu haben, indem er in die in der Höhe von 3—4 cm blind endigende Scheide einen Kupferdraht einführte, durch den er den Strom wirken liess. Die Regel erschien und floss frei ab, allmählich wurde der neue Kanal so weit, dass die Vaginalportion darin sichtbar wurde (citirt nach Breisky; siehe auch Le Fort: „Création d'un vagin artificiel par l'électrolyse". Acad. de méd., Août 1878). Le Fort machte aus einer „opération de complaisance" eine „opération de nécessité", wie er sagt.

Fall 654 (CLXXXV). Legros scheint eine retrohymenale Scheidenatresie beobachtet zu haben, die er allerdings irrthümlich für ein Dédoublement des Hymen durch Zug des schwangeren Uterus hielt (s. Ledru, Thèse de l'hymen. Paris 1885. p. 19).

Fall 655 (CLXXXVI). Lehmann („Atresia vaginae, Haematometra complicirt mit Haematocele retrouterina." Bericht in Canstatt's Jahresbericht 1863, S. 600) punctirte eine Scheidenatresie, gerieth jedoch dabei in die Douglas'sche Tasche und in eine Haematosalpinx, der Uterus entleerte sich dann von selbst. Tod an Peritonitis und Pyämie.

Fall 656 (CLXXXVII). Lente (Amer. Journ. of Obst. X, 1, p. 85, siehe Schmidt's Jahrb., Jahrg. 1877, Bd. 176, S. 147) operirte mit wiederholtem Débridement einen Scheidenverschluss dicht hinter dem Scheideneingange, wo absolut keine Oeffnung zu finden gewesen war; erst das Auftreten milchigen Schleimes im Speculum verrieth eine feine Oeffnung, in welche die Sonde $1^3/_4$ Zoll tief eindrang. Es gelang Lehmann, die Vaginalportion freizu-

legen, er legte dann einen gläsernen Scheidenobturator als Pessar ein, mit dem die Frau entlassen wurde; später erneute Regeln. Es war eine 28jährige, vom Pubertätsalter an mit Dysmenorrhoe behaftete Dame.

Fall 657 (CLXXXVIII). Lessdorf (Schmidt's Jahrb., 51. Jahrg. [1873], Bd. 159, S. 71): Complete Scheidenatresie eines 25jährigen Mädchens, Haematokolpometra; grosse und kleine Schamlippen und Hymen fehlten ganz. Scheide prall gefüllt, kindskopfgross hervorgetrieben. Einschnitt, Heilung. (Sollte hier nicht eine Obliteratio vulvae bis auf eine kleine Oeffnung, durch die der Harn abfloss, vorgelegen haben?)

Fall 658 (CLXXXIX). Leven (Bulletins de la Soc. anat., vol. XXXIII, année 1858, 2e série, t. III, p. 448) demonstrirte die Geschlechtsorgane einer Frau, die unter dem Puerperalfieber ähnlichen Erscheinungen nach Durchschneidung einer während eines Typhus entstandenen Scheidenatresie gestorben war. Die Operation war infolge von Haematokolpos nothwendig geworden. Tarnier protestirt gegen den Ausdruck: „unter dem Puerperalfieber ähnlichen Erscheinungen", worauf Leven erklärt, diese Frau sei kurz vor ihrer Erkrankung an Typhus entbunden worden.

Fall 659 (CXC). Lisfranck beobachtete eine Scheidenverwachsung syphilitischen Ursprunges (Bulletins des sc. méd., t. XIII, p. 185).

Fall 660 (CXCI). Locatelli (Gaz. med. di Milano 1877, April): Tod einer 26Jährigen 48 Stunden nach Durchschneidung einer Atresia vaginae membranacea in halber Höhe der Scheide bei 6jähriger Regelretention. Scheidenseptum 2 mm dick. Tod durch Peritonitis bei Tubenruptur.

Fall 661 (CXCII) und 662 (CXCIII). Lomer sah Narbenstenose der Scheide bei einer Nullipara nach schwerem Scharlach mit eitrigem, fressendem Ausflusse. Zugleich macht Lomer die Angabe, dass er augenblicklich die Stenose der Scheide bei einer Schwangeren mit Bozeman's Kugeln behandle.

Fall 663 (CXCIV). Bois de Loury (Gaz. des hôpitaux 1855, p. 142) sah eine dünne membranöse Scheidewand, die leicht zu beseitigen war (cit. nach Le Fort: „Des vices de conformation de l'utérus et du vagin et des moyens d'y remédier." Thèse. Paris 1863), welcher dort angiebt, schwieriger und mühsamer seien die in gleichen Fällen von Maisonneuve, Pichaud, Wuillaume und Rossi ausgeführten Operationen gewesen, wo es sich um dicke

Scheidensepta handelte; Rossignol und Meigs sollen die Scheide blind endigend angetroffen haben.

Fall 664 (CXCV). Lugeol (Bullet. et Mémoires de la Soc. obst. et gyn. de Paris. Paris 1894. p. 370) sah einen angeborenen queren Scheidenverschluss als Ursache von Dyspareunie und Sterilität.

Fall 665 CXCVI). Macfarlane (Lancet 1830, Vol. XXI, p. 625) versuchte bei einer 36Jährigen, obwohl keine Dysmenorrhoe vorlag, eine dicke und anscheinend muskulöse Membran zu durchschneiden, aber es gelang ihm nicht, das Collum uteri zu finden, und die Kranke starb an Peritonitis. Bei der Section stellte sich ein Fehlen des Uterus heraus.

Fall 666 (CXCVII). Madden („Observations on cicatrical occlusion of the vagina.“ Tr. Acad. Med. of Ireland, Vol. I, p. 37—40. Dublin 1883).

Fall 667 (CXCVIII). Maisonneuve (Gaz. des hôpit. 1862, p. 86 und 98) punctirte bei einer 18Jährigen 1 Jahr nach Beginn der Molimina menstrualia die verwachsene Scheide. Tod nach 6 Wochen. Keine Section. (Cit. nach Fuld l. c.)

Fall 668 CXCIX). Malgaigne soll nach Guéniot eine Scheidenstenose operativ beseitigt haben.

Fall 669 (CC). Marconnet (Virchow's Archiv, Bd. XXXIV, 1. u. 2. Heft) beschrieb zuerst eine Perivaginitis phlegmonosa dissecans, wo zuweilen die gesammte Scheidenschleimhaut ausgestossen wird, als eine der Ursachen erworbener Scheidenverwachsungen. (Fälle?)

Fall 670 (CCI). A. Martin (Pathol. u. Therapie der Frauenkr., 1885, S. 54) schnitt eine ringförmige Scheidenstenose aus und vernähte den Saum der Schleimhaut der ektatischen Partie der Scheide oberhalb der Stenose mit dem oberen Saume der Schleimhaut unterhalb der Stenose, soll aber trotzdem Recidiv in einem Falle beobachtet haben (siehe Hagen: „Beitrag zur Casuistik der angeborenen Verschlüsse der Scheide und des Hymen“. Inaug.-Diss. Erlangen 1886).

Fall 671 (CCII) und 672 (CCIII). Ed. Martin soll zwei Fälle von Vaginalstenose beschrieben haben: Beiträge zur Geburtsh. u. Gyn. 1871, Berlin 1872 (?).

Fall 673 (CCIV). Mattheysen (Schmidt's Jahrb. 1836, Nr. 4) sah bei einer 18Jährigen, die seit einem Jahre an Molimina litt, eine vollständige Verschliessung der Scheide, die nach einer äusseren Verletzung durch Contusion im vierten Lebensjahre entstanden war.

Punction mit Troicart. Tubenruptur, Peritonitis, Tod am vierten Tage. (Cit. nach Fuld l. c.)

Fall 674 (CCV). Matzen sah eine Scheidenstenose im Gefolge von Fluor albus entstehen (siehe Meissner's Forschungen, Bd. II, S. 18).

Fall 675 (CCVI). L. Mayer beschrieb nach Kisch eine nach Typhus entstandene völlige Verwachsung der Scheide. Nach mehrjähriger Behandlung wurde endlich eine kleine Oeffnung in dem Verschlusse dauernd erhalten, worauf Schwangerschaft folgte (siehe auch L. Mayer: Monatsschr. f. Geb. u. Frauenkr. 1865, Bd. XXVI: nach Geschwüren entstehende Atresie).

Meissner (Die Frauenzimmerkrankheiten, I. Bd., 1842, S. 347) theilt nicht die Ansicht Colombat's, dass Stenosen der gesammten Scheide angeboren vorkommen, sondern hält dieselben jedesmal für erworben, er will überhaupt keine angeborene Scheidenstenose anerkennen, mit Ausnahme der irrthümlich als Hymen duplex beschriebenen Form, die auf einen retrohymenalen Verschluss der Scheide beruhe, wie dies z. B. Mende und Ruysch (Observ. Chir., Bd. XXII und XXIII) beschrieben haben.

Meyer: „Zur Casuistik der narbigen Verwachsungen der Vagina." Petersburger med. Wochenschr. 1881, Bd. VI, S. 428 (Fälle?).

Fall 676 (CCVII). A. Meyer sah an der Leiche einer mit Fehlen des Uterus und der Scheide behafteten Frau eine starke Dilatation der Harnröhre durch langjährigen Coitus per urethram (siehe Schwager: „De atresia vaginae". Inaug.-Diss. Vratislaviae 1859).

E. v. Meyer: „Zur operativen Behandlung der infolge von Gynatresie auftretenden Haematosalpinx mit besonderer Berücksichtigung der Salpingotomie." Beiträge zur klin. Chirurgie, Bd. XI, 1894, p. 256 (Fälle?).

Michin (Journ. f. Geb. u. Frauenkr. [russisch], Februar 1894, S. 84) hat einen Aufsatz über Koeliotomie bei Gynatresie veröffentlicht, der eine Parallele zieht zwischen der Behandlung der Haematometrosalpinx durch Bauchschnitt und der Entleerung per vaginam.

Fall 677 (CCVIII). Moczyński („De atresia pudendi." Inaug.-Diss. Berlin 1850) giebt an, es sei in dem von Corvisart, Boyer und Leroux herausgegebenen Journal ein Fall von angeborener membranöser Scheidenverwachsung bei einem vierjährigen Mädchen beschrieben, behandelt mit Troicarteinstich, Ausschneidung des Lappens, Genesung.

Fall 678 (CCIX). Moore (Lancet 1839/40, Vol. I): Tod einer 18Jährigen am dritten Tage nach Tubenruptur bei Scheidenatresie

mit vierjähriger Menstruationsverhaltung. 2 Zoll lange Verwachsung (Aetiologie nicht angegeben). Die Ruptur erfolgte während das Mädchen mit Plätten beschäftigt war.

Fall 679 (CCX). Morgargni beschrieb 1752 eine Frau mit drei Querfinger breiter Scheidenatresie an der Grenze zwischen mittlerem und unterem Drittel der Scheide, niemals Regel, niemals Molimina. Morgargni fand die Verwachsung „solidi cylindri instar" und rieth (siehe im Vorhergehenden) von jeder Operation als einer zu gefährlichen ab.

P. Müller: „Ueber uterovaginale Atresien und Stenosen" (Beiträge zur Geb. u. Gyn., herausg. von v. Scanzoni, V. Bd., 1869, S. 67).

Fall 680 (CCXI). Munk (London med. Gaz. 1847, Vol. I, Nr. 27, p. 867): Knorpelharte Scheidenatresie bei einer 18Jährigen, nach 18monatlicher Menstruationsverhaltung. Haematometrosalpinx. Tubenruptur. Narbige Scheidenverwachsung. (Cit. nach Fuld l. c.)

Fall 681 (CCXII). Murphy (Monthly Archiv of the med. sciences, January 1836) musste wegen Dyspareunie und Dysmenorrhoe einen membranösen Scheidenverschluss mit nur feiner Oeffnung durchschneiden, der oberhalb des Hymen sich befand.

Fall 682 (CCXIII). Naboth („Dissertatio de sterilitate mulierum", § 7) fand bei einem Mädchen eine Scheidenverwachsung $^1/_2$ Zoll oberhalb des Einganges und musste 2 Zoll tief einschneiden, um das zurückgehaltene Blut zu entleeren.

Fall 683 (CCXIV). Nélaton (siehe Labadie-Delalande: „Occlusion du conduit vulvo-utérin". Thèse. Paris 1856) hat eine Dame operirt, welche einen dreifachen membranösen Scheidenverschluss hatte. Die feine Oeffnung in jedem der drei Septa konnte nur während der Menstruation entdeckt werden.

Fall 684 (CCXV). Netzel fand (nach v. Winckel) bei einer Frau mehrfache Stenosen der Scheide in verschiedener Höhe.

Fall 685 (CCXVI). Nieberding („Ueber eine seltene Anomalie der Vagina." Physik. med. Ges. in Würzburg, XII. Sitzung — siehe Münchener med. Wochenschr. 1891, S. 563): angeborene Scheidenstenose zwischen oberem und mittlerem Drittel bei einem 44jährigen, mit leichter Endometritis behafteten Fräulein. Er erweiterte die Stenose allmählich.

Fall 686 (CCXVII). Nieberding (ibidem) fand einen ganz analogen Befund bei einer 28jährigen Lehrerin mit Retroversio uteri und hielt die Stenose wegen fehlender Narben für angeboren. Er

konnte in der Litteratur nicht mehr als 15 Fälle angeborener (angeblich angeborener?) Stenosen finden.

Fall 687 (CCXVIII). Nieberding (Achiv f. Gyn., Bd. XX, 1882, S. 336: „Casuistischer Beitrag zu den Gynatresien").

Im Februar 1882 starb in v. Scanzoni's Klinik eine 17 Jährige, seit zwei Jahren mit Molimina behaftet; bei Aufnahme Tumor bis zum Nabel reichend, neben zwei seitlichen kleineren, mannsfaust- und gänseeigross. Vestibulum vaginae in der Höhe des Introitus verschlossen durch eine absolut unnachgiebige, derbe Gewebsschicht. Bei Untersuchung per rectum und gleichzeitig durch die künstlich erweiterte Urethra Ausdehnung der Scheidenverwachsung auf 4 cm taxirt. v. Scanzoni glaubte, dass die gesammte Scheide verwachsen sei und der Tumor von einer Haematometra, die seitlichen von Haematosalpinx gebildet seien. Nieberding hielt nur die untere Hälfte der Scheide für verschlossen, sah den Tumor in der Mittellinie für ein Haematokolpos und den rechtsseitigen für den dem Scheidentumor aufsitzenden Uterus an; den linksseitigen Tumor hielten beide für die erweiterte linke Tube. Man wollte die Menstruation abwarten, die aber durch Tubenruptur und Peritonitis einen tödtlichen Verlauf nahm. Section durch Dr. Sattler: Peritonitis nach Perforation, Ruptur der linken Tube, Uterus ein fluctuirender Tumor, Scheide total obliterirt bis zum Eingange herab (4—5 cm). Cervix stark dilatirt durch Blutretention. Haematometra.

Ich führe diesen Fall besonders deshalb an, weil er sich meinem Gedächtniss ganz besonders eingeprägt hat; ich empfing damals die erste Lehre von v. Scanzoni. Im Februar 1882 kam ich nach Würzburg im Beginn einer dreijährigen Studienreise speciell für gynäkologische Zwecke. In der Klinik sagte man mir, der Herr Geheimrath sei nach dem Kirchhof gegangen, wo sich damals die Sectionshalle befand. Ich ging nach dem Kirchhof und traf Prof. v. Scanzoni beim Verlassen desselben. Nachdem ich mich mit einer Empfehlungskarte meines mit Herrn v. Scanzoni befreundeten Vaters vorgestellt hatte, sagte mir der greise Veteran unserer Kunst: „Junger Mann, Sie können gleich hier etwas lernen, hätten wir rechtzeitig operirt, so wäre das Mädchen vielleicht nicht gestorben!" In diesen Worten liegt deutlich genug ausgesprochen, mit welchen Gefühlen Herr v. Scanzoni damals den Kirchhof verliess. Gewiss hätte ein rechtzeitiger Bauchschnitt einzig und allein die Kranke retten können. Seit 1882 sind aber bis jetzt 13 Jahre verflossen!

In der Discussion nach Nieberding's Mittheilung in der Eisenacher Naturforscherversammlung machte Jacobi darauf aufmerksam, dass Prof. Hirschsprung, Director des Kinderhospitals in Kopenhagen, zweimal bei kleinen Kindern Gynatresien entdeckte und

mit Glück operirte, weshalb er vorgeschlagen habe, kleine Mädchen darauf hin zu untersuchen.

Laass berichtete einen Fall, wo es ihm bei vorhandenem Uterus und fehlender Scheide eine neue Scheide zu bilden gelang. Keine Molimina, keine Haematometra.

Fall 688—692 (CCXIX—CCXXIII). L. Neugebauer hat die Casuistik der durch partielle Verwachsung der Rima vulvae erschwerten Geburten mit 3 Tafeln Abbildungen in den „Klinischen Beiträgen zur Gynäkologie" (Breslau 1865, herausg. von Betschler, W. A. und M. B. Freund, S. 1—42) sehr gründlich und ausführlich zusammengestellt, jedoch beziehen sich jene Fälle nicht strikt auf Scheidenstenosen. Er hat aber in polnischer Sprache zwei Fälle von Scheidenverwachsung oberhalb des Hymen veröffentlicht (Pam. Warsz. Tow. Lekarsk. t. 52, 1864, p. 285) und 1867 in der Gazeta Lekarska (t. I, Nr. 7, 8, 11, 24, 26) drei Fälle: „Beobachtungen aus dem Gebiete der Scheidenverwachsungen". Im ersteren Falle operirte Prof. Betschler bei Haematokolpometra eine nach schwerer Geburt entstandene Scheidenatresie. Das Leiden kam jedoch wieder, eine zweite Operation mit bleibend gutem Erfolge vollzog mein Vater. Bei einer zweiten Kranken (angeborene Verwachsung) war nach Operation einer Haematokolpometra bei einer 22 Jährigen die Scheide so eng, dass sie nur einen Finger einliess. Bei einer dritten (angeborene Verwachsung) auch 22 Jährigen Scheide $1^1/_2$ Zoll oberhalb des Eingangs blind verschlossen.

Fall 693 (CCXXIV). Ernst Odebrecht. („Ueber einen Fall von Conception und Geburt bei fast vollständiger Atresie der Vagina." Inaug.-Diss. Greifswald 1871); Scheidenstenose operativen Ursprunges.

28jährige Ipara, nach schwerer Zangenentbindung Blasenscheidenfistel, Kolpokleisis, aber unvollständige Heilung, so dass eine kleine Fistel in der Narbe hinterblieb und mit ihr die Incontinenz. So 1865. Am 28. October 1870 neue Entbindung dieser Frau, Scheide durch eine gespannte Membran geschlossen, kein Kindestheil durch dieselbe zu fühlen, links hinten die früher in der Narbe zurückgebliebene Fistel, die Sonde ein- und Wasser ausfliessen lässt. Die Membran wurde mit Knopfmesser durchschnitten, eingekerbt, starke Blutung dabei stand auf kaltes Wasser. Kopf in erster Stirnlage, Frau auf die linke Seite gelegt, nach 2 Stunden sponte todtes Mädchen geboren von $5^3/_4$ Pfund. Schüttelfrost, Fieber, Pyämie, Tod am 9. Tage. Keine Section.

Odebrecht scheint hier eine Schwängerung durch die in der Scheidenverschlussnarbe persistirende Fistel anzunehmen, war derselbe nicht eher durch Coitus in urethra erfolgt?

Fall 694 (CCXXV und 695 CCXXVI). Odebrecht beobachtete (siehe die hier in der Abtheilung III erwähnten Geburten per vias naturales) eine von ihm für angeboren gehaltene ringförmige Scheidenstenose mit feiner Oeffnung im oberen Drittel der Scheide; nach Discussion mit Olshausen erscheint ihm jedoch diese Aetiologie jetzt zweifelhaft, um so mehr als er eine andere Beobachtung gemacht hat, bei der nach der zehnten Entbindung, die glatt und complicationslos von Statten gegangen war, eine Scheidenatresie folgen sah in der halben Höhe der Scheide. Die Membran erschien absolut glatt und narbenfrei und war nicht hart, erst bei scharfer Beleuchtung im Speculum verrieth sich ihr narbiger Charakter durch eine blässere Färbung. Haematokolpometra, Operation. Diese Atresie entstand vollständig schleichend und unbemerkt. Der Anblick unterscheidet sich auch nicht im mindesten von dem Bilde einer „angeborenen" Atresie; auffallend ist für Odebrecht hier, dass diese unlängst in puerperio entstandene Verwachsung unter der Anspannung durch die Haematokolpometra nicht von selbst platzte! Auf Grund dieser Beobachtung will also Odebrecht jetzt die Möglichkeit zugeben, dass auch in seinem Geburtsfalle die ringförmige Stenose nicht angeboren, sondern vielleicht im Kindesalter erworben sei.

Fall 696 (CCXXVII). Osgood sah nach Meissner eine Scheidenatresie traumatischen Ursprunges nach einem Unfalle.

Fall 697 (CCXXVIII). Oldham (s. Churchill, l. c. S. 112) sah einen Fall von fehlender Scheide.

Fall 698 (CCXXIX). Osiander soll (nach Voigtel l. c.) bei einer Schwangeren die Scheide, ohne eine Ursache dafür finden zu können, so tief verwachsen gefunden haben, dass er ungefähr 3 Zoll tief einstechen musste, ehe er durch die Verwachsung hindurchkam. (Osiander: Neue Denkwürdigkeiten, Bd. I, Heft I, S. 259 ff.)

Fall 699 (CCXXX). Osiander beschrieb nach Dohrn einen Hymen duplex, wo nach Dohrn eine retrohymenale Scheidenatresie vorlag.

Fall 700 (CCXXXI). Ostermann (Berl. geb.-gyn. Ges. siehe Centr. f. Gyn. 1894, Nr. 5, S. 123) hielt einen Vortrag über die angeborene ringförmige Strictur der Scheide. Nach ihm soll es sich bei angeborener Atresie meist um vollständigen Verschluss handeln, wo es also nicht zur Schwängerung kommt; in den übrigen Fällen erwüchsen daraus selten Schwierigkeiten sub partu; die seltenste Form der angeborenen Stenosen sei die von Schröder als „an-

geborene ringförmige Stenose“ bezeichnete, deren Merkmal der constante Sitz im oberen Drittel der Scheide sei, weder Dysmenorrhoe noch Dyspareunie würden durch sie bedingt, höchstens Geburtserschwerung. Für den von Ostermann besprochenen Fall — er muss wohl eine derartige Kranke vorgestellt haben — sei der Beweis des Angeborenseins gegeben sowohl „in der homogenen Beschaffenheit der Schleimhaut der Strictur und der übrigen Scheide, der lockeren und regelmässigen Structur“, sondern auch in dem topographischen Sitze im oberen Scheidendrittel, was ja leicht verständlich sei, „wenn man sich vergegenwärtigt, dass die Vaginalanlage lange im fötalen Leben kein Lumen besitzt, sondern erst durch consecutiven Untergang der central gelegenen Zellen ein solches vorgebildet wird“. Olshausen erwidert, derartige Stenosen im oberen Theile der Scheide seien bei Erstgeschwängerten durchaus nicht so sehr selten, worauf schon E. Martin hingewiesen habe, und ohne Belang für den Geburtsact, eine Erklärung für deren Entstehungsweise fehle aber bis jetzt, da man sich nicht vorstellen könne, „dass durch blosse Herabdrängung des Scheidengewölbes und dadurch bedingte Faltung der Vaginalwand eine solche ringförmige Stenose entstehen könne“. Auch für Olshausen ist die symmetrische Anlage, die genau centrale Oeffnung und das Fehlen des Narbencharakters ein Zeichen, welches gegen puerperalen Ursprung spricht; in einem Falle musste er jedoch sich überzeugen, dass eine solche Stenose thatsächlich puerperalen Ursprunges war. Da nun die Embryologie bis jetzt jede Erklärung für solche „angeborene“ Stenosen schuldig bleibt, müsse man in der ätiologischen Deutung höchst vorsichtig sein. Martin meint, erworbene Stenosen würden sich stets durch ihre narbige Beschaffenheit erkennen lassen.

Olshausen verhielt sich (siehe den Fall von „angeborener“ Stenose“ von Gottschalk im Vorhergehenden) ebenso skeptisch in dem von Gottschalk demonstrirten Falle gegenüber der Annahme des „Angeborenseins der Stenose“.

Fall 701 (CCXXXII). Nach v. Winckel soll Padley eine Conception bei Scheidenstenose beschrieben haben, welche letztere das Ergebniss einer nur bis auf eine kleine persistirende Fistel vollendeten Kolpokleisis wegen Blasenscheidenfistel war.

Fall 702 (CCXXXIII). Pajot dehnte bei einer vier Jahre verheiratheten Frau wegen Dyspareunie infolge membranöser Scheidenstrictur die Stenose durch systematische Anwendung von Holzpflöcken (siehe Referat: Annales de Gyn. 1886, t. XXV, p. 145).

Fall 703 (CCXXXIV). Pechlin (Observat. phys. med., lib. III. Hamburg 1691) sah Scheidenatresie nach Ausfluss scharfen Harnes (wohl infolge einer Harnblasenfistel puerperalen Ursprunges?).

Fall 704 (CCXXXV). Perret (Bulletins de la Soc. Anatomique de Paris, XXXIX. année, 2e série, t. IX, p. 215 ff. Paris 1864) beschrieb folgende höchst interessante, wohl einzig dastehende Missbildung des weiblichen Genitale: „Vice de conformation du rectum et des organes génito-urinaires chez un foetus mort-né du sexe féminin, parvenu au terme de sept mois."

Grosse Schamlefzen normal, kleine Schamlefzen in den unteren $^5/_6$ mit einander verwachsen (Concretio partialis nympharum). Fehlen der Analöffnung an normaler Stelle ohne Spur einer Depression, Andeutung u. s. w. Leib aufgetrieben; 45 cm Umfang in Nabelhöhe, veraltete Peritonitis, überall gedämpfter Percussionsschall; 120 g ascitischer Flüssigkeit in der Bauchhöhle, aber abgekapselt innerhalb einer pseudomembranösen Tasche zwischen visceralem und parietalem Peritoneum. Hintere Wand die zurückgedrängten Intestina, vordere Wand die Bauchwand, obere die Leber, untere Uterus und Blase. Diese Höhle von vielfachen entzündlichen Strängen durchkreuzt. Die Ampulla recti verengt, darüber eine bedeutende Dilatation. „L'ampoule rectale se présente sous la forme d'une partie rétrécie du volume d'une plume d'oie succédant brusquement à la partie dilatée et s'abouchant immédiatement sur la face postérieure d'une tumeur distendue par un liquide", welcher Tumor der Uterus ist. „L'abouchement se fait sur la ligne médiane, mais un peu à droite, au fond d'un sillon qui divise en deux portions inégales la face postérieure de la tumeur utérine, à un peu plus de 2 cm du sommet de cette tumeur. Harnblase auf das fünffache Volumen des grössten Inhaltes dilatirt, hinten von der entzündlichen Pseudomembran bedeckt, Vorderwand an die vordere Bauchwand anliegend, weit den Beckeneingang überragend. Der untere Theil der hinteren Blasenwand ist mit dem Uterintumor verschmolzen. Die Blase schliesst nach unten zu trichterförmig (ohne Urethra) in einem ligamentösen Strange ab, der ein Collum vesicae vortäuscht. Unterhalb der gut sichtbaren Harnleitermündungen eine sagittale Spalte an der Hinterwand der Blase, welche, wie die Sonde nachweist, in die Uterinhöhle führt, welche letztere in zwei Abtheilungen getheilt erscheint. Der linke Harnleiter normal, der rechte so stark erweitert, dass er beinahe auf das Volumen des Dickdarmes erweitert ist, namentlich in seinem mittleren Theile. Die Auftreibung des Unterleibes hing von der Intumescenz des Uterus, der Erweiterung der Blase und des einen Harnleiters ab, sowie von begleitendem Ascites. Uterustumor 7 cm hoch, 16 cm im Umfang. 6 cm Abstand beider innerer Tubenenden. Uterus herzförmig mit mittlerer Einsenkung an der oberen Contour. Annexa beiderseits nicht ganz, aber beinahe normal, eine Tube etwas erweitert. Perret fand einen musculo-membranösen urogenitalen Kanal, der mit der Blase und beiden Höhlen des zweigetheilten Uterus communicirte. Dieser 3 cm lange cylindrische enge Kanal beginnt in der

Sparre zwischen den obersten Theilen der weiter nach unten mit einander verwachsenen kleinen Schamlippen. Führt man aber von aussen her eine Sonde in diesen Kanal ein, so gelangt man auch in das Rectum. In den beiden Uterushöhlen fand man beim Aufschneiden Harn, Schleim und Meconium. Es münden in dem Spatium „der utero-vesicalen Scheidewand" fünf Kanäle: die Oeffnung der Blase, des Rectum, der beiden Uterinhöhlen und des Canalis urogenitalis.

In der Discussion: Rapport de M. Bricheteau (l. c. p. 223) heisst es: „L'observation ci-jointe peut se résumer ainsi, pour les parties externes absence d'anus, petites lèvres soudées entre elles dans leurs deux tiers inférieurs, orifice vulvaire rudimentaire, donnant accès dans un canal qui n'est point le vagin, mais un conduit unique pour la vessie, l'utérus et même le rectum, et qui, comme le fit remarquer M. Trélat lors de la présentation, doit être désigné sous le nom de canal ano-uro-génital. Vessie sans canal excréteur particulier et communiquant avec l'utérus et l'intentin rectum, utérus incomplêtement cloisonné; les deux cavités communiquent entre elles et avec celles, dont nous venons de parler, rectum très distendu et s'abouchant à la partie supérieure et postérieure de l'utérus, avec lequel il communique aussi qu'avec la vessie."

Nach Bricheteau (l. c.) haben Fälle von völligem Mangel der Scheide auch beobachtet:

Lenoir (Bulletins de la Soc. Anatom. 1843, p. 95) und Food (Med. facts and observat., Vol. V, p. 92); gleichzeitig sollen aber auch Uterus und Ovarien gefehlt haben.

Fall 705 (CCXXXVI). Petit sah eine Taschenbildung im Scheidengrunde durch eine mondsichelförmig vorspringende, die Scheide theilweise verschliessende membranöse Falte. Diese Tasche füllte sich bei der Menstruation mit Blut an (siehe Meissner [l. c.] und auch Klob: Path. Anat. der weibl. Sexualorgane. Wien 1864, S. 419).

Fall 706 (CCXXXVII). Piachaud (Gaz. des hôpit. 1857, S. 464): Haematokolpometra bei transversalem Scheidenverschlusse, Punction und Genesung trotz fieberhaften Verlaufes, bald aber Wiederverengerung der Oeffnung.

Fall 707 (CCXXXVIII). Playfair schuf in einem Falle von totaler Scheidenverwachsung eine neue Scheide, aber als er damit fertig war, überzeugte er sich, dass die Frau gar keinen Uterus besass. Die Operirte musste einen Porzellandilatator tragen, um einer Wiederverwachsung der Scheide vorzubeugen (siehe Beigel: Die Krankh. des weibl. Geschlechtes, Bd. II. Stuttgart 1875).

Fall 708 (CCXXXIX). Nach Plinius (Histor. natur., lib. VI, cap. XV) war Cornelia, die Mutter der Gracchen, mit einer Scheidenatresie geboren und operirt. L. c. erwähnt Plinius auch den Rath des Celsus, einen Kreuzschnitt zu machen, die Membran zu excidiren und darauf eine Fistula plumbea tragen zu lassen, um der Wiederverwachsung vorzubeugen.

Fall 709 (CCXL). Pluzzani (De part. gener., lib. II, cap. XIV, p. 164) beschreibt eine Stenose der Scheide nach Laceration durch ungestümen Beischlaf: „Juvenis quidam cum sponsa juvencula prima nocte congressurus valida veretri intrusione et violenta festinatione non modo uteri cervicem (?) sed et intestinum rectum perrupit.“ Schon Pluzzani weist auf solche Veranlassung späterer Scheidenatresie hin.

Fall 710 (CCXLI). Polaillon („Absence complête du vagin, douleurs menstruelles, création d'un vagin artificiel permettant le coït etc.“ Soc. de chirurgie, 23 Mars 1887) operirte 1887 eine 21 Jährige.

Fall 711 (CCXLII). Ponfick (Beiträge der Gesellschaft für Geburtshülfe in Berlin 1873, Bd. II, S. 97) beschrieb eine Atresia vaginae mit Haematokolpometra, wo nur die Cervix durch Blutretention ausgedehnt war, das mangelhaft entwickelte Corpus uteri aber nicht. In diesem Falle war die Urethra (durch Coitus?) so ausgedehnt, dass mehrere der Untersuchenden die Harnröhre für die Vagina angesehen und eine abnorme Communication zwischen Blase und Scheide angenommen hatten. Gleich nach Punction per rectum Aphasie, jedoch bestanden auch früher schon Contracturen infolge eines Hirnleidens. Tod.

Potter: „A lecture on atresia of the vagina, its causes and treatment.“ Chir. Journ., Vol. II, p. 125—139. London 1893. (Eigene Beobachtungen?)

Fall 712 (CCXLIII). Prance („Septum transversum vaginae.“ Lancet, 21. Decbr. 1889 — siehe Centralbl. f. Gyn. 1891, S. 822) wurde von einer 25 Jährigen wegen Dysmenorrhoe consultirt. Scheide nicht tiefer als ein Fingerhut; durch ein Diaphragma verschlossen, in dem Prance keine Spur einer Oeffnung entdecken konnte.

Puech („De l'atrésie des voies génitales.“ Paris 1864) fand auf 300 Atresien der weiblichen Geschlechtsorgane 99 Mal Scheidenverschluss. Der angeborene Scheidenverschluss soll entweder die

ganze Scheide oder den oberen, mittleren oder unteren Abschnitt allein betreffen, bald die oberen oder unteren zwei Drittel, zuweilen nur den mittleren Theil. In diesen Fällen soll ein Septum membranaceum vorliegen, welches entweder undurchbohrt erscheint oder von einer bis mehreren Oeffnungen durchsetzt; ist die Oeffnung grösser, so ist sie von einem dieselbe umgebenden, die Scheide stenosirenden Faltenringe umgeben, oder aber die stenosirende Falte springt mondsichelförmig vor.

Puech citirt in seinem Werke noch folgende Fälle von nichthymenaler Scheidenatresie, die ich hier nur theilweise bisher berücksichtigt habe, da mir für viele Fälle die Details fehlen.

Michon (s. Bernutz et Goupil: Clin. des malades des femmes, t. I, p. 78).

Jamesson (Annales de la chir. française, t. VI, p. 108).

Habit (Brit. and for. med. chir. Revue 1858, t. XVI, p. 552).

Kluyskens (Gaz. méd. de Paris 1846, p. 251).

Kuhnau (Arch. de méd. 1844, Vol. II, p. 143).

Fréteau (Journ. gén. de méd. 1872, t. 43, p. 54).

Meerck (Union méd. 1847, p. 552).

Nélaton (Gaz. des hôpit. 1853, p. 41).

Filippini (Gaz. méd. de Paris 1854 p. 696).

Dejours, Stoltz, Watson, Matthieu incidirten nach Puech die verwachsene Scheide, um auf einen rudimentären Uterus schliesslich zu treffen, Theden, Busch, Stein, Oberteuffer, Mac Farlane und Langenbeck, um das Fehlen des Uterus schliesslich zu constatiren. Felix Plater soll nach Puech am 12. September 1594 die Durchschneidung einer Scheidenatresie zuerst vorgeschlagen haben, Roonhuysen aber sie zuerst ausgeführt haben. Benevoli liess die Operation unbeendigt, de Haen gerieth 1761 in die Blase; vergeblich waren die Erfolge von Cormish 1774, Richter, Voisin, Denman. — Boyer zog es vor, die Arme zu kreuzen und solche Frauen ihrem Schicksale zu überlassen. Dupuytren schloss sich in seinen alten Tagen, entgegengesetzt seinen früheren Ansichten, diesem Standpunkte an, und 1839 erklärte Capuron, der drei Operationen gesehen hatte, die alle tödtlich verliefen, man solle lieber nichts thun, als operiren!

Amussat ging nach Puech 1832 mit stumpfer Gewalt vor, schaffte sich so einen Weg bis zur Fluctuationsstelle, dann Bistouri oder Troicart: „refoulement de la muqueuse, décollement des parois vésicales et rectales.“ Stoltz, Fletcher, Willaume und Dupuytren statt Finger nur Messer, Amussat brauchte für sein

Verfahren zehn Tage und sechs Sitzungen, Patry vier Sitzungen und 13 Tage, dabei grosse Schmerzhaftigkeit dieses Verfahrens zu erwähnen. Das Amussat'sche Verfahren wurde nur zweimal angewandt, und Louise Colombain entzog sich sehr bald den weiteren Sitzungen. Puech constatirte auf 66 Fälle von Eröffnung einer Scheidenatresie nur viermal Recidiv (l. c. S. 115), auf 28 Operationen bei congenitaler Atresie blieben zwei unvollendet, zwei Mal Recidiv, auf die übrigen 24 Operationen kamen zwei Todesfälle; auf 33 Operationen bei accidentell erworbener Scheidenatresie acht Mal unvollendete Operation und ein Recidiv, auf die übrigen Operationen kamen sechs Todesfälle (einmal Pleuritis und einmal „reflex du sang utérin" [?]), also vier Todesfälle sensu strictiori auf 31 Operationen bei erworbenem Scheidenverschluss. Zum Schlusse seiner Arbeit stellt Puech sehr vollständig die Litteratur bis zu jener Zeit zusammen. Lyon (l. c.) bringt einige weitere litterarische Angaben, welche die von Puech ergänzen. Die dort erwähnte Dissertation von Robin: „Des causes de dystocie provenant du conduit vulvo-utérin", Paris 1845, Villette: „De l'atrésisme", Paris 1824, Bas: „Oblitération du vagin", Paris 1812, Wilbes 1854, Serrière: „De l'imperforation de l'hymen" 1866, endlich Guéretin: „Imperforation de l'hymen", Paris 1873, waren mir leider nicht zugänglich. — Delaunay stellte im ganzen 28 Beobachtungen von nicht hymenalem Scheidenverschluss zusammen.

Fall 713 (CCXLIV). Purefoy (Ranking's Half Yearly Abstract., Vol. IV, p. 187) fand in einem Falle die Scheide durch eine circuläre Narbe so verengt, dass der Finger kaum bis zum Uterus eingezwängt werden konnte. Gleichwohl gelang die Dilatation (cit. nach Churchill, l. c. p. 118).

Fall 714 (CCXLV). Randolphe (cit. nach Churchill, l. c. p. 116) machte bei einer Scheidenverwachsung einen Einschnitt, schuf einen neuen Kanal, punctirte später den Uterus und rettete seine Kranke.

Fall 715 (CCXLVI). James Reid sah nach geschwürigen Processen erfolgte narbige Scheidenstenose (London med. Gaz., Vol. XV, 4. January 1835).

Fall 716 (CCXLVII). O'Reilly sah eine Scheidenstenose nach einer Polypenexstirpation folgen, zolllange Verwachsung der Scheide (s. E. Kennedy: Dublin Journ., Vol. XVII). Nach Churchill (l. c. p. 117) fand O'Reilly eine 3 cm lange Scheidenverwachsung, trug einen Polypen ab, durchschnitt dann die Verwachsungen mit dem Messer, worauf die Regeln wieder erschienen, dann Dilatation

mit Wachsbougies, völlige Heilung. Es scheint also das erstangeführte Citat unrichtig, da die Atresie bereits vor Abtragung des Polypen bestand.

Fall 717 (CCXLVIII). Renouard sah (nach Meissner l. c.) im dritten Monate der Schwangerschaft eine Scheidenatresie nach Abort während einer Erysipelerkrankung folgen.

Fall 718 (CCXLIX). Richard (Bulletins de la Soc. de Chir., 2e série, t. II, p. 49) operirte mit Glück eine durch Unfall (Trauma?) entstandene Scheidenatresie.

Fall 719 (CCL). Richet beschrieb 1854 einen Fall von zwei übereinanderliegenden Scheidenverwachsungen bei einem 18jährigen Mädchen. Hymen sehr dick und straff mit einer feinen Oeffnung. Nach Durchschneidung des Hymen fand Richet 7 cm oberhalb einen zweiten Scheidenverschluss; er durchschnitt auch diesen, der von membranöser Beschaffenheit war, und traf etwas oberhalb auf eine Atresie des Muttermundes, die er jedoch bestehen liess, da keine Molimina menstrualia vorlagen. Die Kranke verblieb noch einige Zeit im Spital als Infirmière, später jedoch, als man ihr gesagt hatte, dass sie nie Kinder haben würde, wählte sie das horizontale Handwerk und liess sich in ein öffentliches Haus aufnehmen. Nach zwei Jahren sah Richet das Mädchen wieder und war erstaunt, „de trouver un vagin permettant l'introduction d'un spéculum de gros calibre, vagin qui d'ailleurs était parfaitement lisse et tapissé complêtement par une membrane muqueuse". Bis dahin keine Spur von Molimina menstrualia und absolute Euphorie.

Fall 720 (CCLI). Richter berichtete nach Asper in Stralsund eine durch Scheidenverwachsung bedingte Haematokolpometra. Operation, Heilung, Heirath.

Fall 721 (CCLII). Richter sah eine Scheidenstenose nach Geschwüren sub Variola entstehen (Commentat. Goettingae, t. II, art. 2).

Fall 722 (CCLIII). Ritgen beobachtete eine nach Fluor albus entstandene Scheidenstenose, und zwar betraf die Beobachtung eine Schwangere. Die Scheidenstrictur lag unterhalb des Muttermundes und wurde für denselben gehalten (siehe die Geburtsfälle bei Verwachsungen der Scheide).

Fall 723 (CCLIV). Hunter Robb: „Atrésie du vagin, absence du col utérin avec un double kyste dermoïde communiquant avec une bride adhérente de l'ileum" [englisch]. (John Hopkin's Hosp. Rep., Februar und März 1891.)

Roman („Ueber die Verwachsung der Scheide.“ Inaug.-Diss. Tübingen 1885) hat die bezügliche Litteratur mit einer sehr fleissigen Arbeit bereichert. Epitheliale Verklebungen der Scheidenwände sind nach Piana und Bassi beim menschlichen Fötus physiologisch. Wenn nach Verlust des Epithels die Fasergewebe beider Scheidenwände sich aneinander lagern und zu einem festen Narbenstrange mit einander verwachsen, so kann die gesammte Scheidenwand zwischen Blase und Mastdarm sehr dünn erscheinen, $1^1/_2$ Linien im Durchschnitt betragen (Seyffert).

Während die Atresia vaginae media und inferior meist angeboren sei, sei die superior meist erworben, es soll keine andere Stelle der Scheide eine solche Neigung zur Verwachsung haben, wie gerade diese, weil hier die Scheidenwände einander anliegen. Nach Hegar seien die angeborenen Atresien der Scheide häufiger als die erworbenen, beim Uterus sei das Verhältniss umgekehrt, angeborene vollkommene Verwachsungen der Scheide gehen meist mit Verkümmerung des Uterus Hand in Hand.

Nach Roman haben schon Benicke (Zeitschr. f. Geb. u. Gyn. 1878, Bd. II, S. 232) und Spiegelberg (Lehrb. d. Geburtsh., S. 492) warm den Kaiserschnitt sub partu bei Scheidenverengerungen empfohlen.

Kussmaul erwähnt nach Roman 16 Fälle von Coitus urethralis bei Scheidenverschluss, wo das Vestibulum vaginae direct in die Urethralöffnung überging. Bezüglich der Therapie der Scheidenverschlüsse erwähnt Roman, dass Avicenna sich stumpf mit dem Finger einen Weg bahnte, Amussat mit einem Zapfen aus Knochen oder Enzianwurzel, ferner erwähnt Roman die Hegar'schen Pflöcke, Pressschwamm, Kolpeurynther; Mauriceau zerriss die Membran mit den Nägeln, Hippokrates, Plater, Bauhin vernichteten sie durch Cauterisation. Amussat vollzog ein stumpfes Décollement (Observat. sur une Opération de vagin artificiel, 1835). Dubois und Boyer punctirten bei Scheidenatresie per rectum und verloren ihre Operirte, Baker Brown verletzte bei derselben Punction die Blase, Brown und Oldham mussten viermal an derselben Frau operiren, bis die uterorectale Fistel endlich permanent blieb, und liessen dann 14 Tage eine Canüle liegen. Sims wollte nach Roman von der Blase statt vom Mastdarm aus vorgehen, damit keine Gase in den Uterus eindringen, aber es entstand Pyelonephrose und Concrementbildung in der Blase. Nach Roman verletzten Rust und Pitha bei Haematometraeröffnung bei Scheidenatresie das Bauchfell, Blasius den Mastdarm, Breisky und de Haen die Harnblase, Roonhuysen,

v. Jummé, Rust, Boyer sahen Perforationsperitonitis folgen. Puech stellte nach Roman auf 22 angeborene Vaginalatresien (zwei Mal unvollendete Operation dabei) sechs Todesfälle fest (21 Proc.) (vier Mal Ruptur), auf 33 Fälle von erworbener Atresie der Scheide (acht unvollendete Operationen) sechs Todesfälle = 18 Proc. (neun Mal Ruptur); es kamen zusammen auf 61 Operationen bei Scheidenatresie zwölf Todesfälle = 20 Proc., während auf 139 Operationen bei Hymenalatresie nur sechs Todesfälle = 4 Proc., auf 42 Operationen bei Atresia uterina vier Todesfälle = 9 Proc. kamen.

Fall 724 (CCLV). Roonhuysen sah bei einer von ihm wegen Scheidenverwachsung vollzogenen Operation sein Messer plötzlich in die Harnblase gerathen und schuf so wider Willen eine Blasenscheidenfistel (De observat., lib. II, observ. 6).

Fall 725 (CCLVI). Rose („Operationen der Haematometra.“ Monatschr. f. Geb. u. Frauenkr. 1867, Bd. XXIX): Tod einer 18 Jährigen nach sechstägigem Kranksein infolge eines Scheidendefectes (Verwachsung?). Tubenruptur und tödtliche Peritonitis (cit. nach Fuld l. c.).

Fall 726 (CCLVII). Rossa („Zwei Fälle von Gynatresien.“ Centr. f. Gyn. 1894, Nr. 18, S. 422—431): Atresia vaginae, Pyokolpos, Pyometra, Uterus bicornis unicollis, Carcinoma cervicis uteri et vaginae.

58jährige Virgo, 15 Jahre nach Verlust der Regeln. Tod nach von Rokitansky in Graz ausgeführtem Bauchschnitt. Scheidenatresie 1 cm oberhalb des Einganges, $2^1/_2$ cm langer, für eine Sonde durchgängiger Kaual, darüber Erweiterung der Scheide bis zu 20 cm Umfang und 10 cm Länge. Fünf normale Geburten vorausgegangen, zuerst vor 35, zuletzt vor 20—25 Jahren; nach Eröffnung der Bauchhöhle, wobei ein Uterus bicornis gefunden wurde, Punction der Atresie von der Scheide her und Entleerung copiöser trüber Flüssigkeit, dabei Verkleinerung des Tumors. 25. October Operation, 26. October Tod im Irrenhause, wohin die Kranke wegen Geistesstörung transferirt werden musste. Die Punctionsöffnung hatte 14 mm Peripherie und lag $3^1/_2$ cm oberhalb des Scheideneinganges. Die Atresie soll durch Altersinvolution erworben gewesen sein und die grosse Flüssigkeitsansammlung durch das Carcinom bedingt.

Fall 727 (CCLVIII). Rossa (ibidem): Angeborene Atresie bei einer am 5. Mai 1893 aufgenommenen 38Jährigen.

Niemals Regel, aber allmonatlich Molimina. Schon früher Operation vergeblich angerathen, seit dem 24. Jahre verheirathet, seit vier Jahren ein Knoten im Unterleibe, ein mannskopfgrosser praller Tumor. Hymen lässt zwei Finger passiren, Scheide ein 5 cm langer Blindsack. 9. Mai 1893 Bauchschnitt, 11. Mai Tod. Keine Spur von Narben im Scheidenverschluss zu finden; Haematometra cum annexis amputirt; Atresia cervicis uteri et partis vaginae superioris = congenitaler Defect

der ganzen Cervix und des oberen Theiles der Scheide. Bei normaler Bildung der äusseren Geschlechtstheile Scheide oben kuppelförmig ohne Narbenspuren abgeschlossen, die Kuppel schloss sich an bindegewebige Reste der Cervix an. Hämorrhagisch cystische Entartung beider Eierstöcke. Hypertrophie des Uteruskörpers und regressive Veränderungen der Haematometra. (Sehr genaues Sectionsprotokoll von Professor Eppinger in beiden Fällen hervorzuheben.)

Fall 728 (CCLIX). Rossi (Archiv de méd. 1827, t. XV, p. 269) musste (nach Le Fort l. c.) bei einem 18jährigen Mädchen eine Operation wegen Scheidenverwachsung nach acht Jahren wegen Recidiv wiederholen.

Fall 729 (CCLX). Rossignol sah nach Le Fort eine blind endigende Scheide.

Fall 730 (CCLXI). Rossignol (Gaz. des hôpit. 1856, p. 142): Membranöser Scheidenverschluss mit gänsefederkielweiter Oeffnung etwas unterhalb der Portio vaginalis uteri. Dysmenorrhoe. Bois de Loury durchschnitt dieses Septum in drei Lappen, Dysmenorrhoe und Katarrh hörten auf.

Fall 731 (CCLXII). Routh (Transact. of the Obst. Soc. of London, Vol. XII, p. 34) bahnte sich bei Scheidenverwachsung bei einem 14jährigen Mädchen mit dem Messer einen Weg, punctirte Uterus und Tuben und legte einen dicken Katheter in die Wunde ein. Tod an Tubenruptur und Peritonitis.

Fall 732 (CCLXIII) und 733 (CCLXIV). Rust operirte bei einer seit mehreren Jahren verheiratheten Jüdin wegen blind endigender Scheide, konnte aber die Vaginalportion nicht auffinden. Bei einer anderen 22Jährigen beobachtete er Scheidenverwachsung und Haematometra nach Syphilis, Heilung durch Einschnitt. (Aufsätze und Abhandlungen aus dem Gebiete etc., Thl. I, S. 250.)

Fall 734 (CCLXV). Rymarkiewicz (Centralbl. f. Gyn. 1889, S. 137): „Zur Casuistik des angeborenen Scheidenverschlusses mit Verkümmerung der inneren Genitalien“) sah eine Verwachsung in der Mitte der Scheide (bei Uterus bipartitus) bei einer 33jährigen verheiratheten Frau, die ihn wegen Dyspareunie und quälender Molimina menstrualia consultirt hatte. Die Scheide endigte blind in der Höhe von 3 cm.

Fall 735 (CCLXVI). Sabatier (Thése. Paris 1818):

20Jährige, Dysmenorrhoe, der Arzt nahm die stark erweiterte Harnröhre für die Scheide an, machte dabei wahrscheinlich eine Fausse route, aus der Blut floss und die man bei der Section entdeckte; es fand sich eine Oeffnung aus der Harnröhre in den untersten Abschnitt der verschlossenen Scheide oberhalb des verdickten Hymen, weiter

oben aber ein zweites membranöses Septum mit dichtem Verschluss, die obere Hälfte der Scheide bluterfüllt, die untere entleert durch die Fistel. Tuben und Uterus erweitert, wahrscheinlich Tubenruptur (?).

Fall 736 (CCLXVII). Sänger fand die Scheide durch eine 4 cm oberhalb des Einganges belegene Membran mit einer feinen Oeffnung verschlossen. Die Frau war damals sieben Monate schwanger. Er schnitt die Membran in toto heraus, die Schwangerschaft verlief ungestört weiter (cit. nach Debierre, l. c. p. 228).

Fall 737 (CCLXVIII). Säxinger:

46 Jährige, stets Dysmenorrhoe, in der Höhe von 8 cm Verschluss der Scheide durch ein Septum mit federkieldicker Oeffnung, in welche die Sonde 6 cm tief eingeht. Pressschwamm bis der Finger einging und Portio vaginalis getastet wurde, dann Hegar'sche Pflöcke; ein an Stelle des Uterus gefühlter Tumor ergiebt sich als Fibroid, Sonde geht 12 cm tief ein, Regel kommt, keine Operation unternommen wegen zu grosser Gefahr (siehe Roman l. c.).

Fall 738 (CCLXIX). Saurel (Gaz. des hôpit. 1854, Nr. 144) sah bei einer 64Jährigen, die sieben Kinder geboren hatte, eine vollkommene Scheidenatresie, welche durch oberflächliche Schleimhautentzündung auf Grund veralteter Syphilis zu Stande gekommen war.

Fall 739 (CCLXX). v. Scanzoni (Lehrbuch der Geburtshülfe, II. Bd., 1867, S. 315 u. ff.) lenkt behufs richtiger Diagnose die Aufmerksamkeit auf spastische Stricturen der Scheide und räth, den Finger eine Zeit lang ruhig in situ liegen zu lassen, bis der Krampf nachlässt und diese Strictur weicht. Bei einer Kranken mit unvollständigem membranösen Verschlusse der Scheide konnte er absolut keine Oeffnung finden, bis bei Druck mit dem Speculum etwas Schleim hervorquoll und die Oeffnung verrieth. „Von den höchsten Graden der Verengerung bis zur normalen Weite eines weder durch häufigen Coitus, noch durch vorausgegangene Geburten ausgedehnten Scheidenkanales giebt es so viele Abstufungen, dass es bei einer einmaligen Untersuchung oft schwer fällt, zu bestimmen, ob die vorgefundene Enge wirklich als pathologisch zu betrachten ist.“ Die membranösen Querverschlüsse mit feiner Oeffnung gehören nach ihm keineswegs zu den allergrössten Seltenheiten; v. Scanzoni hat ausser dem schon erwähnten Falle sub partu zwei bei nicht Schwangeren beobachtet. Geburtshülflich sollen gewöhnlich bei vergeblichem Zuwarten leichte Incisionen ausreichen.

Fall 740 (CCLXXI) und 741 (CCLXXII). In seinem Lehrbuche der Krankheiten der weiblichen Sexualorgane (Wien 1859. Nr. 424) beschreibt v. Scanzoni zwei eigene Beobachtungen allgemein verengter Scheide: bei der einen Kranken drang ein 4 Linien breiter Katheter

nur 5 cm tief ein, bei der anderen war das Lumen der Scheide nicht über stecknadelkopfgross. Infolge der hieraus resultirenden Dyspareunie sieht man in solchen Fällen nach v. Scanzoni oft Urethralcoitus. Die vom Kindesalter an rückständig gebliebene Entwickelung der Scheide solle sehr oft mit Amenorrhoe gepaart sein; die queren Septa befinden sich meist zwischen mittlerem und oberem Drittel der Scheide und sind entweder dünn und nachgiebig, so dass man sie mit dem Finger leicht bis in das Scheidengewölbe einstülpen kann, oder aber unnachgiebig und dick von mehreren Millimetern an; während erstere nur aus Bindegewebe bestehen, fand man in letzteren auch glatte Muskelfasern. Bei ausgedehnten Atresien findet man statt des Scheidenkanales einen soliden Strang von $^1/_2$—1 Zoll Dicke, der aus Bindegewebe und glatten Muskelfasern besteht.

Fall 742—744 (CCLXXIII—CCLXXV). v. Scanzoni beobachtete 1830 in Prag eine Atresie der Scheide von $1^1/_2$ Zoll Länge infolge von Kolpitis, und zwar sah er dieselbe sub puerperio.

Ein andermal nach Variola bei einem 17jährigen Mädchen. Die erste dieser beiden Kranken starb an Peritonitis nach einer von Pitha vollzogenen Operation. Die membranösen Scheidenverschlüsse sollen nach v. Scanzoni meist angeboren sein und die später beobachteten Stricturen einfach Folgen der Perforation des Verschlusses durch eine Haematokolpometra, die spontan sich entleerte, wie er das 1846 in der Prager Klinik gesehen.

Eine kinderlos verheirathete Frau hatte bei vollkommener Amenorrhoe seit dem 17. Jahre Molimina, im 21. Jahre plötzlich reichliche Entleerung stinkenden Blutes; diese Frau trat dann später wegen Dyspareunie in die Klinik ein. Eine Membran verschloss der Quere nach die Scheide im obersten Drittel. Eine äusserst feine Oeffnung wurde in diesem membranösen Septum angetroffen und fingerweit eröffnet von Kiwisch mit Savigny's Fistelmesser.

Fall 745 (CCLXXVI). Schindler (Deutsche Klinik 1852, S. 46) beschrieb einen Fall von Suppressio mensium nach Atresie der Scheide (nach Krause l. c.).

Fall 746 (CCLXXVII). Schlesinger („Ueber erworbene Atresia vaginae." Wiener med. Presse, XVIII, 10).

Fall 747 (CCLXXVIII). Schneider (Med. Zeitung des Vereins für Heilkunde in Preussen. Berlin 1837. Nr. 7) soll nach Beigel eine erworbene Scheidenatresie (qua de causa?) beschrieben haben.

Fall 748 (CCLXXIX). Schröder (Handb. d. Krankheiten d. weibl. Sexualorgane. VI. Aufl. Leipzig 1884) giebt an, er habe einen Fall von membranösem Verschluss der Scheide im oberen

Drittel mit feiner Oeffnung beobachtet, ähnlich den Beobachtungen von Jarjavay und Trélat-Chantreuil, wo jedesmal zwei Oeffnungen gefunden wurden.

Fall 749 (CCLXXX). Schroeder: Den eigenen Notizen aus der Zeit meines halbjährigen Volontariatsassistentendienstes in Schroeder's Klinik im Jahre 1882 entnehme ich folgenden Fall: Amputatio utero-ovarica wegen Haematokolpometra nach Kolpokleisis wegen Vesicovaginalfistel bei Frau Henriette Köhler, geb. Sommer, 32 Jahre alt aus Tschomau bei Berlin.

Frau Köhler hatte seit ihrer ersten Entbindung (schwere Zange) vor 6 Jahren eine Blasenscheidenfistel, lag 10 Monate in der Berliner Charité krank, wo ihr nach $^1/_2$ Jahr Schroeder die Scheide durch Kolpokleisis verschloss. Da die Regel bis zur Operation ausblieb, glaubte man, sie werde überhaupt nicht wieder kommen. Sie erschien aber gleich nach der Operation mit starken Schmerzen in der Blasengegend. Es wurde dann noch drei Mal operirt, und zwar durch die Blase Punction vorgenommen, weil wahrscheinlich die Fistelöffnung verlegt war. Augenblicklich alle 3 Wochen 14 Tage lang Molimina menstrualia ohne ganz schmerzfreie Pausen, beständiges Kranksein und Leiden, beständig Fieber und Frost, keine vicariirende Blutung. Nach einer erneuten Punction im Sommer 1879 war die Regel sechs Mal durch die Blase entleert, bis die Oeffnung sich wieder verschloss (Punctionsöffnung?). Urethra stark erweitert (wohl durch Coitus?). Uterus präsentirt sich als Tumor mit seitlichen Anhängen tastbar. Am 21. Juni 1880 Punction mit Troicart, der bis zum 24. Juni liegen bleibt, dann ausgestossen wird. Es wurde chocoladenfarbenes Blut entleert. 26. Juni Uterus noch prall und voll, wenn auch etwas kleiner geworden. Am 29. September wieder aufgenommen, Punction mit grösserem Troicart; am 13. November 1880 Oeffnung wieder verschlossen, Exsudat links. Am 8. October 1881 meldete sich die Frau wieder, seit 3 Monaten keine Regel, heftige Schmerzen beständig. Am 9. October 1881 Punction durch die Harnröhre, am 21. October entlassen. Am 7. November 1882 kommt die Frau mit der gleichen Klage wieder, wird per urethram untersucht und trotz Nephritis am 12. November 1882 operirt. Amputatio utero-ovarica mit glattem Verlauf bis auf Cystitis. 9. December verliess die Kranke das Bett, immer noch mit Harncontinenz behaftet, und verliess am 14. December 1882 die Klinik. — Es ist das der einzige mir bekannte Fall von Kolpokleisis und Blasenscheidenfistel mit nachfolgender Haematokolpometra mit Ausnahme eines später zu erwähnenden Falles, den ich später beobachtete, wo eine Haematokolpometra trotz Blasenscheidenfistel entstand nach spontaner Kolpokleisis.

Fall 750 (CCLXXXI). Schroeder sah nach Roman l. c. einen retrohymenalen Scheidenverschluss, wobei die die Scheide verschliessende Membran fest mit dem Hymen verbacken war (vergl. einen meiner eigenen Fälle im Folgenden).

Fall 751 (CCLXXXII). Schuh (Prager Viertelj. 1858, 59. Bd., S. 59) beschrieb eine Operation einer Haematelythrometra infolge von Scheidenverwachsung bei einem nie menstruirten Mädchen von 22 Jahren, Punction, Einschnitte, Tod.

Fall 752 (CCLXXXIII). Schuh beschrieb ausserdem eine tödtliche Tubenruptur trotz Entleerung des Uterus in einem Falle von vollkommener Scheidenatresie, wo der obere Theil der Verwachsung, durch die Blutansammlung gelöst, getrennt worden war.

Fall 753 (CCLXXXIV). Schulze: „Ein Fall von totaler Atresie der Scheide nach Pneumonie.“ Inaug.-Diss. Jena 1882.

Fall 754 (CCLXXXV). Schultze sah (nach Roman l. c.) Sturz auf ein Wagenrad als Ursache für eine Scheidenatresie (s. Schultze: Allg. med. Zeitung. Altenburg. Juli 1832).

Schumann („Die Stenosen der Vagina.“ Inaug.-Diss. Jena 1893) lieferte eine sehr werthvolle Zusammenstellung der einschlägigen Litteratur und stellt die embryologisch wichtigen Anschauungen zusammen, beginnend von der Anschauung Rathke's (Abhandl. zur Bildung und Entwickelungsgeschichte der Menschen und Thiere. Leipzig 1832. S. 60), dass der oberste Theil des Uterus aus dem untersten Theil der Müller'schen Gänge entstehe, der untere Theil dagegen und die Scheide aus dem Canalis genitalis, welcher sich wiederum aus dem Canalis urogenitalis bildete durch keilförmige Einstülpung desselben in die Mündungsstelle der Müller'schen Fäden. Schumann citirt 10 Fälle von partieller angeborener Stenose der Scheide (breite ringförmige Stenosen): 2 mal im oberen Drittel (v. Scanzoni und Kleinwächter), 4mal im mittleren Drittel (Eisler, Beigel, Hicks, Viardel), 4mal im unteren Drittel (Devilliers, Velpeau, Davis, Stoll [siehe Danneberg's Inaug.-Diss.]), die zur Beobachtung sub partu gelangten (im Stoll'schen und Eisler'schen Falle Forceps); Schumann stellte in seiner Arbeit 50 Fälle von nach schweren Entbindungen folgender Scheidenatresie zusammen.

Fall 755 (CCLXXXVI). Schwager (l. c. S. 30) beschreibt eine Scheidenverwachsung in mittlerer Höhe, Haematokolpometra, Punction bei einem 21jährigem Mädchen.

Fall 756 (CCLXXXVII). Seligmann (Verhandl. der Hamburger geb.-gyn. Ges., siehe Centralbl. f. Gyn. 1893): narbige Scheidenverwachsung nach gewaltsamem Beischlaf.

Fall 757 (CCLXXXVIII). Simon (Centralbl. f. Gyn. 1894, 22. December):

29jährige, 2 Jahre verheirathete Frau mit vollkommen fehlender Scheide bei gut gebildeten äusseren Genitalien. Die Harnröhren-

öffnung lässt einen Finger ein. Per rectum gelangt man direct auf die Harnblase; 7 cm hoch fühlt man einen kleinen Uterus in Retroversion, beweglich, 6 cm lang beide Tuben und Ovarien; trotzdem man 6 cm tief eingeschnitten hatte, kam man nicht auf den Uterus und der neugeschaffene Kanal konnte obendrein nicht erhalten werden. Bis vor 2 Monaten stets glatt verlaufende Regeln, jetzt glaubt die Frau schwanger zu sein. Die Angabe, sie habe stets normal die Regeln gehabt, machte sie im Beisein ihres Gatten, später gestand sie jedoch unter vier Augen dem Arzte ein, gelogen zu haben, sie gestand ein, niemals Regeln bisher gehabt zu haben, wohl aber vom 19. Jahre an jeden Monat starke Molimina.

Fall 758 (CCLXXXIX). Simpson hat bei Kindern ohne vorausgehende Ulcerationen Scheidenverwachsung entstehen sehen nach Vaginitis adhaesiva (Clinical lectures on diseases of women. Edinburgh 1872. S. 259).

Fall 759 (CCXC). Sims sah die Oeffnung eines membranösen Scheidenverschlusses durch eine benachbarte Narbe verlegt (Klinik der Gebärmutterchirurgie, S. 263).

Fall 760 (CCXCI). Skeene sah Scheidenatresie nach Typhus im Kindesalter.

Fall 761 (CCXCII). Skeene sah Scheidenatresie nach gynäkologischer Behandlung mit Adstringentien entstehen und räth, den gesammten Narbenring zu exstirpiren, wenn das nicht angehe, Einkerbungen zu machen und Glaspfriemen behufs Dilatation tragen zu lassen (1877).

Fall 762 (CCXCIII). Charles Smith: „Fälle von Verschluss der Vagina“ (Schmidt's Jahrb. 1873, Bd. 157, S. 262).

24 Jährige, Dyspareunie, Regeln bis zum vierten Monate nach der Hochzeit, dann ausgeblieben. Sechs Monate später fand man statt der Scheide nur einen 1 Zoll langen, blind endenden Kanal mit ganz feiner Oeffnung im Verschlusse, welche eine Sonde 3 cm weit einliess. Nach Smith lag wahrscheinlich eine angeborene Fistel vor, die sich hinter der Harnröhre im Gewebe des Blindsackes öffnete (?). Laminaria, allmählich wurde der Kanal so weit, dass er ein Speculum einliess, aber weder Muttermund noch Mutterhals im Speculum zu sehen. Die Regel kam jedoch wieder und entleerte sich frei.

Fall 763 (CCXCIV). Tylor Smith (Lancet 21. Mai 1853, p. 470) fand eine blind endigende Grube statt der Scheide, die Oeffnung soll aber nach Aussage der Kranken durch häufige Einlagen von Bougies tiefer geworden sein. Man machte eine künstliche Oeffnung in der Richtung des Scheidenkanales, es floss aber kein Blut, auch war keine Spur eines Uterus zu finden. Trotzdem behauptet die Kranke, früher geringe Blutentleerungen aus der Vulva gehabt zu haben.

Fall 764 (CCXCV) und 765 (CCXCVI). Soller sah zwei Mal im oberen Scheidentheile sichelförmig vorspringende Falten, die es unmöglich machten, die Portio vaginalis uteri im Speculum einzustellen. Diese Stenosen sollen angeboren sein. Soller schnitt die Falten heraus. („De l'existence d'une valvule insérée sur la paroi postérieure supérieure du vagin." Revue méd. chir. et des maladies des femmes. Paris 1882. T. IV, p. 611—622.)

Fall 766 (CCXCVII). Square (Dublin Journal, T. XXVI, p. 156) durchstach mit einer Sonde einen Scheidenverschluss, der 1 Zoll oberhalb des Einganges lag, und entleerte so das verhaltene Menstrualblut. Die Oeffnung wurde durch Bougies offen erhalten. Narbige Occlusion. (Cit. nach Churchill, l. c. p. 117.)

Fall 767 (CCXCVIII). Standard versuchte durch Einschnitte eine neue Scheide zu bilden, musste jedoch von seinem Vorhaben Abstand nehmen, da er mit dem Messer in den Mastdarm gerathen war. Die Frau trug eine Rectovaginalfistel als Andenken an die vergebliche Operation davon.

Fall 768 (CCXCIX). Steiner (Wiener med. Wochenschr. 1871, Nr. 29 und 30) beschrieb eine angeborene Atresie im oberen Scheidenabschnitte mit gleichzeitigem Verschlusse des Hymens, traumatisch erworben durch Sturz mit Aufschlagen der Schamgegend gegen einen Holzpflock. Eiterung nach dem Vorfalle; zwei Jahre später Abscess dort und achtmonatliche Eiterung, im 17. Jahre Haematometrosalpinx, Incision, Tod am 15. Tage an Peritonitis. (Siehe auch im Vorhergehenden.)

Fall 769 (CCC). Taylor: „Atresia of the vagina, congenital or accidental in the pregnant or no pregnant female." (Transact. Amer. Gyn. Soc. 1879. Boston 1880. T. IV, 402. 422.)

Fall 770 (CCCI). X. X. (Cit. nach Delaunay: Thèse de Paris 1894) durchschnitt mit Petit's Pharyngotom eine in der Höhe von zwei Querfingern oberhalb des Einganges befindliche Scheidenatresie bei Haematokolpometra bei einem 19jährigen Mädchen. Heilung.

Fall 771 (CCCII). Thoman („De fluxu menstruo ejusque vitiis." Wirceburgi 1796) sah bei einer 30jährigen sechs Jahre verheiratheten Frau die ganze Scheide verwachsen.

Fall 772 (CCCIII). Thompson sah im acuten Verlaufe einer Phthisis eine Scheidenatresie entstehen (nach Breisky l. c.)

Fall 773 (CCCIV) und 774 (CCCV). Thompson beobachtete zwei Mal angeborene Scheidenatresie (nicht hymenal), (Annales de Gyn. 1885, t. XXIII, p. 143).

Fall 775 (CCCVI). Thompson beobachtete nach Breisky einmal zweifache Scheidenatresie im oberen und unteren Theile der Scheide zugleich.

Fall 776 (CCCVII). Thompson (Dublin hosp. gaz., 15. Juny 1856): Defect des oberen Theiles der Scheide bei Atresie im Eingange und Schleimansammlung zwischen beiden Atresien, oberhalb der oberen Atresie Haematometra. (Citirt nach Roman l. c.)

Fall 777 (CCCVIII). Thorens (Bulletins de la Soc. anat. de Paris 1873, XLIII. année, 5e série, t. VIII): Section einer an Endocarditis ulcerosa im Pariser Hôtel Dieu Verstorbenen; Ovarien und Tuben vorhanden, Uterus fehlt; äussere Genitalien normal, aber Scheide endigt 5 cm hoch blind „par un empâtement fibreux". Vom unteren Rande des Ovarium zog eine „bandelette fibromusculaire" herab zwischen Mastdarm und Blase, „qui aboutissait à une sorte de noyau fibreux opaque", vielleicht sollte dieser noyau ein Rudiment von Tube und Uterus sein, es fehlte aber jede Spur einer Uterushöhle. Wie ist es zu verstehen, dass dieses Mädchen einmal im 16. Jahre die Regel gehabt haben soll?

Fall 778 (CCCIX). Thouret (Bulletins de la Soc. anatom. de Paris, 1e année 1826, deuxième édition, p. 148. Paris 1841): „Observation d'une gangrène des parties génitales et de la partie inférieure des parois abdominales chez une petite fille de deux mois."

Die 22jährige syphilitische Mutter trat mit ihrem Kinde in das Spital in Paris ein, das Kind starb bald darauf. Es zeigte sich bei ihm zuerst eine leichte Röthung an der Innenfläche der Schamlippen, am nächsten Tage Schwellung, Härte, gelbliche Färbung der verschwollenen Partien. Dann erschien in der Mitte der Röthung ein weisser Fleck, der immer breiter wurde, Sphacelus der Labien und des gesammten Scheideneinganges, die Gangrän breitete sich auf die vordere Bauchwand aus, die Innenseite des Schenkels und den Damm bis an den Anus. Drei Wochen darauf starb das Kind. Bei Section fand man keine Erklärung für diesen Process; Thouret vermuthete, es handele sich um eine schon von Fabricius Hildanus beschriebene, im Munde bei Kindern beobachtete und von Sauvages als Necrosis infantilis bezeichnete Krankheit (Noma?). In der Discussion (l. c. p. 150) vermuthet Robert luetischen Ursprung dieses Processes.

Trask (Amer. Journ. of med. sc. 1848) fand auf 36 acquirirte Scheidenatresien 15 puerperalen Ursprunges, E. Simon („Atresia vaginae." Inaug.-Diss. Heidelberg 1889) auf 19 erworbene 8 puerperalen Ursprunges.

Fall 779 (CCCX): Upshur (Gaz. méd. de Paris 1854, p. 37): Haematokolpometra, operirt schon acht Monate nach Beginn der ersten Molimina, Scheide der 18Jährigen in der Höhe von $1^1/_2$ Zoll

verschlossen; Troicart, Kreuzschnitte, dann Finger; Zerreissung, dann noch mit Messer schichtenweise vorgegangen, ein Liter schwarzes stinkiges Blut entleert, Heilung trotz heftigen Fiebers, nach drei Monaten Recidiv, Evacuation (spontan?).

Fall 780 (CCCXI). Vater (Dissertat. de partu caesareo. Virtemberg 1695) fand die ganze Scheide callös verengt bis auf einen erbsenweiten Kanal.

Fall 781 (CCCXII). Vernois beobachtete eine sichelförmige Stenose im oberen Scheidenabschnitte, über ihr eine taschenartige Vertiefung. (Schmidt's Jahrb., Bd. VIII, S. 375.)

Fall 782 (CCCXIII). Voigtel (Handb. d. path. Anat., Bd. III, S. 439. Halle 1885) führt eine Scheidenstenose nach Verbrennung an (z. B. Miscellan. Natur. Curios. Decas I. Ann. III, obs. 273a. Journ. de méd., t. XXXIX, p. 138).

Fall 783 (CCCXIV). Voigtel (l. c.) führt eine Verwachsung der beiden Scheidenwände bei einer jungen Negerin als Ergebniss einer unbehutsam gemachten Beschneidung an (nach Duncan's med. Comment., Vol. II, p. 405).

Fall 784 (CCCXV). Voigtel (l. c.) führt eine Beobachtung Schurig's an, der eine Scheidenverwachsung nach Geschwüren entstehen sah.

Fall 785 (CCCXVI). Voigtel (l. c.) führt eine von Benivieni gemachte Beobachtung von Scheidenatresie nach venerischen Geschwüren an (nach: De abditis morb. causis, cap. XXXI).

Fall 786 (CCCXVII). Vuillaume („Observation d'imperforation du vagin." Arch. générales 1826, Juin, p. 306) bahnte sich mit Messer und Fingern einen 2 Zoll tiefen Weg bei Scheidenatresie bei einem 17jährigen Mädchen, kam endlich bis an den Muttermund und entleerte eine Haematometra.

Fall 787 (CCCXVIII). Isch Wall (Bulletins de la Soc. anat. de Paris 1889, LXIV. année, p. 594): „Métrite gangréneuse et villeuse, rétrécissement du vagin."

Frau O. trat in Kirmisson's Abtheilung in Paris ein wegen Metrorrhagien; in der Tiefe der Scheide eine circuläre Strictur, die kaum einen Finger einlässt. „Rétrécissement discoide, donnant la sensation d'une bride mince et circulaire" — der Finger fühlt ringsum einen scharfen elastischen Saum, 1—2 cm unterhalb des Collum. Der Saum springt unter rechtem Winkel zur Scheidenwand hervor. Die Frau hatte mehrmals geboren und niemals an Syphilis gelitten. Es war absolut keine Erklärung für die circuläre Stenose zu finden. Am 6. November führte Kirmisson eine Dilatation mit Ricord's Speculum aus. Man sah dabei, dass dieser vorspringende circuläre Falten-

saum durch Narbenstränge mit dem Collum verbunden war, zwischen welchen sich Geschwüre fanden. Starke Blutung bei der Operation durch Tamponade mit Mühe gestillt. Keinerlei Neoplasma, Uterus normal. 7. November Fieber, Eiterung. Trotz aller antiseptischen Behandlung Tod am 18. November.

Section: „Nephritis. Vagin très dilaté, long de 13 cm environ; en son milieu est une surface circulaire présentant des plaques ardoisées séparées par des sillons blanchâtres; cette surface a environ 1 cm $^1/_2$ de diamètre, elle représente la cicatrice de la rupture produite pendant la dilatation. Derrière cette cicatrice plus profondément, le vagin est très congestionné; on voit sur un fond rouge parsemé d'ecchymoses, des parties saillantes et blanchâtres que le grattage ne peut faire disparaître."

Der grosse Uterus enthält eine mit Blut gemischte weissliche Flüssigkeit; man kann leicht einen Finger in denselben einführen und in der Höhle umwenden; Lippen vorspringend, aber weich, Uterus 11 cm lang. Mucosa sehr hyperämisch und fleckig. 0,8—1 cm dicke Uteruswand, normale Tuben und Ovarien. Metritis fungosa mit Zottenbildung; diese villöse gangränöse Metritis soll die Todesursache gewesen sein. Eine Erklärung aber für die Scheidenstenose fand Wall nicht. Cornil wies mikroskopisch typische Krebszellen nach; die Zotten flottirten im Wasser; wenn man sie abschabte, sah man einen weisslichen Grund. Primäres Carcinoma corporis uteri.

Fall 788—790 (CCCXIX—CCCXXI). Warren (Reports on obstetrics of Amer. med. Assoc. p. 58 — cit. nach Churchill, l. c. S. 105) hat drei Fälle von completer Atresie mit Haematokolpometra beobachtet.

Fall 791 (CCCXXII). Watson (Lancet 1845, T. II, p. 679) beschreibt ein Recidiv der Stenose bei Neubildung einer Scheide.

Fall 792 (CCCXXIII). Welpomer sah nach Winckel eine Scheidenstenose entstehen nach einer Operation mit der galvanokaustischen Schlinge.

Fall 793 (CCCXXIV). Th. Jefferson White (Baltimore med. and surg. Journal and Review 1834, Nr. 4) fand eine bedeutende Scheidenstenose bei einer Frau, der man während einer Cholerarerkrankung zwölf Klysmata mit Abkochung von spanischem Pfeffer gemacht hatte, wobei aus Versehen die meisten in die Scheide dirigirt worden waren.

Fall 794 (CCCXXV). Amandus Winter („De atresia vaginae." Inaug.-Diss. Vratislaviae 1866) beschreibt eine von Freund wegen Haematometra bei einem 23jährigen Mädchen am 21. Juni ausgeführte Operation, der am 8. Juli der Tod an Peritonitis folgte. Die Scheide war $3^1/_2$ Zoll tief verwachsen, und nur dicht unterhalb der Portio vaginalis fand sich ein Recessus, der oberste Theil der Scheide offen (Aetiologie?).

v. Winckel (Lehrb. d. Frauenkr., Leipzig 1886, S. 108 ff.) führt als Ursachen, die zu einer Atresie führen können, verschiedene Arten von Kolpitis an; so soll Eppinger zwölf Mal an der Leiche Kolpitis dysenterica gefunden haben, Duncan und Eppinger Kolpitis erysipelatosa, gonorrhoica, mykotica, tuberculosa, gummosa, luetica, ulcerosa adhaesiva (Hildebrandt) vel Kolpitis vetularum (Ruge), miliaris, herpetica, vesiculosa, pustulosa, crouposa, diphtheritica, gangraenosa, dissecans, noma vaginae; ich würde als eine ganz besonders in der Entstehung der Scheidenstenosen und Verwachsungen ätiologisch belangreiche die Kolpitis urinosa hinzufügen. In seinem Lehrbuch der Geburtshülfe (Leipzig 1889. S. 544) fügt v. Winckel den fremden Fällen von Schwängerung nach Kolpokleisis einen eigenen hinzu.

Fall 795 (CCCXXVI). Paolo Zannini (Giornale per servire di progressi della patologia u. s. w., T. I, fasc. 1) fand eine $^1/_4$ Zoll dicke Atresie $1^1/_2$ Zoll oberhalb des Scheideneinganges. Bei der Section der Leiche fand man ein solches Aussehen, „als wenn um die Scheidenwände äusserlich eine Ligatur gelegt worden sei“ (nach Meissner).

Fall 796 (CCCXXVII). Nach Meissner führt Zannini noch eine andere Beobachtung an, wo die blind endigende Scheide nach oben zu „einen gabelförmig gespaltenen Sack bildete, welche Spaltung durch ein Bündel von Fleischfasern hervorgebracht wurde, das von der Clitoris entsprang und sich nach oben über den blinden Sack fortsetzte“.

Fall 797 (CCCXXVIII). Zeiss soll nach Verneuil bei einem dreijährigen Mädchen eine Scheidenatresie mit Finger und Scheere behoben haben.

Fall 798 (CCCXXIX). Zentel soll nach Meissner die Entstehung einer Atresie auf Grund von Geschwüren durante graviditate beobachtet haben.

Fall 799 (CCCXXX). Ziehl beschrieb nach Kisch rudimentäre Scheidenbildung mit Atresie des oberen Theiles des rudimentären Uterus.

Fall 800 (CCCXXXI) und 801 (CCCXXXII). Zweifel (A. Hagen: „Beiträge zur Casuistik der angeborenen Verschlüsse der Scheide und des Hymen.“ Inaug.-Diss. Erlangen 1886) beobachtete eine retrohymenale Scheidenatresie und in einem anderen Falle eine Scheidenatresie höher oben mit Haematokolpometra bei einem jungen Mädchen.

Zweite Folge: 107 Fälle.

Altmann: Contribution à l'étude de la rétention des règles par suite de l'oblitération congénitale du vagin et de son traitement. Paris 1894. Thèse. (S. 4—8: Geschichtliche Angaben.)

(Altmann theilt einen Fall von Scheidenverwachsung bei mehreren Geschwistern mit.)

Fall 802 (CCCXXXIII). Arnott soll nach Puech (l. c. p. 25) eine Scheidenverwachsung nach Dysenterie beschrieben haben.

Fall 803 (CCCXXXIV). Ashwell (London med. and surg. Journ. 1837, T. I, p. 373) operirte wegen Recidiv eine schon früher einmal von Key operirte Scheidenverwachsung. Tod an Peritonitis.

Fall 804 (CCCXXXV). Barlow und Babington (Guy's Hosp. Rep. Nr. IV, London, April 1837) mussten nach Meissner wegen Wiederverwachsung eine Scheidenatresie (an welcher Stelle?) zum zweiten Male operiren.

Fall 805 (CCCXXXVI). Baker (siehe Stanard: The Amer. Journ. of Obst. January 1894, p. 111) versuchte bei rudimentärem Uterus und zu kurzer Scheide bis an den Uterus vorzudringen, musste aber Abstand nehmen, weil eine Rectovaginalfistel entstand. Uterus nicht erreicht.

Fall 806 (CCCXXXVII). Barnum („A case of acquired complete atresia of the cervical canal with menstrual retention result from syphilitic ulcers of the canal. Operation by Professor Hennig of Leipsic with complete recovery.“ Medical Record, 13. August 1892, p. 190) beschreibt eine Verwachsung des Collum uteri auf Grund syphilitischer Ulcerationen bei einer 23jährigen Nullipara mit Haematometra. Erst spitze, feine, silberne Sonde, dann Küchenmeister's Metrotom. 10 g geronnenes Blut entleert, ausgespült, Laminaria, Gaze, Schmierkur, Heilung. Leider über das Verhalten der Scheidengewölbe nichts gesagt.

Baudry Maurice: De l'intervention chirurgicale dans les cas d'absence du vagin. Bordeaux 1894. Thèse.

Fall 807 (CCCXXXVIII). Bérard (Gaz. des hôpit. 1841, Nr. 93) eröffnete eine verwachsene Scheide und bahnte sich mit dem Finger einen Weg bis zu dem Uterus, unterhielt und erweiterte den neuen Kanal durch Pressschwamm, erzielte aber keine Heilung, da die Kranke die Geduld verlor und die Behandlung abbrach.

Fall 808 (CCCXXXIX). Bézançon (Bull. de la Soc. anat. de Paris 1889, p. 347):

38jährige Claudine L., seit 18 Jahren verheirathet, trat in die Abtheilung des Dr. Gingeot im Hospital St. Antoine ein, woselbst sie nach drei Tagen an Lungenschwindsucht starb. Linke Niere fehlt, Uterus fehlt, Scheide nur 4 cm lang mit tuberkulösen Ulcera bedeckt, statt Uterus ein quer verlaufendes, 1 cm breites, muskulöses Band, aber die beiderseitigen Annexa vorhanden, und zwar linkerseits Tube und Ovarium in einer Leistenhernie gelegen mit einer 6 cm langen und 4 cm breiten Cyste im Lig. latum. Cornil fand Graaf'sche Follikel und Corpora lutea in beiden Ovarien. Rechtes Ovarium stark hypertrophisch, linke Tube ohne Lumen.

Bézançon weist auf die Coincidenz von Ovarialhernien mit embryonaler Bildung des Uterus hin, ähnlich den von Jaquet, Lamm, Werth, Puech (Les anomalies des ovaires 1873), Lund (Defectus uteri et ovarii cum hernia ovarii, siehe Schmidt's Jahrb. 1888, S. 325) hin.

Fall 809 (CCCXL). Blenck[1]) („Ein Fall von erworbener Scheidenatresie." Inaug.-Diss. München 1893, siehe Centralbl. f. Gyn. 1895, Nr. 14, S. 372) beschreibt eine nach einem Tentamen abortus durch Eingiessen einer Mineralsäure in die Scheide zu Stande gekommene Scheidenverwachsung. [Die Schwangerschaft wurde jedoch dadurch nicht unterbrochen und wurde später, da eine genügende Erweiterung sub partu nicht gelang, die Perforation des kindlichen Schädels nothwendig.]

Fall 810 (CCCXLI). Boens („Cloisonnement transversal du vagin." Bull. de la Soc. de Chirurgie 1878).

Fall 811 (CCCXLII). Boivin und Dugès (Traité pratique etc., t. I, p. 273) beobachteten einen Durchbruch einer Haematokolpos in die Urethra; es wurde von einer Operation abgerathen vom Arzte. Hektisches Fieber, Marasmus, Tod.

Fall 812 (CCCXLIII). Boldt (Medical Record 1893) stellte in New York eine 20jährige Frau mit blind endigender Scheide bei rudimentärem Uterus und fehlenden (?) Ovarien vor (siehe auch Amer. Journ. of Obst. 1894, S. 111).

Fall 813 (CCCLXIV). Boldt bezeichnet das Vorgehen eines anderen Arztes, der bei rudimentärer Scheide mit dem Messer bis zum Uterus vorzudringen versucht hatte, als ein unverantwortliches, als er die Kranke sah.

---

1) Dieser Fall gehört zugleich als 238. zu den im II. Abschnitte dieser Arbeit aufgezählten Fällen.

Bonnecaze: „Traitement chirurgical des imperforations cong. du vagin.“ Thèse. Paris 1872.

Fall 814 (CCCXLV). Braid (Dublin Journal, Vol. XVI, p. 88) sah bei fehlender Scheide zwei rudimentäre Uterushörner, schlecht entwickelte Ovarien und Tuben.

Fall 815 (CCCXLVI) und 816 (CCCXLVII). Branco (Virchow's und Hirsch's Jahresber. f. 1867, Bd. II, S. 563) soll nach Breisky (l. c. p. 43) in zwei Fällen breite, mit glatter Schleimhaut überzogene Scheidenatresien mit glatter Heilung operativ beseitigt haben.

Fall 817 (CCCXLVIII). R. Braun v. Fernwald: „Die Dilatation des Cervicalkanales und der Vaginalstenosen durch Drainröhren.“ Wiener klin. Wochenschr. 1894, VII, 46, 47.

R. v. Braun stellte am 12. Februar 1895 der Wiener geb.-gyn. Gesellsch. (Centralbl. f. Gyn. 1895, Nr. 13, S. 350) eine seit vier Jahren Verheirathete vor, die ihn wegen Dyspareunie consultirt hatte. Septum am Uebergange des mittleren Scheidendrittels in das oberste. Blindsack mit zwei sondenfeinen Oeffnungen. Dilatation jeder Oeffnung durch Drainröhren, eine Oeffnung führte in einen blind endigenden Kanal, die andere zu einem normalen Scheidengrunde. Man spaltete die Scheidenwand zwischen beiden Gängen. Früher Dysmenorrhoe wegen behinderten Abflusses. Am Tage nach der ersten Einführung eines Drains zur Dilatation war v. B. überrascht, auf dem Tampon, den er zum Zurückhalten des Drains eingeführt hatte, ein jauchig stinkendes Secret zu finden, so dass er schon fürchtete, beim Einführen des Drains die Darmwand perforirt zu haben, es war jedoch nur zurückgehaltenes, zersetztes Menstrualblut.

Nach R. v. Braun soll es sich um eine Vagina septa gehandelt haben, Uterus einfach (bei Untersuchung sine narcosi).

Fall 818 (CCCXLIX). In der Discussion erwähnt Lott, er habe in einem ähnlichen Falle von blindsackförmig geschlossener Scheide zwei Oeffnungen seitlich, eine haarfein, die andere für eine Sonde durchgängig gefunden, durch letztere flossen die Regeln. Der Blindsack war aber nicht die Scheide, sondern der durch häufigen (schmerzhaften) Coitus ausgedehnte Sinus urogenitalis. Lott dilatirte beide Kanäle und kam im linken zur Portio vaginalis. Hymen fehlte hier. Lott spaltete das Septum, aber es folgte Narbenretraction. Lott will für diese Fälle Duplicität des Uterus und der Scheide annehmen, während der uterine Antheil des einen Müller'schen Ganges obsolet ist.

Fall 819 (CCCL). Breisky soll nach Roman (l. c. siehe Schmidt's Jahrb. 1879, Bd. 181, S. 144) einen Fall von retro-

hymenaler Scheidenverwachsung zugleich mit Sarcoma uteri beschrieben haben; er machte einen Querschnitt, trug die sarcomatösen Massen ab, erreichte Heilung. Breisky erwähnt in seinen „Krankheiten der Vagina“ (Stuttgart 1879, S. 19) diesen Fall als bei einer 54jährigen Jungfrau beobachtet, das Septum soll ein festes gewesen sein (siehe Prager med. Wochenschr. 1878, Nr. 18).

(Breisky fand auf sieben anatomische Präparate der pathologisch-anatomischen Sammlung des Professor Klebs nur ein Mal hohen Sitz der Scheidenverwachsung, zwei Mal totale Verwachsung des Scheidenrohres mit Verkümmerung des Uterus und vier Mal Sitz der Atresie oberhalb des Hymen im untersten Drittel der Scheide.)

Fall 820 (CCCLI). Breisky („Krankheiten der Vagina“, l. c. S. 47 u. ff.):

15Jährige, hat Typhus und Diphtherie durchgemacht, „ohne Genitalaffection“ angeblich. Vom 15. Jahre an Molimina, aber keine Regel; nach einigen Monaten zu Breisky gebracht: Uebermässig entwickelte äussere Genitalien und Brüste, Hymen lässt zwei Finger ein, etwas oberhalb Verschluss der Scheide und Haematometrokolpos, Scheidengewölbe durch einen sagittalen, narbenähnlichen, sichelförmig vorspringenden Wulst zweigetheilt, der rechte weitere Theil nimmt die Fingerkuppe auf, der linke engere nicht abzutasten. Fluctuirender Tumor oberhalb, Annexa links nicht zu erreichen, nur rechts das Ovarium. Vaginalportion, wie es scheint, 3 — 4 cm oberhalb der Scheidenverwachsung, die im obersten Drittel lag. Wahrscheinlich während des Typhus acquirirte breite hochsitzende Atresie. Breisky drang in der Narkose mit Messer, Hohlscheere, Finger und den von ihm für die Punction und Erweiterung der Oeffnung (l. c. S. 45—47) angegebenen Instrumenten vor, bahnte sich einen Weg durch die Atresie und rettete seine Patientin. Von der ehemaligen Atresie restirte nur eine ringförmige Stenose und die Regel kam später schmerzfrei.

Fall 821 (CCCLII). Breisky (l. c. S. 50—51):

17jähriges Mädchen, in früher Kindheit eitriger Ausfluss aus den Geschlechtstheilen, seit 16 Monaten heftige Molimina. Ein wahrscheinlich aus gleicher Ursache stammender narbiger Hymenalverschluss vom Hausarzte vor einiger Zeit behoben und $^1/_4$ l dicker, blassgelblicher, geruchloser Flüssigkeit entleert. Oberhalb der damaligen Retention eine breite, einer stumpfen Trennung widerstehende Scheidenatresie. Haematometrokolpos von Breisky operirt, das nach vorn abgeknickte Corpus uteri verhältnissmässig am wenigsten dilatirt. Per rectum war auch hier der Muttermund als zwei Fingerspitzen aufnehmende weiche Stelle kenntlich. Fieberlose Heilung in diesem Falle.

Der Vollständigkeit halber führe ich hier noch einige Arbeiten aus dem von Breisky (l. c. S. 14) angegebenen Litteraturverzeichniss an, die im Original durchzusehen mir unmöglich war:

H. F. Charles Routh: Mangel der Vagina, Haematometra, Haematosalpinx (Obst. Transact. XII).

Montrose A. Pallen: Mangel der Vagina, erfolgreiche Operation (St. Louis Journal, VII, January 1870).

Sieben Fälle von Defectus uteri et vaginae von Faye, Lindseth, Daae, Koren, Greve, Holenboe (Norsk. Magaz. for Laegevid. R. XI, XIV, XVIII, XIX, XXII, XXIII).

J. W. F. Smith: Mangel des Uterus und der Vagina (Brit. med. Journ., 9. November 18??).

Ogden Uzziel: Fall von Mangel des Uterus und der Vagina (Journ. des Bruxelles, Janvier LVI).

Frémy: Hysterie bei Mangel des Uterus und der Vagina (Gaz. des hôpit. 58?).

Simpson: Fälle von Atresie der Vagina (Edinburgh Journ., May XVIII).

Castiaux: Hysterie bei einer Person ohne Uterus und Vagina (Gaz. des hôpit., 58, 1873).

Bernutz: Ueber die Bildung und Entwickelung der Geschlechtsorgane beim Weibe mit Bezug auf Bildungsfehler (Gaz. des hôpit. 18??, 146, 148).

Heppner: Mangel der Vagina (Petersb. med. Zeitschr., Nr. I, III, 6).

Dolbeau: Künstliche Scheidenbildung, spätere Folgen der Operation. Bull. de thérap., LXXXVI, Février, p. 65).

Hope: Fälle von angeborenen Bildungsfehlern der weiblichen Genitalien (Brit. med. Journ., 28. Februar 1874).

Gilette: Zwei Fälle von Bildungsfehlern der Vagina (L'Union, 10, 1874).

K. v. Braun-Fernwald: Ueber Hemmungsbildungen des Uterus, der Vagina und des Vestibulum (Wiener med. Wochenschr., XXIV, 36, 37).

Grön: Fall von mangelhafter Bildung des Uterus und der Vagina Norsk. Magaz. for Laegevid, 3, R. IV, 10).

Fälle von Voss, Lamm, Netzel, Anderson ibid.

Eklund: Fall von Defectus uteri et vaginae (Hygiea, XXXV, 10).

Amédée Maurin: Trennung der Vagina und des Gebärmutterhalses durch eine Scheidenwand (Gaz. hebdom., 2. Série, XII).

Bailey: Strictur der Vagina (Boston med. and surg. Journ., XCIV, 10, III).

Shelly: Vollständige Atresia vaginae (Philadelphia med. and surg. rep., XXXIV, 18. April).

Puntous: Mangel des Uterus und der Vagina bei normalen äusseren Geschlechtstheilen (L'Union 134, 18??).

Puech: Des atrésies complexes des voies génitales etc. (Annales de gynécol, Paris 1875, t. III, p. 276, t. IV, p. 120).

K. v. Rokitansky: Mangel der Vagina (Wiener med. Presse, XVIII, 10).

Boyer: Vollkommener Mangel der Vagina (Wiener med. Presse, XVIII, 16).

Fred. D. Lente: Operation gegen Atresie der Vagina bei einer verheiratheten Frau (The Amer. Journ. of Obst., X, 1).

Valletti: Angeborene Atresie der Vagina mit Mangel eines Theiles derselben über dem Peritoneum und totalem Mangel des Uterus, intermittirende Manie etc. (Sperimentale. XXXIX, Aprile).

Chaput: „Étude sur le cloisonnement du bassin" (?) (Bull. de la Soc. anatomique, 5. Série, VIII, 23. Octobre, Novembre, p. 746).

Choteau: „Des cloisonnements du vagin d'origine congénitale" (Lille 1894. Thèse).

Fall 822 (CCCLIII). Cruveilhier (siehe Delaunay, l. c. S. 25) sah in Limoges eine junge Person mit membranösem Scheidenverschluss mit mehreren Oeffnungen.

Bezüglich des Falles 538 von Currier (Amer. Journ. of Obst., January 1894, p. 111) sei hier hinzugefügt, dass bei fehlender Scheide die Haematometra sich spontan in den Mastdarm entleert hatte. Einen per rectum eingeführten Glastubus hatte die 15jährige Patientin selbst entfernt, daraufhin schloss sich die Uterorectalfistel von selbst, der Tumor kam wieder. Currier castrirte darauf das Mädchen und sagte ihr, ihre fehlende Scheide könne in Zukunft einen Scheidungsgrund abgeben. Er wurde dann gebeten, eine neue Scheide zu bilden, was ihm auch gelang; eine zufällig dabei entstandene Blasenverletzung verheilte spontan.

In dem von Danyau (Fall 95) beschriebenen Falle soll die Scheidenstenose nach Churchill (l. c. p. 118) die Folge einer Verletzung im Kindesalter gewesen sein.

Fall 823 (CCCLIV). Déjours bildete nach Puech („De l'atrésie des voies génitales de la femme", Paris 1864, p. 91) gleich Stoltz, Watson und Mathieu eine neue Scheide bei rudimentärem Uterus, eine nach Puech nicht berechtigte Handlungsweise; ebenso sollen die Versuche von Theden, Busch, Stein, Oberteuffer, Mac-Farlane und Langenbeck, bei fehlendem Uterus eine neue Scheide zu bilden, ohne Ueberlegung und sachliche Begründung ausgeführt worden sein (sans „réflexion et raisonnement").

Delamare (Fall 542) nahm in seinem Falle von jeder Operation Abstand, weil die Frau schon den Wechseljahren nahe stand und vicariirende Blutungen aus eiternden Geschwüren hatte.

Bezüglich des Falles von Delaunay (Fall 99) seien nach Annales de Gyn., Juin 1874, einige Details hinzugefügt: Der membranöse angeborne Scheidenverschluss lag 5 cm oberhalb des Scheiden-

einganges und hatte eine 5—6 mm weite Oeffnung. Der Winkel, unter dem diese Membran sich an die Scheidenwand ansetzte, war weniger abgestumpft, als dies bei blind endigender Scheide der Fall gewesen wäre; trotzdem glaubten einige Aerzte, es handle sich um ein Fehlen des Collum uteri bei zu kurzer Scheide. Es gelang Polaillon schliesslich, einen Finger einzuführen und die Membran von oben her zu betasten; sie war $1^1/_2$ mm dick. Zwei Tage später spontane Geburt mit dem Gefühl, als ob etwas einrisse; das Septum lag 2 cm unterhalb der Vaginalportion.

(Siehe auch Delaunay: „Étude sur le cloisonnement transversal du vagin complet et incomplet d'origine congénitale". Thèse. Paris 1877.)

Fall 824 (CCCLV). Delmas (Thèses de Montpellier, 27 messidor an VII, p. 15) beschrieb einen von Poutingon an einer 24Jährigen wegen knorpelharter Hymenalatresie vollzogenen Kreuzschnitt, trotzdem entleerten sich nach wie vor die Regeln per anum. Also wohl Scheide hoch hinauf oder höher oben verwachsen mit Spontanruptur gegen den Mastdarm hin. (Erwähnt bei Puech, l. c. S. 43.)

Fall 825 (CCCLVI). Demoulin (Bull. de la Soc. Anat. de Paris 1889, p. 442): „Oblitération du vagin, utérus sénile de conformation bizarre. Rétrécissement du gros intestin d'origine musculaire. Corps étrangers du péritoine." Demoulin wollte an der Leiche einer 65—70 Jährigen eine vaginale Uterusexstirpation machen und fand dabei das interessante Präparat. Statt der Scheide fand sich nur ein Blindsack, aber keine Narbe. Anamnese fehlt. Uterus und Tuben atrophisch, senile Ovarien. Der erweiterte Cervicalkanal enthielt 2 g einer gelblichen Flüssigkeit, communicirte nicht mit der Corpushöhle und sass dem Scheidenblindsack auf. Corpus- und Cervicalhöhle getrennt durch solides Gewebe, das sich eine Strecke weit ausdehnt. Ein solider Strang verband das kleine Corpus mit der grossen Cervix. Cornil, der das Präparat untersuchte, fand öfters Atresien, welche Corpus- und Collumhöhlen trennten, bei alten Frauen.

Fall 826 (CCCLVII). Désormeaux (Gaz. des hôpit. 1857, p. 170) soll nach Delaunay (l. c. p. 67) eine feste Scheidenverwachsung mit Communication nach der Blase beobachtet haben. (Details fehlen mir.)

Fall 827 (CCCLVIII). Després (Bull. de la Soc. Anat. 1870, p. 380) sah bei einer 23jährigen luetischen Prostituirten Fehlen der Scheide. Urethra eine Längsspalte, unterhalb kein Lumen, aber

Oberfläche wie Scheidenschleimhaut gefaltet und so elastisch, dass sich der Finger 7 cm tief zwischen Harnröhre und Damm einstülpen lässt. Per rectum rudimentärer Uterus getastet; seit dem 18. Lebensjahr Menstruation per urethram, die aber nach zwei Jahren ausblieb, seither allmonatlich Blutbrechen. Desprès suchte vergeblich nach einer Communication zwischen Blase und Uterus, und doch mag eine solche existirt haben. Das Mädchen ist seit drei Jahren prostituirt.

Fall 828 (CCCLIX). Déville (Bull. de la Soc. Anat. de Paris 1846, p. 13) sah einen membranösen Scheidenverschluss mit mehreren Oeffnungen. (Siehe Delaunay, l. c. Thèse, p. 251.)

Fall 829 (CCCLX) und 830 (CCCLXI). Dupuytren (Journ. de méd. et de chir. pratiques 1830, t. I, p. 336) und Bernutz et Goupil (Clinique médicale des maladies des femmes 1860, t. I, p. 85) sollen nach Puech (l. c. p. 26) zwei Fälle von spontaner Scheidengangrän beschrieben haben; im ersten Falle handelt es sich um ein junges Mädchen mit heftiger Entzündung und Gangrän der Schamtheile nach einer nächtlichen Orgie; im zweiten Falle um eine 46Jährige, bei der Velpeau fibröse Uterintumoren constatirt hatte. Im April 1857, während der Convalescenz nach einer acuten Perioophoritis, plötzlich ohne nachweisbare Ursache Gangrän nicht nur der Scheide, sondern auch der Schleimhaut der Vaginalportion. Die Gangrän wurde aufgehalten, Escharae stiessen sich ab. Die Scheide verengerte sich trotz aller Bougies und Tampons bedeutend. Die Frau zog auf das Land, wo sie jede Behandlung unterliess; es kam zur completen Scheidenatresie.

Fall 831 (CCCLXII). Eberlin „Zur Casuistik der Entwickelungsfehler der weiblichen Genitalien“ (Zeitschr. f. Geburtsh. und Gyn. 1892, Bd. 25, S. 93):

40jährige Köchin ohne Spur von Regel, Molimina oder Geschlechtstrieb; Hypoplasie aller Geschlechtstheile, männliches Aussehen, keine Spur von Brustdrüsen, keine Behaarung in den Achselhöhlen, dagegen leichter Bartanflug, Mons veneris fettarm, Clitoris gross, kleine Schamlippen zu dürftig, 1 cm lang, grosse 5 cm lang; Abstand von der Clitoris 3 cm, Frenulum 3 cm. Scheide kurz und so eng, dass nur ein Glied des kleinen Fingers eingeht, Damm $1^3/_4$ cm lang, Scheidenwände glatt, ohne Spur von Columnae rugarum. Haut der Schamtheile und des Dammes pigmentfrei, Hymen fehlt, Harnröhrenöffnung nicht erweitert. Coitus stets mit Schmerzen und Blutung, nur einige Male seit dem 12. Lebensjahre versucht. Eine erbsengrosse Prominenz statt Cervix per rectum getastet, aber Annexa nicht durchzufühlen. (Sollte diese Köchin nicht eher ein männlicher Hypospadiacus mit Kryptorchie sein? N.)

Fall 832 (CCCLXIII). Eberlin (ibid.):

23jährige sterile Frau, niemals Regel, aber Schmerzen in der Inguinalgegend. Coitus trotz schon vierjähriger Ehe schmerzhaft, Widerwillen, niemals geschlechtliche Erregungen. Vor der Heirath jeden Monat starke Kopfschmerzen und 10 Minuten langes Nasenbluten, nach dem der Kopfschmerz schwand und wieder Euphorie eintrat, die Röthung an den Bindehäuten des Auges nachliess u. s. w. Solche vicariirende Menstruation regelmässig bis zum 19. Jahre, zum letzten Male ein halbes Jahr nach der Hochzeit; es wurden damals Blutegel an den Nacken gesetzt wegen sehr starken Nasenblutens. Seit jener Zeit allmonatlich Molimina und Inguinalschmerz. Mammae wenig entwickelt, Achselhöhlen nicht behaart, äussere Genitalien normal, Urethra nicht erweitert. Unterhalb in einer Hervorragung der hinteren Scheidenwand eine kleine Querspalte, der Finger dringt $1^1/_2$ cm weit in einen Blindsack ein, glatte rosafarbene Wandungen, im Grunde des Trichters weissliches Aussehen; bohnengrosser Uterus, links kleine Tube und Ovarium, rechts Annexa nicht gefunden. Coitus befriedigend, Schmerzen nicht bedeutend genug, um eine Castration zu rechtfertigen.

Fall 833 (CCCLXIV). Eberlin (ibid.):

Stenosis vaginae congenita incompleta mit Hypertrophie der Clitoris bei einer 28 Jährigen mit zeitweiligen Leibschmerzen; kein Geschlechtsgefühl. Im zehnten Jahre Typhus, im zwölften Jahre Variola. Regel vom 17. Jahre an, stets Dysmenorrhoe, seit fünf Jahren verheirathet. Coitus nur anfangs schmerzhaft und blutig gewesen, später nicht mehr, und nach jedem Coitus unwillkürlicher Harnfluss. Clitoris bleifederdick, 4 cm lang. Harnröhre lässt frei einen Finger in die Blase ein. Scheide kurzer Blindsack mit Hymen. Bei Beleuchtung mit Leiter's Apparat sieht man eine stecknadelkopfgrosse Oeffnung im Scheidengrunde. Uterus und Annexa normal, Sonde dringt durch einen in seiner ganzen Länge (4 cm) gleichmässig engen Kanal bis zum Uterus vor.

Weil keine Narben sichtbar sind, hält Eberlin die cylindrische Stenose für angeboren; nur einmal Regel drei Monate lang ausgeblieben, dann starke Blutung (Abort?) mit Schmerzen. Keine Haematometra trotz der 4 cm langen congenitalen Stenose der Scheide. Eberlin machte zwei seitliche Längseinschnitte in der verengten Scheide, bis die Cervix sichtbar wurde, und pflanzte dann zwei gestielte Hautlappen aus den grossen Labien ein. Gutes Ergebniss bezüglich des Coitus.

Ich würde diese Stenose der Anamnese nach doch eher für eine Folge des Typhus und der Variola ansehen. (N.)

Fall 834 (CCCLXV). Eberlin („Zur Diagnose der Haematometra bei Fibromyoma uteri bicornis und Atresia vaginae." Zeitschr. für Geburtsh. u. Gyn. Bd. XXXI, 1893, S. 365—370):

40 Jährige, seit 20 Jahren verheirathet, stets Dyspareunie, kam zu Snegírjow; niemals Molimina, seit einem Jahre angeblich nach Erkältung Schmerzen. Scheide in der Höhe von zwei Zoll verwachsen, zwischen Blase und Rectum nur eine dünne Schicht, also Bauch-

schnitt wegen eines höckrigen Tumors. Ein etwa kindskopfgrosses Fibromyom vom rechten Uterushorn ausgehend in das Ligamentum latum dextrum hinein gewachsen. Enucleation, die peritonealen Blätter des Sackes in die Bauchwände eingenäht; Drainage am elften Tage entfernt, glatte Heilung. Diagnose hier erst sub operatione gestellt.

Fall 835—837 (CCCLXVI—CCCLXVIII). Eberlin führt (l. c.) an, es seien zur Zeit nur drei Fälle von angeborener Atresie der einfachen Scheide bei Uterus bicornis bekannt:

a) Ein Fall von Leudet (Fall 29 der 127 Fälle umfassenden Casuistik von Fürst, Monatsschr. f. Geburtsh. u. Frauenkr., Bd. XXX, Heft 2 u. 3: „Ueber Bildungshemmungen des Uterovaginalkanales"): hier rudimentäre Scheide bis rudimentärem solidem Uterus bicornis mit viablen Tuben.

b) Ein Fall von Wilms (siehe Rose: Monatsschr. für Geburtsh. u. Frauenkr., Bd. XXXI, S. 243): Uterus bicornis infra simplex, Haematometrosalpinx, defectus vaginae.

c) Ein Fall von v. Winckel (siehe Fuld, l. c. S. 225): Vagina quer obliterirt, doppelter Uterus, Haematosalpingometra.

Fall 838 (CCCLXIX). Ellis: „Rare case of atresia vaginae" (Medical Record 1. November 1890, p. 492):

Scheinbar wegen hymenaler Atresie niemals Regel, aber stets Schmerzen bei einer Verheiratheten, wo der Hymen imperforatus sich mit dem Finger drei Zoll tief einstülpen liess. Ein kleines Speculum, einmal eingeführt, wurde mit grosser Gewalt herausgeschnellt. Keine Fluctuation, kein Uterus. Die Kranke gab an, jeden Monat vier bis fünf Tage zu leiden und die geschwollenen Tuben zu fühlen. Einschnitt in den Hymen, aber keine Scheide zu finden, ebensowenig Uterus oder Tuben. Man drang drei Zoll in das Bindegewebe vor, legte einen Glaspfropfen ein, ohne jedoch darauf zu rechnen, dass die neue Scheide nicht sehr bald wieder schrumpfen werde. Als letzte Aushülfe gegen die Schmerzen Castration vorgeschlagen.

Fall 839 (CCCLXX). Filippini (Gaz. méd. de Paris 1854, p. 696) sah nach Einschnitt einer Scheidenverwachsung oberhalb des Hymen nach 36 monatlicher Retention der Regeln sich 3684 g Blut entleeren (citirt nach Puech, l. c. p. 72).

Fall 840 (CCCLXXI). Fischel (Centralbl. für Gyn. 1895, Nr. 14): „Ein Fall von Uterus rudimentarius bicornis. Molimina menstrualia. Castration." [Prager Med. Wochenschr. 1893, Nr. 12.]

24 Jährige, vom 18. bis 22. Jahre angeblich allmonatlich einige Tropfen Blut aus dem Genitale entleert; seit Verheirathung vor zwei Jahren kein Blutabgang mehr, aber alle vier Wochen Molimina, von den Leistengegenden zum Magen hin ausstrahlende Schmerzen. Abmagerung, vor zwei Monaten Blutbrechen. Scheide 5 cm hoch blind endigend, ohne Spur von Vaginalportion. Per rectum tastet man einen

quer durch das Becken verlaufenden Strang, an dessen lateralen Enden zwei kleine Körperchen, wohl solid gebliebene Reste der rudimentären Müller'schen Gänge und die Ovarien. Castration wegen Schmerzen und vicariirenden Blutbrechens. Die beiden Körperchen waren nicht die Ovarien, sondern die Fundi der beiden rudimentären Uterushälften. Dieselben waren beinahe viereckig, von ihrem oberen äusseren Winkel ging eine annähernd normale Tube aus, hinter welcher sich auf dem Darmbeinteller liegend die Ovarien fanden. Ovarien gross (4 und 3 cm im Durchmesser), zahlreiche bis erbsengrosse Follikel und ein 2 cm grosses frisches Corpus luteum. 25 mm langes Uterusrudiment ohne Kanal. Heilung.

Hier seien noch folgende Fälle eingeschaltet:

a) Jacobs: „Un cas de malformation du vagin et de l'utérus." (Bull. de la Soc. Belge de Gyn. et d'Obst., t. III, 1892, p. 122.)

24jähriges Mädchen, seit dem 14. Jahre Molimina so stark, dass es jeden Monat zwei Wochen zu Bett liegen musste. Hymen verwachsen, Kreuzschnitt, aber keine Spur von Scheide zu finden. Aeussere Geschlechtstheile normal. Ovarien per rectum getastet und jederseits neben denselben eine kleine Schwellung, aber keine Spur von Uterus. Beide Ovarien wurden entfernt. Kleincystisch entartet, beide Tuben normal, auch beim Bauchschnitt kein Uterus gefunden, nur an jeder Tube eine nussgrosse Anschwellung; letztere beiden durch eine Art Band mit einander verbunden. Rudimentärer Uterus und in ihrem (Müller'schen) Theile rudimentäre Scheide. Erst Scheideneinschnitt, dann Bauchschnitt. Operationen eigentlich mehr explorativ. Wie war der Erfolg der Castration, der Entfernung der kleincystisch entarteten Ovarien?

Kufferath fand in einem ähnlichen Falle bei einem jungen Mädchen, das sich für schwanger hielt, Mangel der inneren bei wohlgebildeten äusseren Genitalien.

b) Keiffer: „Une laparotomie pratiquée dans un cas d'aplasie génitale interne." (Bull. de la Soc. Belge d'Obst. et de Gyn. 1892, t. III, p. 2—10.)

Die Scheide 3 cm hoch, blind endigend bei einem 22jährigen Mädchen. Niemals Geschlechtstrieb, aber stets Schmerzen. Nach langer vergeblicher Therapie Coitus ärztlicherseits angerathen — einmal versucht, aber nur Schmerzen dabei ohne Blutung. Aeussere Geschlechtstheile klein, aber normal, Scheideneingang ohne Hymen. Die Haut ging direct in die Scheidenschleimhaut über; weder eine Spur von einer Oeffnung noch von einer Narbe zu finden. Zwischen Katheter in der Blase und Finger im Mastdarm nichts gefunden, was auf eine Scheide hindeutete. Im Bauch eine schmerzhafte, hühnereigrosse Geschwulst. Welcher Art? Ein blutgefüllter Uterus oder ein ektopisches Ovarium oder eine ektopische Niere? Vor dem Bauchschnitt machte Keiffer einen Einschnitt in der blind endenden Scheide, traf aber nur hartes Gewebe zwischen Blase und Mastdarm an. Da er einen absoluten

Mangel der Scheide constatirt hatte, so gab er ein weiteres Vordringen auf und nähte die Wunde wieder zu. Bauchschnitt 8 cm lang, zwei Finger eingeführt stossen auf eine quer verlaufende 2 cm hohe Duplicatur des Bauchfells (Ligamenta lata). Aber keine Spur von Verdickung oder inneren Geschlechtsorganen zu finden, auch an den inneren Oeffnungen der Leistenkanäle nichts zu finden. Nur links oben zwischen Nabel und Spina anterior superior ossis ilei ein an der Bauchwand haftendes Körperchen gefunden; es war eine ektopische, der Bauchwand anhaftende Niere, einige Centimeter lang. Beweis, die von diesem Organ zur Blase verlaufenden Stränge. Keiffer löste diesen Körper von der Bauchwand ab uud suchte diese Niere an ihre normale Lagerungsstelle zu bringen (?), da kein Grund vorlag, dieses Organ zu entfernen und die Schmerzen, wie der Erfolg bewies, nur von seiner Fixation an der Bauchwand abhingen. Bauchwunde geschlossen. Die Operirte stand am 16. Tage auf. Jetzt Zustand gut (?). Das Epiblast kann wohl aus sich heraus ein Scheidenrudiment bilden, aber keinen Hymen, während der Hymen nach Budin's Untersuchungen ein Derivat der Müller'schen Gänge ist. Merkwürdig die Coincidenz zwischen zurückgebliebener Entwickelung der inneren Geschlechtsorgane und der Niere; wahrscheinlich stamme die Atrophie und Dystopie der Niere von einem sehr frühzeitigen Hinderniss in der Entwickelung des Wolff'schen Ganges und des Müller'schen Ganges gleichzeitig.

c) Rein (Kijew): „Neubildung einer Scheide“ (siehe Wratsch 1895, Nr. 1, S. 18):

19jähriges Mädchen, vom 14. Jahre an Molimina. Vor zwei Jahren Haematokolpos ex atresia vaginae hymenali erkannt. Am 2. November 1892 mit Scheere und Finger nach Amussat nach Eröffnung des Perinaeum 4 cm tief eingegangen; es gelang aber nicht, die Geschwulst zu erreichen. Nach einer Woche neuer Versuch; Retentionstumor entleert, Glasdrain von 7 cm Länge und 3 cm Breite am 18. Tage in die granulirende Oeffnung eingelegt; damit vorläufig Kranke entlassen. Zwei Jahre lang trug das Mädchen diesen Glasmandrin und fühlte sich dabei gesund und hatte allmonatlich ihre Regeln ohne Schmerzen. Am 27. October 1894: Kolpopoesis resp. Kolpoplastik durch Rein. Zwei seitliche 6 cm lange, 1 cm tiefe Einschnitte, in jede der 2 cm breiten Wunden ein Lappen vom Damm und der grossen Schamlefze entnommen (am Stiel haftend), eingepflanzt mit Nähten, die Hautdefecte verschlossen durch Naht. Jetzt hat das Mädchen eine 6—7 cm tiefe Scheide, regelmässige Menses und wird ohne Drain entlassen.

d) Vineberg (Amer. Journ. of Obst., July 1894, p. 106): „Congenital annullar stenosis of the vagina, improved method of operating“) hat in der Litteratur nur sechs Fälle von angeborener ringförmiger Stenose der Scheide gefunden, denen er zwei eigene hinzufügt:

1) 17jähriges Mädchen, mit nur fingerweiter annullärer Stenose zwischen mittlerem und oberem Drittel der Scheide, wurde im 5., 7. und 12. Lebensjahre wegen Scheidenausfluss ärztlich behandelt. Regel vom 14. Jahre an. Seit sechs Monaten Schmerzen. Nirgends eine Spur

von Narbe, Retrodeviation des Uterus. Einkerbungen, Dilatation, Tamponade.

2) 22jährige Verheirathete, Dyspareunie, zeigefingerweite ringförmige Stenose im obersten Scheidendrittel.

Vineberg schnitt zwei Drittel des Stenosenringes mit der Scheere heraus und vernähte die Wunde mit Catgut. Der zurückgelassene Rest schwand von selbst.

Vineberg hält in beiden Fällen die Stenose per exclusionem für angeboren. (Ayers sieht in diesen Stenosen ein Stehenbleiben auf einer niederen Entwickelungsstufe. Qua de causa?) Mc. Lean hat vor acht Jahren eine Stenose im oberen Drittel der Scheide beschrieben, die ein kaum federkielweites Lumen besass.

Fall 841 (CCCLXXII). Flothmann (Deutsche med. Wochenschr. 1889, S. 67): 24jährige Nullipara, niemals Regel oder Molimina, Scheide, Pubes, Ligamenta lata fehlen, Uterus und Ovarien rudimentär.

Fall 842 (CCCLXXIII). K. Frank: „Casuistische Beiträge zu den Missbildungen der weiblichen Genitalorgane“ (Zeitschr. für Geburtsh. u. Gyn. 1890, Bd. XVIII, S. 187):

Martin castrirte mit Bauchschnitt am 27. November 1888 ein 18jähriges Mädchen, die niemals Regeln, aber oft starke Schmerzen hatte. Introitus vaginae angedeutet mit schmalem, verkümmertem Hymen, Scheide fehlt, Ovarien getastet, Uterus rudimentär. Nach Eventration der Därme fand sich statt des Uterus eine Bauchfellduplicatur, nach beiden Seiten hin ziemlich normale Tuben und Ovarien. Am Uterinende jeder Tube eine haselnussgrosse Anschwellung, Rudimente der Uterushörner. Ovarien vergrössert, zahlreiche hydropische Follikel und chronische Oophoritis. Introitus vaginae 3 cm lang, lässt sich nur 1 cm tief einstülpen.

Frank zählt hier die fremden Fälle von Castration bei rudimentärem Uterus auf:

Fall 843—849 (CCCLXXIV—CCCLXXX): a) Rand. Peaslee („A case of solid uterus bipartitus, both ovaries removed for the relief of epileptic seizures, ascribed to ovarian irritation.“ Transact. of the Amer. Gyn. Soc. 1877, Vol. I, p. 102):

24jährige Dame consultirte ihn 1867 wegen heftiger Molimina bei 8 cm langer, blind endender Scheide, die früher kürzer, durch eine Operation verlängert worden war. Geschlechtstrieb vorhanden. Uterusrudimente. Nach neun Jahren kam die Dame wieder wegen hysteroepileptischen Krämpfen. Castration. Tod an Peritonitis. Ovarien kleincystisch degenerirt.

b) Tauffer („Die Castration der Frauen.“ Sep.-Abdr. aus der Pester med.-chir. Presse 1878):

Nie Regel, aber Molimina vom 15. Jahre an. Früher operativ eine Scheide hergestellt. Nach Ausübung des Coitus Molimina unerträglich. 13. September 1876 Castration, drei Menstruationen hinterher beobachtet, beschwerdefrei.

c) Langenbeck (VIII. Chirurgencongress, siehe Berliner klin. Wochenschr. 1879, Nr. 20, S. 297):

21jährige Frau mit Molimina und totalem Defect der Scheide; angeblich regelmässig menstruirt durch die Blase. Von den inneren Genitalien nur rechte Uterushälfte mit Ovarium vorhanden, letzterer entfernt, nachher angeblich schmerzlose Regel durch die Blase.

d) Savage (The Obst. Journ. of Great. Brit. and Ireland, Mai 1880, Nr. 87, p. 257):

Castration wegen Molimina bei Fehlen des Uterus und der Scheide. Kleincystisch degenerirte Ovarien.

e) Kleinwächter („Zur Castration wegen functionirender Ovarien bei rudimentärer Entwickelung der Müller'schen Gänge." Arch. für Gyn., Bd. XVII, S. 475):

29jähriges Mädchen, seit sechs Jahren periodische Leibschmerzen. Solider Uterus bipartitus mit functionirenden Ovarien. Totaler Defect der Scheide. Entfernung beider kleincystisch degenerirten Ovarien, später schmerzlose Regel.

f) Strauch (Zeitschr. für Geburtsh. u. Gyn., Bd. XV, S. 138):

24jähriges Mädchen mit heftigen Molimina, zuweilen vicariirende Blutung durch Mund, Nase, Mastdarm. Scheide ein 6 cm langer Blindsack, zwei Uterushörner ohne Mittelstück. Geschlechtstrieb. Die kleincystisch degenerirten Ovarien entfernt, dann Regel schmerzlos.

g) Strauch's zweiter Fall:

27Jährige, leidet seit Hochzeit vor sieben Jahren an Molimina, niemals Regel, Introitus verschlossen, lässt sich 5 cm tief einstülpen. Entfernung der kleincystisch degenerirten Ovarien, Regel schmerzfrei, aber Patientin durch Magenneurose (!) vollständig arbeitsunfähig.

Fall 850 (CCCLXXXI). M. Frank („Ein Fall von Pyokolpos mit vaginaler Atresie." Centralbl. für Gyn. 1893, Nr. 36, S. 836):

26jähriges Fräulein, niemals Regel, aber seit zehn Jahren Molimina. Vor sieben Jahren Pneumonie mit Haemoptoe, später Chlorose. Prof. Müller in Bern fand 1888 äussere Genitalien und Hymen normal, Fehlen der Scheide und Haematometra. 1893 Tumor getastet, der oben die Symphyse überschreitet, unten bis 1 cm oberhalb des Sphincter ani reicht. Haematokolpometra diagnosticirt. Hymenalring rechts und links gespalten, dann 3 cm breite quere Incision, geruchlose, eitrige, dünnflüssige, gelbliche Flüssigkeit ergiesst sich (1 l). Umsäumung des noch etwas vergrösserten Einschnittes nach Resection. Sack weit, Wände glatt, im oberen Drittel ein ringförmiger Wulst mit kleiner Grube am oberen Ende. Darüber ein daumengrosser Körper, also wohl nur Scheide und Cervix erweitert gewesen. Die Oeffnung am oberen Ende der

Grube dürfte der innere Muttermund gewesen sein. Sonde weist 5 cm für das Cavum uteri auf. Heilung. Ueberraschend war der eiterige Inhalt, — wie der Eiter ohne Luftzutritt entstanden in einem von Infectionsträgern abgeschlossenen Raume?

Frank fand nur zwei analoge Fälle von Rheinstädter (Centralbl. f. Gyn. 1890) und von Rosner (Referat: Centralbl. f. Gyn. 1885). Im letzteren Falle Pyokolpometra einer 18 Jährigen bei hymenaler Atresie. Alle anderen Fälle sollen Eiteransammlungen in der mehr oder weniger rudimentären Hälfte eines doppelt ausgebildeten Genitaltractus betreffen. Ursache der Eiterung in Frank's Falle, wo Communication mit der Aussenwelt fehlte. Simpson's Kolpitis adhaesiva im Kindesalter? oder Tuberkulose, wie in dem Falle von Veraz, wo sich 3 l dünnen, breiigen Eiters entleerten und die Innenflächen der Cervix und Scheide mit schmierigen Massen bedeckt waren? Hier trug aber der Eiter nicht tuberkulösen Charakter und Scheidenschleimhaut rein, auch keine Tubentuberkulose zu „palpiren". Keine Tuberkelbacillen gefunden. Frank glaubt, es habe zuerst eine Haematokolpos vorgelegen, die dann vereitert ist infolge von hämatogener Infection, falls Scharlach, Typhus oder eine andere acute Infectionskrankheit vorgelegen hätte? — oder aber durch Uebertritt von Darmbacterien in den Retentionssack? — aber dessen Eiter würde übelriechend gewesen sein, auch die Wandungen der Scheide hier zu dick für deren Uebertritt und nicht entzündlich verändert. Frank glaubt demgemäss, die Infection sei erfolgt durch oberflächliche Verletzungen bei den Untersuchungen u. s. w. Da kein Blutfarbstoff gefunden, schliesst Frank endlich, die primäre Ansammlung habe nicht aus Blut, sondern aus Schleim bestanden, als Product eines vielleicht schon im fötalen Leben entstandenen Scheidenkatarrhs. Aehnlich wurden Fälle (Schleimansammlungen bei kleinen Kindern bei Scheidenverschluss) von Godefroy, Breisky und Hirschsprung oder von Hydrometra, von Breisky und Bryk (Wiener medic. Wochenschr. 1865, Nr. 11—18 [Angeborener Verschluss]) bei Erwachsenen beschrieben.

Mikroskop und Culturen der entleerten eiterigen Flüssigkeit wiesen keinerlei Mikroorganismen, auch keine anaëroben auf. Frank meint, diese Keimfreiheit sei derjenigen alter Tubensäcke zu vergleichen, wo die Mikroorganismen und ihre Sporen durch ihre eigenen Stoffwechselproducte allmählich vernichtet wurden.

Es wundert mich, dass Frank statt seiner wenig plausiblen Aetiologie des Scheidenverschlusses nicht die überstandene Pneumonie anzieht, um so mehr, als er die acuten Infectionskrankheiten bei Besprechung der Differentialdiagnose erwähnt.

Fall 851 (CCCLXXXII). Fréteau (Journ. génér. de méd. 1812 et 1814) theilt nach Delaunay (Thèse p. 67) einen Fall einer ausgedehnten Scheidenverwachsung mit. Fall mit günstigem Ausgange; später flossen die Regeln durch die Blase ab. Operation mit Messer und Troicart.

Fall 852 (CCCLXXXIII). Gantvoort (Nederl. Arch. f. Genees. u. Naturh. 1866, III, S. 380) erreichte bei einem 14jährigen Mädchen mit gänzlichem Fehlen der Scheide die Neubildung einer Scheide, indem er ähnlich Amussat vorging. (Citirt nach Breisky, Krankh. der Vagina, S. 42.)

Fall 853 (CCCLXXXIV). Egbert St. Grandin (Amer. Journ. of Obst., February 1895, p. 249) stellte die Photogramme einer 22Jährigen vor, bei der Sauvalle mit seiner Assistenz eine neue Scheide gebildet hatte.

Seit zwei Jahren verheirathet, Coitus unvollkommen, schmerzhaft und blutig, endlich wurde der Frau der Beischlaf unerträglich und sie hysterisch. Kindliches Becken, fehlende Scheide, ganz kleiner Uterus, Urethra so erweitert durch Coitus, dass bequem zwei Finger eingingen. Molimina allmonatlich. Sauvalle wollte eine neue Scheide bilden, nicht etwa in der Hoffnung, bis zum Uterus vorzudringen, sondern nur um den Beischlaf zu erleichtern. Es wurde ein 3 Zoll tiefer Kanal geschaffen, Urethra durch Resection verengt und um ihre Achse gedreht. Sehr gutes Resultat in jeder Beziehung. Aehnliche Conformation der Geschlechtsorgane soll noch bei anderen Mitgliedern derselben Familie existiren. Die Blase war hier so tolerant, dass man ohne Weiteres den Finger in dieselbe einführen konnte. Glaspfropf später zum Offenerhalten der Scheide. Sollte Recidiv erfolgen, könne man ja die Operation wiederholen.

Fall 854 (CCCLXXXV). Habit (Brit. and for. med. chir. Rev. 1858, T. XXI, p. 552) soll nach Puech (l. c. S. 72) durch Operation einer acht Monate bestehenden Scheidenverwachsung 630 g retinirtes Blut entleert haben.

Hadra: „A Lecture on atresia of the vagina, its causes and treatment“ (Clin. Journ., London 1893, Vol. II, p. 125—129). (Eigene Fälle?)

Heppner (Petersb. med. Wochenschr. 1872—1873, S. 525) schlug vor, bei Scheidenstenosen eine Transplantation von den Labia majora entnommenen Lappen vorzunehmen, wie es 1894 zum Beispiel Rein that.

Fall 855 (CCCLXXXVI) Howship soll nach Meissner eine Scheidenverwachsung mit Glück operativ behoben haben.

Fall 856—858 (CCCLXXXVII—CCCLXXXIX): Hulke (Lancet 1882, Juni 23, p. 1088: Vier Fälle von angeborenem Defect der weiblichen Geschlechtsorgane. Siehe Referat: Centralbl. f. Gyn. 1883, Nr. 38, S. 615):

a) Atresie der Scheide, Menstruation per urethram. Operation, Heilung mit nachfolgender Geburt. Nähere Details fehlen im Referat.)

b) Atresie der Scheide, beiderseitige ovarielle Inguinalhernie. Keine Symptome von Haematometra. Wegen Schmerzen links Reposition und Retention durch Bandage, rechts Exstirpation. Ovarien und Tuben werden entfernt. Uterus bicornis.

c) Atresie der Scheide 1 Zoll über dem Eingange, Uterus und Ovarien rudimentär.

Fall 859 (CCCXC). Kiderlen („Missbildungen der weiblichen Genitalorgane." Zeitschr. f. Geb. u. Gyn. 1888, Bd. XV, S. 1—29). (Aus A. Martin's Privatklinik):

29 jähriges Mädchen ohne Regel mit blind endigender Scheide. Seit dem 19. Jahre Molimina und congestiver Kopfschmerz mit Ohrensausen u. s. w. Aeussere Genitalien sehr mangelhaft. Ovarien nicht zu finden, im Scheidenblindsacke keine Oeffnung, Uterus nur ein schmaler Wulst. Nach zwei Jahren Scheide weit geräumiger, Clitoris und kleine Labien hypertrophisch.

Fall 860 (CCCXCI). Kiderlen (ibid.):

32 Jährige ohne Regel und Molimina, Coitus unausführbar; Scheide 3 cm langer Blindsack, keine Harnbeschwerden; an Stelle des Uterus ein 3—5 cm langer Wulst, von dessen oberem Ende jederseits ein Strang abgeht. Ovarien nicht zu fühlen. Keinerlei Oeffnung im Scheidenblindsacke.

Fall 861 (CCCXCII). Kiderlen (ibid.):

20 Jährige, Regeln seit dem 17. Jahre, epileptiforme Anfälle mit Eintritt der dysmenorrhoischen Regel. An Stelle der Scheide eine kaum 1 cm tiefe Einstülpung der Schamspalte. Urethra lässt den Finger leicht eindringen. Birnförmiges Gebilde als Uterus getastet mit Strang nach der linken Beckenwand zu, daneben ein rundliches Gebilde (Ovarium?). Nach sieben Wochen kam Patientin wieder. Seit drei Tagen Leibschmerzen, Ohnmachtsanfälle, Schwindel. Kein Blutabgang. Das rechterseits getastete birnförmige Gebilde bedeutend angeschwollen, sehr empfindlich. Nach zwei Tagen fortdauernde Beschwerden, mässiger Blutabgang aus der Scheide mit allmählichem Verschwinden der Beschwerden. (Das Blut stammte hier nach Kiderlen nicht aus dem Uterus, sondern aus dem Scheidenrudiment. [?] N.)

Fall 862 (CCCXCIII). Kiderlen führt hier eine ähnliche Beobachtung Dyhrenfurth's an (Schmidt's Jahrb., Bd. 204, 2. Theil)

Bei einem 21jährigen Mädchen rudimentäres Corpus uteri und bandförmige Cervix, Vagina fehlte. Angeblich seit dem 16. Jahre Menstruation. Bei den Menses wurde Blutabfluss aus der Harnröhre beobachtet, eine Communication zwischen Blase und Genitalien konnte nicht nachgewiesen werden. Auch über Vorhandensein von Ovarien war nichts zu eruiren.

Kiderlen fasst in seinen beiden Fällen die Blutung aus der rudimentären blindsackförmigen Vagina als vicariirende auf, sowie A. Martin in einem anderen Falle vicariirende Haemorrhoidalblutungen sah.

Fall 863 (CCCXCIV). Kiwisch v. Rotterau (citirt nach Delaunay's Thèse, [l. c.] p. 28):

1849 meldete sich in der Prager Klinik eine verheirathete Frau, die seit dem 19. Jahre an Amenorrhoe litt. Molimina stark. Im 21. Jahre plötzlich eine copiöse Blutentleerung nach heftigen Schmerzen, Blut übelriechend; seither Menstruation regelmässig, aber spärlich. Die Kranke kam wegen Dyspareunie. Die Scheide erwies sich hoch oben membranös verschlossen, ohne Spur von Oeffnung. Nur mit Hilfe des Speculum ein Grübchen mit feiner Oeffnung entdeckt, welche eine feine Sonde $2^1/_2$ cm tief einliess. Kiwisch schnitt die Ränder mit Savigny's Fistelmesser ein und konnte den Finger einführen und die Vaginalportion abtasten.

Fall 864 (CCCXCV). Kochenburger („Die Missbildung der weiblichen Genitalien." Zeitschr. f. Geb. u. Gyn. 1893, 26. Bd., S. 62:

Scheidenatresie bei Hymen bilamellatus, wahrscheinlich retrohymenale Scheidenatresie (?) bei einem 19jährigen Mädchen. Haematokolpos ohne Molimina. Martin resecirte die Membran, die sich 2 cm tief zurückdrängen liess. Man sieht in der Mitte eine Theilungslinie und zu beiden Seiten oberflächliche gefranzte Ränder des Hymenalringes.

Fall 865 (CCCXCVI). Kochenburger (ibid.):

16 Jährige, seit acht Tagen verheirathet, seit drei Jahren allmonatliches Nasenbluten, Scheide endigt blind, oben eine Querfalte, wahrscheinlich Reste der Müller'schen Gänge. Keine Ovarien gefunden.

W. Krause: „Ueber die Atresie der Scheide." Inaug.-Diss. Marburg 1872.

Fall 866 (CCCXCVII). Kuhnau (Arch. de méd. 1834, t. V, p. 143) entleerte nach Puech (l. c. S. 72) 1500 g Blut bei Retentio mensium nach Incision einer 16 Monate bestehenden Scheidenverwachsung. (Details bei Puech nicht angegeben.)

Fall 867 (CCCXCVIII). Leopold („Ueber Blutansammlung im verschlossenen Uterovaginalkanale und die Salpingotomie." Arch. f. Gyn. 1889, Bd. XXXIV, S. 371):

21jähriges Mädchen, im 16. Jahre wegen Gelenkrheumatismus ein Vierteljahr bettlägerig, seit dem 20. Jahre allmonatlich heftige Molimina, Hymen intact, $1^1/_2$ cm tiefer endigt die Scheide blind. Haematometra und beiderseits Haematosalpinx. Leopold versuchte nach Querschnitt durch die atretische Stelle vorzudringen, kam aber so nahe an die Mucosa des Darmes und der Urethra, dass er in der Tiefe von 3 cm Abstand nahm am weiteren Vordringen von unten her, da die Vaginalportion noch 4 cm höher lag. Tampon, Ausheilung abgewartet. Nach vier Monaten kam die Kranke wieder wegen Schmerzen. Laparotomie. Entfernung der Tuben und Castration. Genesung. Die Haematometra wurde sich selbst überlassen.

Fall 868 (CCCXCIX). Leopold (ibid.):

16jähriges Mädchen ohne Regel, aber Molimina, retrohymenale Atresie. Haematosalpingometrokolpos. Einschnitt, Umsäumung, Glasrohr, keinerlei Spülungen, stumpfe Dilatation, später Genesung.

Fall 869 (CCCC). Leopold (ibid.):

25jähriges Mädchen, nie Regel, aber Molimina, Scheidenatresie 1 cm oberhalb eines Hymen biformis. Haematosalpingometrokolpos. Einschnitt, Glasrohr, Heilung.

Fall 870 (CCCCI). Lwoff (Wratsch 1893, Nr. 28; siehe Annales de Gyn. 1895, Février, p. 190):

25 Jährige, nach Typhus Gangrän der Scheide und Vulva. Nach sechs Wochen Spital verlassen, drei Monate lang gesund, aber keine Regel seither. Haematometra ohne Haematosalpinx, keine Spur von Scheidenöffnung zu finden. Quereinschnitt, Operation sehr schwer wegen Dünne des Septum rectovaginale, endlich aufgegeben, da es nicht gelang, bis an den Uterus vorzudringen. Koeliotomie vorgeschlagen, aber verweigert. Nach zwei Monaten kam jedoch die Kranke wieder und verlangte Operation wegen Fieber und Schmerzen. Peritonitis, Haematosalpinx sinistra. Bauchschnitt, Annexa links abgetragen, dann das rechte Ovarium, rechte Tube wegen stricter Verwachsung mit dem Rectum zurückgelassen. Uterus so fest mit der Blase verwachsen, dass er weder entfernt, noch an die Bauchwand gebracht werden konnte. Heilung gut bis auf eine Stichkanaleiterung, später kam Eiter aus der Scheidennarbe; woher, war nicht festzustellen. Nach drei Monaten mit normal grossem Uterus entlassen, schmerzlos, aber fixirt. Nach Lwoff soll dies der einzige Fall von Zurücklassung des Uterus sein, ohne ihn anzutasten. (Leopold's Fall ist ähnlich. N.)

Lyon („Essai sur les rétrécissements du vagin congénitaux et acquis." Paris 1888. Thèse) bringt S. 1—8 die Geschichte der Scheidenverschlüsse und das Verzeichniss der einschlägigen französischen Thèses:

Bas: Oblitération du vagin. Thèse. Paris 1812.

Villette: De l'atrésisme. Thèse. Paris 1824.

Robin: Des causes de dystocie provenant du conduit vulvo-utérin. Thèse. Paris 1845.

Labadie-Lalande: Occlusions du conduit vulvo-utérin. Thèse. Paris 1856.

Collinet: Des modifications des organes génitaux de la femme à l'époque de la ménopause. Thèse. Paris 1887.

Fall 871 (CCCCII). Manoury (Froriep's neue Notizen u. s. w., Bd. XX, Nr. 21, 1841, S. 331) stiess einen Troicart in eine Scheidenverwachsung ein, entleerte das zurückgehaltene Blut und legte ein Kautschukrohr ein, aber chronische Diarrhoe, Abscess in der Leistengegend, Hexis und Tod nach einem Jahre (wohl Durchbruch einer Haematosalpinx nach Vereiterung?).

E. Martin: Zwei Fälle von Vaginalstenose (Beitr. zur Geb. u. Gyn. 1871—1872; nach Breisky handelte es sich um erworbene Stenose).

Fall 872 (CCCCIII). Meissner (l. c.) citirt eine Beobachtung, die im Januarheft 1840 der Med. Gaz. beschrieben ist:

Bei einer 40 Jährigen mit Scheidenverschluss Entleerung der Menstruation durch die Harnblase, angeblich „durch Ausschwitzung des Blutes in die Blase".

Fall 873 (CCCCIV). Merk (G. v. Ehrhardt's Magazin u. s. w. 1805; siehe Meissner, Frauenkrankh., I. Bd.): „Fehlen des untersten Scheidenabschnittes. Operative Entleerung einer Haematokolpos, zugleich um eine neue Scheide zu bilden (?).

Bezüglich der Beobachtung von Munck (Fall 680) giebt Puech (l. c. S. 63) die interessante Krankengeschichte in extenso, und zwar nach London medical Gazette 1841, t. 27, p. 867 und Gaz. méd. de Paris 1841, p. 393):

Munck wurde zu einer sterbenden 18 Jährigen geholt; niemals Regel, seit 18 Monaten Molimina und schweres Leiden alle fünf Wochen, später permanent. Vor vier Tagen „öffnete sich beim Stuhlgang plötzlich etwas in ihr", nach Aussage der Kranken, und der aufgetriebene Leib wurde sofort kleiner. 14 Unzen Blutcruor in der Bauchhöhle, Peritonitis. Rechte Tube, am äusseren Ende verwachsen, seitlich geplatzt. $1\frac{1}{2}$—2 Zoll lange knorpelharte narbige Verwachsung der Scheide. Nichts gefunden, was an einen Hymen erinnerte.

Nabotte (Dissert. de steril. mul., Lipsia 1707, § 7) soll nach Meissner (l. c. S. 357) eine zwecklose Operation bei Scheidenverwachsung gemacht haben, da keine Blutextraction vorlag.

Fall 874 (CCCCV). Naegele musste nach Puech (l. c. S. 24) einem jungen Mädchen eine Scheidenverwachsung lösen. Ihren Liebhaber störte eine Missbildung der Genitalien; das Mädchen manipulirte an sich herum, um das Hinderniss zu beseitigen, wodurch eine Entzündung entstanden war (?).

Nega: „Seltener Scheidendefect mit gesenkter Niere" (?).

Fall 875 (CCCCVI). Névizan (siehe Puech, l. c. S. 24) citirte eine Dame „quae ut placeret marito suo tantum se adstrinxit“ (durch Anwendung scharfer Flüssigkeiten) „ut nec ipse nec alius potuerit amplius cognoscere“.

Fall 876 (CCCCVII) und 877 (CCCCVIII). Oldham soll zwei Fälle von Haematokolpos beschrieben haben, einmal bei angeborenem, einmal bei erworbenem Scheidenverschluss. In einem Falle vollzog er mit gutem Resultat eine Punction durch den Mastdarm, die Oeffnung blieb persistent (siehe Ranking's Half yearly Abstr., Vol. XXVI, p. 239).

Fall 878 (CCCCIX). Orth soll (Beitr. zur Geb. u. Gyn., Bd. IV, S. 15) eine Kolpitis diphtheritica bei einem 2jährigen Mädchen beschrieben haben.

Fall 879 (CCCCX). Picqué (Revue de chir. 1889, Nr. 11, S. 895—948) bildete bei vollständigem Fehlen der Scheide eine neue Scheide und pflanzte einen dem Vestibulum entnommenen Lappen in die obere Wand, einen dem Perinaeum entnommenen in die untere Scheidenwand ein. Nach fünf Monaten noch keine Verengerung da.

Przewoski demonstrirte am 16. September 1894 in der Warschauer Aerztlichen Gesellschaft die Genitalien einiger an blutiger Dysenterie verstorbenen Frauen und lenkte die Aufmerksamkeit auf die begleitende Kolpitis und Endometritis. Meist eine diphtheritische Kolpitis mit membranösem Belag, namentlich im oberen Theile der Scheide, in den Scheidengewölben, oft auch auf der Vaginalportion. Es kam in den vorliegenden Fällen zu ausgedehnten und tiefen Geschwüren. Gleichzeitig war die Uterinschleimhaut aufgelockert, geröthet und die Uterushöhle von einer dünnflüssigen, grauweissen Flüssigkeit erfüllt. Nach Przewoski soll dieser Process entstanden sein durch directe Uebertragung des diphtheritischen Processes in die Scheide hinein durch die Schamspalte. Als Beweis führt Przewoski einen Fall an, wo im Dickdarm ausgedehnte Geschwüre, in der Scheide aber keine Complication, da die Scheide eng war und durch einen straffen Hymen verschlossen, dessen kleine Oeffnung direct unterhalb der Urethralöffnung lag. Die Jungfernhaut, sowie die Enge der Scheide sollen vor dem Eindringen von Flüssigkeiten, die aus dem Mastdarm stammten, geschützt haben. In der Discussion betont Hewelke, ähnlich wie bei Bacterium coli commune könne Ueberwanderung durch die Blut- und Lymphbahnen aus dem Darme in die Harnblase stattfinden. Przewoski giebt das nicht zu, nur bei existirender Fistel oder entzündlichen Zuständen sei das möglich.

Puech (De l'atrésie des voies génitales. Paris 1864) erwähnt noch folgende Fälle:

Fall 880 (CCCCXI). Saviard (Obs. chir., Paris 1702 p. 149) sah Scheidenstenose nach Anwendung von ätzenden Eingiessungen durch die Frau selbst, ebenso

Fall 881 (CCCCXII). Chambon (Malad. des femmes, an VII, t. II, p. 365).

Fall 882 (CCCCXIII). Carteaux: Scheidenverwachsung syphilitischen Ursprunges.

Fall 883 (CCCCXIV). Arnold: Scheidenverwachsung während Dysenterie.

Fall 884 (CCCCXV) und 885 (CCCCXVI). Steidele (Samml. von Beobachtungen ...., Bd. XI, S. 22, citirt von Ploucquet): Second-Férréol: während schwerer Allgemeinerkrankungen entstandene Scheidenverengerungen.

Fall 886 (CCCCXVII). Puech beschreibt (l. c. S. 105, Obs. 24) eine von Dupuytren an einer 17Jährigen vollzogene Operation: Fehlen der Scheide und Atresie des Collum uteri. Seit 15. Jahre Molimina, Haematometra, per rectum fühlt man einen bis $1^1/_2$ Zoll oberhalb des Anus herabreichenden Tumor. Zwischen Harnröhre und Rectum nur wenige Millimeter dicke Bindegewebsschicht. Nach halbmondförmigem queren Einschnitt drang Dupuytren mit Finger und Sonde bis an den Uterus vor und punctirte denselben, wobei sich nach Erweiterung der Oeffnung mit Frère Come's Lithotôme caché fibrinöse Massen entleerten. Drei Tage Euphorie, dann Peritonitis und Tod. (Siehe Sabatier: Thèse de Paris 1818, No. 68, p. 40.)

Bezüglich des Falles 360 giebt Puech an, dass Tribes bei oberhalb einer Vesicovaginalfistel bestehender Scheidenatresie die Haematokolpos von der Blasenhöhle her punctirte mit Troicart, die Oeffnung verengerte sich zwar etwas, aber die Regeln entleerten sich in der Folge, wenn auch mit etwas Dysmenorrhoe, durch die Blase in die Blasenscheidenfistel.

Fall 887—889 (CCCCXVIII—CCCCXX). Puech führt drei Beobachtungen von Scheidenverengerung resp. Atresie nach ärztlichen Cauterisationen an.

Richard: Gaz. des hôp. 1861, p. 31.
Rigby: Gaz. hebdom. 1857, p. 343.
Williams: Lond. med. Gaz., Bullet. de thérap. 1850, t. XXXIX, p. 379.

Puech („De l'atrésie des voies génitales de la femme." Paris 1864) giebt (S. 146—152) in seiner gründlichen Arbeit folgendes Verzeichniss der Litteratur und Casuistik nicht hymenaler Scheidenatresien, das ich der Vollständigkeit halber hier wiedergebe.

Amussat: Journ. hebdom. du Progrès 1834, t. I, p. 257; observation publiée par Petit; Gaz. méd. de Paris 1835, p. 785, publiée par Amussat: Fehlen der Scheide, Atresie des Collum, Heilung. Eine andere (unvollständige) Beobachtung Amussat's: Bullet. général de thér. 1847, t. XXXIII, p. 405.

*Baillie: Traité d'anat. path. du corps humain traduit de l'anglais par Ferrall, Paris 1803, p. 402.

Baker-Brown: Gaz. des hôp. 1862, p. 349: Punction durch den Mastdarm; nach Liégeard soll diese Fistel zweimal wieder vernarbt sein.

de Bal: Bull. de la Soc. de méd. de Gand 1845; Gaz. méd. de Paris 1846, p. 249.

*Barth: Gaz. méd. de Strasbourg 1844, p. 221; spontane Heilung nach vier vergeblichen Operationen (Obs. XXV der Arbeit von Puech).

*Becker: De paidoctonia inculpata ad servandam puerperam, Giessae 1729, § XX: keine Operation, Regeln per anum.

*Benevoli: Dissertazione supra l'origine dell' Ernia intest. etc. aggiustavi XL observazioni, Firenze 1747: Die Operation soll nach Chambon unbeendet geblieben sein.

*Benivieni: Libellus de abditis nonnullis ac mirandis morborum et sanationum causis, Basileae 1529, p. 235; es soll dies die älteste Beobachtung sein, keine Operation vorgenommen.

*Bennet-Dowler: Union méd. 1858, p. 91: keine Operation.

Beyran: Gaz. des hôp. 1862, p. 426: membranöser Verschluss mit Rectovaginalfistel.

A. Bérard: Répert. de sc. méd., 2e édit., t. XXX, p. 453; Gaz. des hôp. 1857, p. 171: Fehlen der Scheide und Atresia colli. In einem Falle nur eine neue Scheide gebildet, im anderen voller Erfolg. Handelt es sich nicht um eine und dieselbe Beobachtung?

Bernutz: Clin. méd. sur les maladies des femmes, Paris 1860, t. I, p. 307: unvollständige und erfolglose Operation.

*Blandin: Gaz. méd. de Paris 1846, p. 57: bei Operation entstand eine Blasenscheidenfistel; spontane Heilung.

*Boehm: Rust's Magazin, Bd. XLVI, S. 182; Arch. génér. de méd., t. XII, p. 242; Annales de chir. franç. et étrangère 1844, t. X, p. 240: Heilung und Schwangerschaft.

*Bouisson: Journ. de la Soc. de méd. prat. de Montpellier 1845, t. XII, p. 431: keine Operation, die Occlusion der Scheide obliterirte eine Blasenscheidenfistel. Nach Bérard (Dict. de méd., t. XXX, p. 496) sah Dupuytren einen ebensolchen Fall.

Boyer: Traité des mal. chir. Paris, 4e édit., t. X, p. 447: spontaner tödtlicher Ausgang.

*Buchhave: Acta reg. Soc. Hafniensis 1791, t. II, p. 401—402: zwei Beobachtungen.

*Camerarius: Miscell. cur. med. phys. Acad. natur. cur. anno 1722, cent IX et X, obs. 75, p. 384: zweizeitige Operation.

*Carteaux: Journ. de méd. et de chir. prat. 1830, p. 154: keine Operation.

Cogrossi: Haller, Biblioth. chir., t. II, p. 113: „Vaginam membrana clausam ferro aperuit et perangustam dilatavit.“ Details fehlen vollständig, also nicht berücksichtigt.

Cormish: Med. and phil. Comment. 1774, t. II, p. 188: Es giebt mehrere Versionen, nach der vollständigsten (Encyclop. méthodique 1790, Chirurgie, t. I, art. Imperforation) soll dies die erste mit Erfolg gekrönte Operation sein.

Debrou: Gaz. méd. de Paris 1851, p. 32: Fehlen der Scheide und Atresia colli (Obs. XXIX bei Puech).

[Décès: Bull. de la Soc. anat. 1854, p. 222; Fenerly, Thèses de Paris 1855, obs. X, p. 64: Scheide Uterus doppelt. Tod an Tubenruptur.]

*De la Mare: Journ. de méd., de chir. etc. 1770, t. XXXIII, p. 511: keine Operation.

Delisle: Journ. génér. de méd. 1819, t. LXVI, p. 94: Spontanes Schwinden der oberen Atresie.

*Demeaux: Gaz. des hôp. 1850, p. 567: Spontane Genesung.

*Denman: Dict. des sc. méd., t. LVI, p. 480.

*Dieffenbach: Gaz. des hôp. 1861, p. 51, von Verneuil citirt.

Dubois: Boivin et Dugès, t. I, p. 272: Punction durch den Mastdarm, Tod.

Dupuytren: Sabatier, Thèses de Paris 1818, Nr. 68, p. 40: Nach Operation tödtliche Peritonitis (Obs. XXIV bei Puech).

*Dupuytren: Journ. de méd. et de chir. prat. 1830, p. 336: Tod infolge von Pleuritis.

*Fabrice de Hilden: Obs. chir. Genève 1679, p. 467, cmt. VI, Obs. 67: Regeln per anum entleert.

Filippini: Gaz. méd. de Paris 1854, p. 251.

*Flamand: Villette, Thèses de Paris 1824, Nr. 225, p. 27: von einer Entbindung gefolgt.

Fletcher: Med. chir. Notes and Illustr., London 1831, p. 145; Archives de méd. 1835, t. VII, p. 549: Heilung (Obs. XXII bei Puech).

Fréteau: Nicolon, Thèses de Strasbourg, 9. December 1808; Fréteau, Annales de la Soc. de méd. de Montpellier 1810, t. XXIII, p. 250; Bulletin des sc. méd., sept. 1810; Journ. génér. de méd. 1812, t. XLIII, p. 54: Menstruation durch die Harnblase.

*Gintrac: Bullet. de la Soc. de méd. de Bordeaux. Observateur des sc. méd. de Marseille 1824, t. VIII, p. 255: Operation gescheut.

*Goupil: Bernutz et Goupil, Chir. méd. sur les mal. des femmes, Paris 1860, t. I, p. 85.

*Guy: Gaz. de santé 1824, p. 243 (Obs. VII bei Puech).

Habit: Wochenbl. d. k. k. G. d. Aerzte zu Wien, October 1857; Brit. and foreign med. chir. Review 1858, t. XXI, p. 552: Membranöser Verschluss.

de Haen: Ratio medendi, pars VI, t. III, p. 32; édit. Didot 1764: Tod, Punction durch die Harnblase, Tubenruptur, Peritonitis, Beschwerden dauerten seit acht Jahren.

*Hastings-Hamilton: Union méd. 1858, p. 91: Punction durch den Mastdarm, Entstehung einer Rectovaginalfistel, durch welche die Regeln in den Mastdarm abfliessen (Buffalo med. Journ.).

Huguier: Gaz. des hôp. 1861, p. 31: ein Mal Fehlen der Scheide und Atresia colli, zwei Mal weniger ausgedehnte Atresien.

X..?: Frank, Traité de méd. pratique, Paris 1842, t. II, p. 259.

Jamesson: Provinc. méd. Journ., Juny 1842, p. 188; Annales de la chir. française et étrangère 1842, t. VI, p. 108; Gaz. méd. de Paris 1842, p. 696.

*Jefferson: Baltimore med. and surg. Journal, July 1834; Journ. des connaiss. méd.-chir. 1834—1835, p. 193: Die Operation gelang trotz sehr ausgedehnter Atresie.

Kennedy: Dublin. med. Press 1843, t. XII; Annales de la chir. franç. et étrangère 1844, t. X, p. 93: Zwei Operationen vergeblich, erst nach einer dritten Erfolg und Etablirung der Regeln.

Kiwisch: Scanzoni, Traité des malad. des organes sexuels de la femme. Paris 1858. p. 420: Membranöser Verschluss, spontane Heilung.

Kluyskens? Annales et Bullet. de la Soc. de méd. de Gand. 1845; Gaz. méd. de Paris 1846, p. 250: Fehlen der Scheide und wahrscheinlich Collumatresie, kinderlose Ehe.

*Kuhnau: v. Siebold's Journ. 1833, Nr. 2, p. 288; Archiv. génér. de méd. 1834, t. V, p. 142.

[Leroy: Journ. des connaiss. méd.-chir. 1835, p. 181: Uterus und Scheide doppelt, Tod an Peritonitis (Obs. IV bei Puech).]

*Le Vacher (de la Fentrie): Histoire de l'Acad. des scienc. de Paris 1770, p. 52: Keine Behandlung.

*Lisfranc: Archiv. de méd. 1827, t. XV, p. 420; Revue méd. 1827, t. III, p. 521: Keine Behandlung, allmähliche Haematurie.

*Liston: Gaz. des hôp. 1839, p. 183: Operation missglückte, blieb unvollständig, Tod an Peritonitis.

Locatelli: Gaz. med. di Milano, Sept. 1847; Gaz. méd. de Paris 1848, p. 106: Molimina seit 6 Jahren, Punction, Tod an Verblutung in die Bauchhöhle (Obs. III bei Puech).

*Lombard: Gaz. méd. de Paris 1831, p. 123: Operation, Entbindung, Tod an Uterusruptur.

Maisonneuve: Gaz. des hôp. 1849, p. 389: Heilung nach Recidiv.

X...?: Gaz. des hôp. 1862, p. 86 et 98: Operation, Tod an Bluterguss (?).

Manoruy: Bullet. de l'Acad. de méd. 1839, t. IV, p. 92: Tod im zehnten Monate.

Marsh (Delaware): Medical Examiner, January 1842; Brit. and for. med.-chir. Review 1842, t. XIV, p. 245: Spontane Entzündung bei einem jungen Mädchen. Heilung.

*Mauquest (de la Motte): Traité de chir., Paris 1732, t. IV, p. 140; Traité complet des accouch., Paris 1765, t. II, p. 1030: Heilung.
*Meerck: Oppenheim's Zeitschrift f. d. ges. Med.; Union méd. de Paris 1847, p. 552: Vesicovaginalfistel. Heilung.
Melchiori: Gazetta medica Italiana 1854; Canstatt's Jahresbericht 1854, S. 441: Zwei Beobachtungen mit Genesung.
Michalowski: Journ. de la Soc. de méd. prat. de Montpellier 1845, t. X, p. 68.
*Michon: Leven, Bull. de la Soc. anat. 1858, p. 449; Bernutz et Goupil l. c., t. I, p. 78; Observation de Second-Ferréol: Tod an Sepsis.
*Miessey: Union méd. 1858, p. 92: Heilung.
*Monod: Rev. méd. 1845, t. II, p. 579; Mémoire de Devilliers: Genesung.
Munck: London med. Gaz. t. XXVII, p. 867; Gaz. méd. de Paris 1841, p. 385: Tod an spontaner Tubenruptur (Obs. XVII bei Puech).
*Nélaton: Gaz. des hôp. 1853, p. 41: Heilung.
Ders.: Gaz. des hôp. 1856, p. 345, berichtet von Voisin: Uterus bicornis, Tod durch Peritonitis.
Patry: Gaz. des hôp. 1861, p. 69: Fehlen der Scheide, Collumatresie, völlige Genesung nach einem Recidiv.
Piachaud: Gaz. des hôp. 1857, p. 464: Membranöse Atresie, Heilung, Phlegmone auf einer Fossa iliaca.
*Pitha: s. Scanzoni, l. c. 1858, p. 416: Tod an Peritonitis.
*Plater: Felicis Plateri observationum libri tres. Basileae 1614. lib. I, p. 241.
*Puech: Gaz. des hôp. 1861, p. 277: Operation verweigert (Obs. XXI bei Puech).
*Ders.: Observation V. seiner Arbeit: Vesicovaginalfistel.
*Richard: Gaz. des hôp. 1861, p. 31: Verwachsung nach Eisenchloridanwendung.
*Richter: Med. u. chir. Bemerkungen, Göttingen 1793, Cap. XXI, S. 260 Commentarii de rebus in scientia naturali et medicina gestis 1794, t. XXXIII, p. 298; Burns: Traité des accouch. trad. de l'Encyclopédie, Paris 1839, p. 39: Heilung.
[Rokitansky: Zeitschrift d. k. k. Ges. d. Aerzte zu Wien 1859, Nr. 33: Spirituspräparat der path.-anat. Sammlung, rechte Scheide endet blind, rechte Niere fehlt.]
*Roonhuysen: Observat. 1672. Zwei Beobachtungen, angezeigt von Gérard Blaes. Observat. med. rariores. Amstelodami 1677. p. 39 et 60: Im ersten Falle glatte Heilung, im zweiten erst nach Wiederholung der Operation.
*Scanzoni: Traité des malad. des organes sexuels de la femme, 1858, p. 416: Im ersten Falle Atresie nach Variolois mit unbekanntem Verlauf, im zweiten Falle, p. 48, kein vollständiger Erfolg der Operation (?).
Schuh: Wien. Wochenbl. 1857, Nr. 31; Brit. and for. med.-chir. Review 1858, t. XXI, p. 552; Cavasse in Annuaire pour 1857, p. 257: Tod nach Verblutung in die Bauchhöhle.

*Ségalas: Revue méd. de franç. et étrangère 1825, p. 523: Keine Operation.

*Slacker: Gaz. méd. de Strasbourg 1858, p. 190: Heilung.

*Smith Warner: Charleston med. Journ., Nov. 1857. Brit. and for. med.-chir. Review 1858, t. XXI, p. 553: Erste Operation vergeblich, nach der zweiten tödtliche Peritonitis.

*Steidele: Samml. von Beobachtgn., Bd. II, S. 24, citirt von Ploucquet — und — Leipziger Commentar, Bd. XXI, S. 518: Atresie während des Typhus entstanden.

Textor: Med. Corresp.-Blatt. bayerischer Aerzte, Februar 1847; Gaz. méd. de Paris 1847, p. 850: Membranöse Atresie. Heilung.

*Thilenius: Hufeland's Journal, citirt von Ploucquet Art. atresia.

*Thomas: Revue de thér. du Midi 1855, t. VIII, p. 76: Heilung.

Upshur: Gaz. méd. de Paris 1854, p. 37: Heilung nach Recidiv, das nach drei Monaten folgte.

*Velpeau: Journ. de méd. et de chir. prat. 1853, p. 453: Vesico-vaginalfistel geheilt durch Scheidenverschluss.

*Voisin: Voisin, Thèses de Paris 1806, No. 116, p. 36: Heilung. Journ. gén. de méd. 1806, t. XXVII, p. 123.

Wuillaume: Revue méd. franç. et étrangère 1826, t. III, p. 168: Fehlen des untersten Scheidenabschnittes und Collumatresie, Heilung.

Die mit * bezeichneten Beobachtungen beziehen sich auf accidentell erworbene Scheidenatresie.

Leider war es mir unmöglich, sämmtliche hier aufgeführten Beobachtungen in die vorliegende Casuistik aufzunehmen, weil ich nur für eine gewisse Anzahl derselben die litterarischen Quellen besitze.

Rinchewall: Inaug.-Diss. Würzburg 1889. (Soll eine Casuistik von 64 Fällen von Scheidenstenosen und Atresien enthalten.)

Rodzewitsch: Fälle von mangelhafter Entwickelung der weiblichen Geschlechtsorgane. Russkaja Medicina 1894 und St. Petersb. med. Wochenschrift (?).

Fall 890 (CCCCXXI). Sandifort hat nach Voigtel (l. c.) in den Observ. anat.-path., Lib. II, p. 57 eine callöse Scheidenverengerung beschrieben.

Fall 891 (CCCCXXII). Max Simon (Centralbl. f. Gyn. 1894, Nr. 57, S. 1313ff.):

16jähriges Mädchen aus den besten Gesellschaftskreisen mit Atresia vaginae und Dilatatio urethrae; nach Durchtrennung einer ca. $1^1/_2$ cm dicken atretischen Schicht stiess man auf zwei Vaginae, welche die Blase, welche dem Rectum dicht auflag, umgriffen und in die erweiterte Urethra mündeten. Hinter der Blase näherten sich die Vaginae und waren hier zwei schlecht entwickelte, ganz getrennte Uteri vor-

handen. Die Erweiterung der Harnröhre soll nach Simon in diesen und ähnlichen Fällen nicht die Folge von Cohabitationsursachen sein, die im gegebenen Falle ausgeschlossen sein sollen. Es bestand hier Harnincontinenz infolge der Dilatatio urethrae, die durch eine zweimalige Operation beseitigt wurde.

Nach Simon wird die Verengerung der Urethra erst herbeigeführt nach Trennung von Blase und Rectum durch das Herabwachsen der Vagina und Empordrängen des Uterus. Bleibt das Dazwischentreten der Vagina aus, so fällt auch der Grund zur Verengerung der Urethra weg, und es bleibt die Dilatation der Urethra, besonders des äusseren Drittels zurück; sie sei also nicht als secundär entstanden aufzufassen.

Fall 892 (CCCCXXIII). Max Simon (ibid.):

29 Jährige, sechs Monate verheirathet, Dyspareunie. Wird zur Spaltung des rigiden Hymen gesandt: angeblich Regel stets gut, jetzt zwei Mal ausgeblieben und Verdacht auf Schwangerschaft. Harnröhre erweitert, keine Scheidenöffnung vorhanden. Clitoris hypertrophisch, grosse Labien fettreich, kleine rudimentär, kein Strang an Stelle der fehlenden Scheide zu fühlen, Blase liegt dem Rectum an. 7 cm oberhalb des äusseren Verschlusses ein birnenförmiger, 6 cm langer Körper. Uterus in Retroversion. Tuben und Ovarien getastet. Keine Blutretention, Defectus vaginae bei ausgebildeten inneren Genitalien. Trotz Abrathen von dem Versuche, neue Scheide zu bilden von Seiten v. Winckel's, Martin's u. A., liess sich Simon zu einem Versuche verleiten, leider nur, um den schlechten Erfahrungen der Anderen eine neue hinzuzufügen. Simon hoffte sich einen Weg bis zum Uterus zu schaffen und den neuen Kanal mit Hautlappen (von den äusseren Genitalien) auszutapeziren, musste aber, nachdem er sich 6 cm tief eingegraben hatte, von dem Versuche abstehen, um nicht Nebenverletzungen zu machen, da Blase und Rectum zu innig mit einander verbunden waren. Trotz künstlicher Offenhaltung verwuchs der neue Kanal doch wieder. Die Kranke gestand nachher ein, niemals die Regel gehabt zu haben, wohl aber seit dem 19. Jahre Molimina. Nach der Operation nahmen die Molimina so zu, dass die Kranke sich wohl werde zu einer Castration verstehen müssen.

E. Simon (Beiträge zur klinischen Chirurgie 1889, S. 561) soll nach Kochenburger 65 Fälle von Missbildungen der Genitalien (darunter einschlägige Fälle) zusammengestellt haben.

Fall 893—897 (CCCCXXIV—CCCCXXVIII). Sims (Klinik der Gebärmutterchirurgie. Deutsch von Beigel. II. Aufl. Erlangen 1870. S. 276) sah fünf Fälle von Scheidendefect stets mit Mangel des Uterus gepaart; in einem Falle durch Coitus eine zwei Zoll tiefe einstülpbare Depression an Stelle der fehlenden Scheide.

Fall 898 (CCCCXXIX). Sims (ibid.):

Scheide einer 18Jährigen in der Höhe von $^3/_4$ Zoll blind endigend. Haematokolpometra; Punction durch die etwa $^1/_2$ Zoll dicke Verschlussmembran, Entleerung, dann künstliche Erweiterung, bis ein Finger den Muttermund berührt, und so lange die Scheide künstlich erweitert erhalten, bis die getrennten Theile sich mit Schleimhaut überzogen hatten.

Fall 899 (CCCCXXX). Sondheimer (Monatsschr. f. Geburtsh. u. Gyn., Bd. I, Aprilheft 1895, S. 348: „Primäres Corpuscarcinom mit Haematometra und Haematokolpos bei Atresia vaginae senilis") beschreibt folgende seltene Beobachtung Sänger's, welche nach Letzterem einzig in der Litteratur dastehen soll, aber wohl nicht einzig dasteht angesichts der im Vorhergehenden erwähnten Beobachtung eines Uterussarcoms bei Scheidenatresie bei einer 54jährigen Virgo.

67Jährige, seit 21 Jahren verheirathet, hat nur ein Mal vor 30 Jahren geboren mit spontaner Frühgeburt, das Kind lebte nur vier Wochen, gutes Wochenbett. Menopausis seit 17 Jahren. Vor sechs Wochen eine Erkältung und hierauf Leibschmerzen. Scheide oberhalb des Vestibulum verschlossen, Tumor von der Grösse eines sechs Monate trächtigen Uterus mit Einschnürung am unteren Theile des Tumors. Per rectum tastet man einen unteren Tumor, der mit dem oberen zusammenhängt. Wahrscheinlich Hydro- und nicht Haematometra, weil symptomenlos gewachsen. Sänger drang unter Narkose ziemlich leicht 3 cm tief mit dem Finger in die verschlossene Scheide ein, aber je höher oben, desto schwieriger das Vorgehen, und endlich 5 cm hoch die Verwachsung so stark, dass Sänger von der vaginalen Operation Abstand nahm: eine Probepunction ergab eine braunrothe Flüssigkeit mit frischen und im Zerfall begriffenen Blutkörperchen, zahlreichen stark verfetteten Leukocyten, Körnchenkugeln, sowie theils ovalen, theils rundlichen und cylindrischen Zellen mit grossem glänzenden Kern, stark verfettetem Protoplasma, den grossen Zellen aus Ovarialcysten ähnelnd — es waren dies freie Krebszellen. Am 18. September Bauchschnitt mit Aethernarkose: etwas Ascites, Uterus mit zahlreichen Adhäsionen, weich, bei Probepunction des Uterus die gleiche Flüssigkeit, bei Einschnitt 3 l entleert, untermischt mit Brocken einer grauröthlichen markigen Neubildung: primäres Corpuscarcinom. Der Finger gelangte nach unten zu durch einen fingerweiten Isthmus in eine weite Höhle, deren Wandungen jedoch nicht abzutasten waren: Cervix. Krebsmassen weder an der Cervix, noch weiter unten, nur Detritus. Amputatio uteri, Einnähung der offenen Cervix in die Bauchwunde. Von oben her durchbohrte Sänger die Atresie mit Finger und Sonde, Drain, Umsäumung des Uterusstumpfes mit dem Peritoneum parietale. Am sechsten Tage Glasrohr statt Drain, am neunten Tage eine Kochsalzinfusion, am zehnten Tage Tod. Im oberen Scheidenabschnitt Wände stark hypertrophisch, glatt. Cervix ein fingerweiter Kanal mit starren, gesunden Wandungen. Keine Drüsen in der Umgegend. Typisches Cylinderepithelialcarcinom noch ohne Uebergang auf das Myometrium; die einzige Metastase fand sich haselnussgross im Uterintheil der rechten Tube. 4—5 cm lange

Scheidenverwachsung durch Kolpitis adhaesiva senilis, wahrscheinlich nach dem Verlust der Regeln vor 15 Jahren entstanden. Merkwürdige symptomenlose Entstehung und Verlauf einer so grossen Blutansammlung. Merkwürdig auch die Entstehung des Carcinoms in einem von der Aussenwelt ganz abgeschlossenen Organe, fern von allen Reizen. Krebs wohl schon zwei bis drei Jahre alt.[1])

Es folgte eine theilweise acute Enteritis mit zahlreichen Geschwüren im ganzen Darm, vielleicht nach Eingiessung von 50 g Ricinusöl in den Magen am fünften Tage. Vielleicht war das Oel durch Beimischungen giftig. Sänger vermuthet darin die Todesursache und warnt vor so grossen Dosen Ricinus bei alten Leuten, die zur Cholera nostras geneigt seien!

Fall 900 (CCCCXXXI). Staniszewski (Kronika Lekarska, März 1895, p. 138):

Angeborene begrenzte Scheidenverwachsung bei einer 20jährigen seit Monaten Verheiratheten. Dyspareunie. Regel vom 15. Jahre an, stets schmerzhaft, Chlorosis. Etwas oberhalb des Introitus ein membranöser Verschluss mit mehreren Oeffnungen, die weiteste lässt Katheter 3—5 cm tief ein. Septum 3—5 mm dick. Die grösste linksseitige Oeffnung dilatirt, liess den Finger in eine 3—5 cm tiefe blinde Grube eindringen, rechterseits ebenso ein 4 cm langer, blind endender Kanal. Staniszewski durchschnitt die Membran mit der Scheere und drang schliesslich zwischen den beiden genannten blind endenden Kanälen ein, eröffnete so die Scheide, die in einen sehr engen Kanal verwandelt war. Die erstgenannten beiden Kanäle lagen zu beiden Seiten der Columna rugarum posterior. Die mittlere von den drei Oeffnungen führte in die verengte Scheide. Es folgte Schwangerschaft und Abort im zweiten Monat.

Staniszewski betont ätiologisch einen fötalen entzündlichen Process. Breisky sah zwei Mal, v. Winckel ein Mal solche Divertikel der Scheide, Breisky ein Mal links von der Columna rugarum und sieht sie für die Dilatation einer Lacuna durch Schleim an, weil die Richtung divergent von der Scheidenachse war, Wandungen glatt und eben. Staniszewski fand keinen ähnlichen Fall von zwei Taschen.

Fall 901 (CCCCXXXII). Steidele (Samml. von Beob., 2 Bde., S. 22) beschrieb eine während des Typhus entstandene Scheidenverwachsung.

Fall 902 (CCCCXXXIII). Stein (Hufeland's Journ. der prakt. Heilk., Jahrg. 1819, S. 3, Maiheft) soll nach Meissner eine zweck-

---

1) Hegar amputirte einmal die Physometra nach Porro mit Schlauch (siehe Schmalfuss, Centralbl. für Gyn. 1884, Nr. 14).

lose Operation bei Scheidenverwachsung vorgenommen haben, da keine Blutansammlung vorlag. Stümke („Missbildung der Genitalien.“ Beitr. zur Geburtsh. u. Gyn., Bd. III, S. 76) soll einschlägige Fälle berichten.

Fall 903 (CCCCXXXIV). Swięcicki (Beitr. zur Physiol., Geburtsh. u. Gyn. [polnisch], Posen 1893, S. 30 im II. Theil) berichtet eine Kolpitis adhaesiva eines 19jährigen Mädchens. Seiner Ansicht nach wäre seine Patientin die jüngste der damit Behafteten (v. Winckel habe das gleiche Leiden [Atlas S. 13] bei einer 32Jährigen gefunden). Virgo intacta, seit zwei Monaten keine Regel, ein Arzt ging mit der Sonde ein, machte Einkerbungen und entleerte eine Haematometra nach Eröffnung des Muttermundes; Regel kam wieder, aber Recidiv. Swięcicki fand im obersten Scheidendrittel mannigfaltige, nach den verschiedensten Richtungen verlaufende Stränge, zerriss sie digital und erreichte schon nach zwei Minuten den Muttermund, aber keine Blutung, keine Schmerzen dabei, Annexa normal. Nach Dohrn Scheide in der 7.—8. Fötalwoche zwischen mittlerem und oberem Drittel am stärksten geknickt und am stärksten gefaltet, wohl auf diese Zeit eine fötale Entzündung zu beziehen. Nach Veit (Virchow's Archiv, Bd. 117, 1889) finden sich bei jungen Mädchen auch im oberen Drittel der Scheide Querfalten der Schleimhaut. Hier sieht man ausser einfachen auch Zwillings- und Drillingspapillen, bei alten Frauen hier niemals Papillen gefunden. Dieser Umstand, sowie die grosse Mächtigkeit des Epithels bei jungen Mädchen soll vielleicht eine Rolle spielen.

Fall 904 (CCCCXXXV). Textor (citirt nach Delaunay, Thèse, p. 46):

Bei einer 19Jährigen mit retrohymenaler Atresia Molimina. Urethra lässt einen Finger ein. Textor durchschnitt die Verwachsung bis an den Uterus mit Petit's Pharyngotom und entleerte eine Haematometra; sechs Tage dauerte der Ausfluss durch die enge Oeffnung. Nach zwölf Tagen Oeffnung wieder verwachsen, Operation wiederholt, Eiterentleerung, stinkender Ausfluss, allmähliche Genesung (kein neues Recidiv? N.). Membranöser Scheidenverschluss dicht oberhalb des Hymen, der zerrissen war. Das Instrument wurde so angedrängt gegen die Membran, dass die Schneide bis in die Uterushöhle eindrang (?).

Fall 905 (CCCCXXXVI). Trieven (Obs. med. chir. obs. 63) soll nach Voigtel eine callöse Scheidenverwachsung beschrieben haben.

Fall 906 (CCCCXXXVII). Veit operirte nach Breisky (l. c. S. 43) ohne Complicationen eine Scheidenatresie (Dauer?).

Fall 907 (CCCCXXXVIII). Hiram. N. Vineberg („Congenital annullar stenosis of the vagina an improved method of operating.“ New York med. News LXVI, 20, p. 617, Nov. — The Amer. Gyn. and obst. Journ. Vol. VI, 1895, No. 2, p. 250).

Fall 908 (CCCCXXXIX). Winternitz („Haematokolpos nach Vaginitis adhaesiva ulcerosa.“ Centralbl. für Gyn. 1895, Nr. 13, S. 334) beschreibt mit zwei Zeichnungen eine interessante Beobachtung aus v. Saexinger's Klinik:

62 Jährige, menstruirt vom 16. bis 50. Jahre, acht normale Geburten. Seit einem Jahre Harnbeschwerden. Tumor von der Grösse, Form, Lage und Consistenz eines vier Monate schwangeren Uterus. Scheide endet oben trichterförmig, blind, blutig-schleimiger Ausfluss, Petecchien, Sugillationen und Ecchymosen in der Schleimhaut, im hinteren Scheidengewölbe (da keine Portio vaginalis zu fühlen, wie bestimmt? N.) liegt ein apfelgrosses Segment des deutlich fluctuirenden Tumors. Mehrere unregelmässig verlaufende Narbenzüge im Gewebe der Schleimhaut unterhalb der Kuppel des Scheidenrohres. Per rectum fühlt man einen derberen, sehr schmerzhaften eiförmigen Tumor, dem ersteren anliegend und in ihn übergehend. Probepunction per vaginam und Schnittdébridement der Oeffnung, 890 ccm dickes Blut entleert. Nach Entleerung Tumor verschwunden, die Einstichöffnung lag 7,5 cm oberhalb des Scheideneinganges, lässt jetzt beinahe zwei Finger ein und ist ringsum von derbem, narbigem Gewebe umsäumt, Scheidenwände hier verdickt. Der Finger geräth in den entleerten oberen, jetzt nur 2,1 cm langen Abschnitt der Scheide, Uterus retrodextroflectirt (der dem grossen früheren Tumor anliegende kleine). Ganze Scheidenlänge jetzt 10 cm, Scheidenschleimhaut im oberen Abschnitt sehr weich, aufgelockert verdickt, uneben, sehr blutreich. Es entstand hier nach Kolpitis adhaesiva ulcerosa (Kolpitis senilis, Kolpitis vetularum) eine Scheidenverwachsung mit secundärer Haematokolpos.

Ich möchte Herrn Winternitz daran erinnern, dass diese Dame schon vor zwölf Jahren ihre Periode eingebüsst hatte und im Anschluss daran die Frage aufwerfen: wie weit wurde von Herrn Winternitz der Beginn der Blutansammlung zurückverlegt, ist etwas darüber zu erfahren, wann die Scheidenentzündung statt hatte?

Nachtrag zu den 176 post dystokiam erworbenen Scheidenverengerungen. 10 Fälle.

Fall 909 (CLXXVII). Engel beobachtete eine Scheidenverwachsung nach Abort bei einfacher Scheide und doppeltem Uterus (citirt nach Eberlin l. c.).

Fall 910 (CLXXVIII). Bennet Dowler und Hamilton (Union méd. 1858, S. 91 und 92) sahen nach Abort Scheidenverwachsung, ebenso

Fall 911 (CLXXIX) und 912 (CLXXX). Borchard (Bull. génér. de thér. 1853, t. XLIV, p. 541) und Gumming Bedford (Maladies des femmes, trad. par Gentil 1860, p. 248 u. 296, citirt nach Puech, l. c. S. 20), welcher 31 Scheidenverwachsungen nach schweren Entbindungen zusammenstellte gegenüber 186 heute von mir zusammengestellten fremden Fällen.

Fall 913 (CLXXXI). H. W. Brocks sah Verwachsung der Nymphen und Scheide nach Dystokie (Med. Record 576, 1. Nov. 1892).

Fall 914 (CLXXXII). Fleury sah post partum eine Blasenscheidenfistel infolge von Scheidenatresie ohne Harnincontinenz.

Fall 915 (CLXXXIII). Kohn (Przegląd lekarski 1883) soll nach Swięcicki eine Scheidenverwachsung post partum operativ behoben haben.

Kochenburger (l. c. p. 64) beschrieb eine im Wochenbett erworbene Scheidenatresie (siehe Fall 333):

32jährige IIpara, Zwillinge, Perforation, Eiterung, vier Wochen zu Bett, Coitus gelang nicht mehr. Haematokolpos, 3 Pfd. Blut entleert. Cervix so dilatirt, dass der Finger in den Uterus eindringt.

Fall 916 (CLXXXIV). Malcolm Mc. Lean (Med. Record vom 20. Juni 1891, S. 721): Scheidenatresie nach einer normalen Geburt bei einer Multipara. Zwei Aerzte operirten, kamen 2 Zoll tief ein, fanden aber den Uterus nicht. Vesicovaginalfistel ausserdem. Mc. Lean wurde geholt, behandelte aber, da die Frau dem Klimakterium nahe stand, nur die Harnfistel. Ursache der Atresie dunkel, Placenta war nach starker Blutung erst nach zwölf Stunden ausgetreten. Die Harnfistel weist doch wohl auf Dystokie hin, oder war sie bei jenen Operationsversuchen entstanden? (N.) Murray giebt in der Discussion an, er habe Scheidenstenosen gesehen nach Anwendung von Liquor ferri sesquichlorati gegen Blutungen post partum.

Fall 917 (CLXXXV). Schildkret (Russk. Med. 1890, Nr. 5) sah die ganze Scheide verwachsen im Wochenbett bei einer XIpara. Er eröffnete die Scheide mit Kornzange und Scheere.

Fall 918 (CLXXXVI). Max Simon („Zwei Missbildungen.“ Centralbl. f. Gyn. 1894, Nr. 51, S. 1313) entdeckte zufällig bei einer 48jährigen VIpara, die ihm zur Operation eines Ectropium zugesandt war, einen Uterus dydelphis. Das Ectropium, durch schwere Geburten veranlasst, bedingte secundäre Erscheinungen, unter anderem war die Peripherie des Ectropium mit der gegenüber liegenden Scheidenwand verwachsen. Alter Cervixriss in das rechte Parametrium übergehend. Es sollte der Uterus aus den Narbenmassen befreit und die Portio vaginalis amputirt werden. Nach Auslösung der Portio vaginalis aus den Narbenmassen wurde sondirt. Die Sonde wies zwei Uterushöhlen auf, per rectum tastete man jetzt beide Uteri, die völlig getrennt waren und zu einander convergent gelagert, sich erst am Muttermunde trafen, der rechte stark anteflectirt, der linke retrovertirt. Beide Cervices verbunden durch ein Band in der Gestalt eines Dreieckes mit nach unten gerichteter Spitze. Im virginellen Zustande sollen auch beide Portiones vaginales getrennt gewesen sein, jetzt münden die beiden Kanäle der Cervices gemeinsam in die grosse Erosion. Simon nahm angesichts der eventuellen Möglichkeit der Eröffnung der Bauchhöhle zwischen den beiden Cervices von der geplanten Cervixamputation Abstand, beschränkte sich auf Narbendiscision und Paquelin-Aetzung der Erosion.

Bezüglich Fall 376 giebt Sims (l. c. p. 276) folgende Details an:

Die 46 Jährige kam 1858 wegen Scheidenatresie zu ihm; im 15. Jahre eine schwere Geburt; todtes Kind, Zange, Atresie, viele Aerzte, aber nichts geholfen, Coitus unmöglich. Der Gatte starb, nach drei Jahren zweite Ehe. Nach drei Jahren wieder Wittwe; nach fast 18jährigem Wittwenstande und bei seit 30 Jahren bestehender Scheidenverwachsung dritte Ehe vor 12 Monaten eingegangen. Knorpelharter Scheidenverschluss mit einer feinen Oeffnung, aus der die Menstruation sickerte; klappenförmige Oeffnung. Bistouri zur Spaltung, seitliche Einschnitte nach unten und aussen zu (Finger im Rectum dabei). Scheide oberhalb dilatirt. Glasdilatator. Mit genügender Scheide dem dritten Gatten übergeben.

Nachtrag zu den 237 sub partu beobachteten Scheidenverengerungen mit Geburtsbeendigung per vias naturales.

Fall 919 (CCXXXVIII). Antonio (Histoire de l'Acad. royale des sc. 1712, p. 36) sah trotz hochgradiger Scheidenverengerung spontane Geburt.

Fall 920 (CCXXXIX). Flamand (siehe Puech, l. c. p. 137): Spontane Geburt trotz hochgradiger Scheidenverengerung.

Fall 921 (CCXL). v. Franqué (Wiener med. Halle 1864, Nr. 56): Dyspareunie wegen hochgradiger Verengerung der Scheide, spontane Geburt.

Fall 922 (CCXLI). Hobson Warren (siehe Puech, l. c. p. 136): Bei Scheidenverengerung Austritt des Kindes durch das Perinaeum.

Fall 923 (CCXLII). Hohl (Lehrb. d. Geb., Leipzig 1862, S. 196): Spontane Geburt trotz nur fingerweiter ringförmiger Scheidenstenose.

Fall 924 (CCXLIII). Maher (Med. Record, 17. Mai 1890, p. 560): „Pregnancy and successful delivery in a case of almost complete congenital atresia vaginae."

30 Jährige erwartet eine schwere Entbindung, weil vor einem Jahre wegen falscher Verbindung eine Operation nothwendig gewesen. Nur bei der ersten Regel Schmerz. Scheide blind endigend, keine Cervix zu finden, aber eine Einsenkung nach hinten zu, Sonde geht jedoch nirgends ein. Wie dick das Septum? Dr. Lee gelang endlich die Einführung einer feinen Sonde, dann Laminaria. 6 mm dicke Membran vom Bau der Schleimhaut. Nach einer Woche konnte schon ein Finger bis zum Muttermunde eindringen. Später sub partu vorzeitiger Blasensprung. Muttermund starr, erweitert mit Barnes' Ballon, Fieber am nächsten Tage, trotz neuer Dilatation kein Fortschritt. Narkose, Simpson's Zange, Kopf herabgeholt. Zange des engen Dammes wegen abgenommen, spontane Austreibung. Kind nicht belebt. Virulente Secretion, Fieber, Genesung.

Bezüglich des Falles 700 giebt Ostermann (Zeitschr. f. Geburtsh. und Gyn. 1894, Bd. XXVIII, S. 384) folgende Details:

24 Jährige, niemals Dysmenorrhoe. Seit zwei Stunden Wehen, 6 bis 7 cm weite Oeffnung wie der Muttermund aussehend, aber sehr dünner und scharfer Rand, dem die Blase nicht anliegt, Scheidengewölbe auffallend flach, Kopf hochstehend, Morphium, am nächsten Tage Blasensprung. Finger findet oberhalb den Muttermund geöffnet, dem Scheidenverschlusse anliegend. 3 mm dickes Septum. Vier Einschnitte, Zange wegen Fieber, Scheidenriss an der hinteren Wand von einer Incision aus vernäht. Nach vier Wochen nur noch eine Verdickung der Mucosa zu fühlen, aber keine Stenose mehr; vielleicht handelte es sich um eine früher vollständige, dann geplatzte Atresie?

Fall 925 (CCXLIV). Schlesinger soll eine Scheidenstenose sub partu beschrieben haben.

Fall 926 (CCXLV) und 927 (CCXLVI). Patissier und Merriman sahen bei Scheidenverengerungen sub partu das Septum rectovaginale zerreissen (siehe Puech, l. c. S. 136).

Bezüglich Fall 22 Rühle's fand ich in Schmidt's Jahrb., Bd. 245, Jahrg. 1895, Nr. 1, S. 51:

Plattes Becken, bei der ersten Geburt Zange, Verletzungen, Harnröhre zerstört, grosse Blasenscheidenfistel. Scheide oben so eng, dass fast eine Atresie vorlag. Trotzdem Schwangerschaft. Kaiserschnitt, weil Cervix sich trotz zweitägiger Wehen nicht entfaltet und dicht darunter ein membranöser Verschluss, der nach Entleerung des Uterus mit Troicart von oben her durchstochen, stumpf erweitert ward. Gaze durchgezogen. Lebendes Kind, Meteorismus, Heilung, im unteren Wundwinkel per secundam. Der Harnfluss liess jetzt allmählich etwas nach. Hängebauch und Diastase, in der der Uterus lag. Scheide jetzt wieder fast ganz verschlossen, nur eine feine Sonde geht bis zu der Cervix durch. Bei der dritten Entbindung Porro-Operation aus Furcht vor Ruptur der dünnen Uteruswand. Stark blutender Längsriss im Ligamentum latum dextrum, Gazetamponade. Extraperitoneale Stielbehandlung. Mutter und Kind gerettet.

Da hier Kaiserschnitt bei der zweiten und Porro-Operation bei der dritten Entbindung ausgeführt wurde wegen Scheidenstenose, so ist die erstere Operation als Fall 928 (CCXLVII) zu registriren.

Endlich habe ich noch einen 58. Kaiserschnitt zu verzeichnen:

Fall 929 (CCXLVIII). Alfred Bland Tucker: „Caesarean Section in a case of vaginal contraction." The Univers. med Journ. 1895, January. (Details fehlen mir zur Zeit noch.)

Den vorstehenden 929 Beobachtungen wäre nun noch eine Reihe von Scheidenverengerungen und -verwachsungen hinzuzufügen, welche eine der deletären Folgen vernachlässigter Pessarien waren, jedoch habe ich die Casuistik derartiger Fälle seiner Zeit ausführlich in einer anderen Arbeit (F. Neugebauer, „Zur Warnung beim Gebrauche von Scheidenpessarien." Casuistik von 247 Fällen [Archiv f. Gyn., Berlin 1893, Bd. XLIII, Hft. 1, S. 373—463]) berücksichtigt, der ein unter der Presse befindlicher Nachtrag von etwa 50 einschlägigen Fällen folgt (siehe demnächst: Berliner klin. Wochenschr. 1895 — unter der Presse —). Nur einen eigenthümlichen Fall dieser Art will ich im Folgenden erwähnen.

Fünfter Abschnitt.

Eigene Casuistik von 72 Fällen von Scheidenverengerung, -Verwachsung und defecter Scheidenbildung.

A. Sub partu: Ein Fall.

(I.) Nur einmal hatte ich bisher Gelegenheit, sub partu einen membranösen Scheidenverschluss anzutreffen. Er betrifft eine eklamptische Ipara, Zwergin, die ich auf dem Wege des Kaiserschnittes mit nachfolgender Porro-Operation in Gemeinschaft mit Herrn Collegen Solman entband. Die Beobachtung ist als Fall 1 der vorliegenden Casuistik rubricirt. Der Verschluss ist meines Erachtens ein auf Grund von katarrhalischer Kolpitis erworbener, leider ist auch nicht der mindeste Fingerzeig in der Anamnese vorhanden, wann er zu Stande kam, ob noch im Fötalleben oder erst post partum, und wenn post partum, ob während einer Infectionskrankheit nach irgend welchen Ulcerationen, chemischen, thermischen Reizen. Es ist angenommen, solche membranöse Verschlüsse als angeborene zu beschreiben, jedoch hat bis jetzt Niemand den Beweis des Angeborenseins erbracht. Ich glaube, dass dieses Septum mit feiner (1—2 mm weiter) Oeffnung der Rest einer einstigen totalen Atresie ex conglutinatione parietum vaginae ist, die bei den ersten dysmenorrhoischen Regeln vielleicht gesprengt wurde, möglich auch, dass die Oeffnung erst entstand bei der operativen Behandlung durch Herrn Collegen Matlakowski. Etwas Bestimmtes ist leider nicht zu eruiren. Gern würde ich diese Frau jetzt einmal genauer untersuchen und eventuell das membranöse Septum herausschneiden, was sich ohne Schwierigkeiten machen liesse, nun wir wissen, dass es sich nur um ein membranöses Septum handelt und nicht um eine langgestreckte Stenose. Die Frau war jedoch, als ich sie zuletzt sah, nicht zu einer Untersuchung zu bewegen, später sah ich sie nicht wieder. Ich denke, sie wird sich schliesslich doch einmal wegen ihrer Dyspareunie melden.

B. 33 Fälle von infolge schwerer Entbindungen erworbenen partiellen oder totalen Scheidenverengerungen und -verwachsungen.

Fall 930 (II):

Baila Eisner, 26jährige Ipara, 4 Jahre verheirathet (Klinische Ambulanz im Heiligen Geist-Spital am 20. April 1888, Nr. 2399), meldete sich wegen Dyspareunie und Amenorrhoe seit drei Jahren, sowie er-

worbener Sterilität. Schwere Zangenentbindung vor drei Jahren (Dr. Grodziński, Dmitrjewskij und Feinstein in Brzesć), 15 Wochen zu Bett. $3^1/_2$ cm oberhalb des Scheideneinganges circuläre narbige Scheidenstrictur knapp für die Kleinfingerspitze durchgängig. Uterus atrophisch, welk, keinerlei Molimina menstrualia, keine Blutretention.

Fall 931 (III):

Sokołowska Szajna, 36jährige I para, meldete sich am 10. Januar 1887 in der Klinik meines verstorbenen Vaters. Seit 16 Jahren verheirathet, hat sie vor 15 Jahren ein todtes Kind geboren. Die Entbindung dauerte 5 Tage, Hydrocephalus, Kranioklasie nach Perforation durch Dr. Zagórski. Es hinterblieb eine Vesicovaginalfistel, die sich jedoch erst zeigte, nachdem eine Woche lang Stuhl- und Harnverhaltung vorausgegangen war. Ein halbes Jahr lang floss nun sämmtlicher Harn durch die Scheide ab, dann entstand eine spontane Scheidenatresie im Scheidenausgange. Ein halbes Jahr später, also ein Jahr nach der Entbindung, meldete sich diese Frau mit einem Blasenstein bei meinem verstorbenen Vater, welcher den Stein mit Zertrümmerung per urethram entfernte. Die Regel zeigte sich erst ein halbes Jahr nach Zertrümmerung und Entfernung des Blasensteines, also $1^1/_2$ Jahr nach der Entbindung, und zwar mit grossen Schmerzen, und dauerte 7—8 Tage, sie entleerte sich mit dem Harn per urethram. Dieser Zustand der spontan eingetretenen vesicalen Drainage des Uterus dauerte durch $14^1/_2$ Jahre, bis endlich vor acht Monaten die Regel ausblieb. Seit dieser Zeit wird die Kranke allmonatlich von heftigen Koliken gequält und kam deshalb in die Klinik meines Vaters; es wurde eine Haematokolpometra constatirt mit einem dem Haupttumor seitlich aufsitzenden zweiten Tumor, wahrscheinlich Haematosalpinx. Die Harnröhrenöffnung war durch jahrelange Stellvertretung der Scheidenöffnung stark erweitert. Die kleinen Schamlippen wiesen eine frühere Querdurchreissung in gleicher Höhe auf. Zwischen ihren oberen und unteren Antheilen sah man eine grubige Einziehung mit strahlendem narbigen Gewebe bedeckt.

Atresia vaginae spontanea infra fistulam vesico-vaginalem, Steinbildung, nach $14^1/_2$ Jahren Verlegung der Harnfistel und seither Haematokolpometra (mit Haematosalpinx linkerseits), Dilatatio urethrae a coitu praeternaturali pendens.

Die Kranke verweigerte eine Operation und zeigte sich nicht wieder im Spital. — Es wäre jedenfalls der Bauchschnitt für diesen Fall am rationellsten gewesen.

Es wäre hochinteressant gewesen zu erfahren, ob thatsächlich ein Verschluss der Blasenscheidenfistel nach so vielen Jahren zu Stande gekommen war oder eine Verlagerung durch einen neuen Harnstein in der Blase oder dem Blasenscheidenreservoir. Leider kann ich keinerlei nähere Angaben machen, da die einschlägigen Notizen des damaligen Ambulanz-Journales nichts mehr belegen als hier angeführt ist.

Fall 932 (IV):

Anastasie Tomaszewicz, 20jährig, drei Jahre verheirathet (27. Juni 1891. No. 5831. Diar. Praxeos Medicale Propriae) hat vor fünf Monaten ein todtes Kind schwer geboren, vier Wochen zu Bett. Erworbene puerperale Scheidenatresie, Haematokolpometra. Molimina stark. Uterus so gross wie in der neunten Schwangerschaftswoche. Die Kranke liess sich in eine Privatanstalt eines mir befreundeten Collegen aufnehmen, verliess dieselbe jedoch aus mir nicht bekannten Gründen ohne Operation schon nach drei Tagen.

Fall 933 (V). Hochinteressant und neben der Beobachtung von Danyau (Fall 95) einzig dastehend ist folgender Fall von Intussusception der Scheide infolge von Prolaps bei gleichzeitiger Scheidenstrictur, die ich am 30. Januar 1892 in meiner privaten Ambulanz sah.

Marie Spalińska, 23jährige Ipara, kam wegen Scheidenvorfalls zu mir, nachdem sie vor drei Jahren nach zweitägiger Geburtsarbeit spontan ein todtes Kind geboren hatte. Ich fand einen bedeutenden Scheidenvorfall, der auf den ersten Blick wie ein completer Uterusvorfall, mit runder, 2 Finger breiter Oeffnung des äusseren Muttermundes aussah; als ich jedoch den Finger in diese Oeffnung einführte, stiess ich auf einen Fremdkörper, die Frau erzählte sodann, ein Feldscheer habe ihr wegen des Vorfalles einen Gummiball eingelegt in die Scheide. Es gelang mir mit Hülfe der Sims'schen Halbrinne und manuellen Druckes, den 6 cm im Durchmesser haltenden Gummiball intact herauszuquetschen. Er war in einem Recessus der Scheide oberhalb der Scheidenstrictur incarcerirt gewesen und hatte Dysmenorrhoe und stinkigen Ausfluss, Koliken u. s. w. veranlasst.

Scheidenstenosen sind schon wiederholt sub partu für den Muttermund genommen worden und habe ich im Vorhergehenden solche Fälle verzeichnet. Dass bei klimakterischer Involution namentlich lange getragene Breisky'sche Eipessare durch solche Scheidenstenosen unterhalb des Pessars, am Scheidenausgange, incarcerirt werden, ist nichts Neues, aber eine Incarceration bei einer so jungen Frau, und zwar bei gleichzeitigem Scheidenprolaps, welker Scheide, habe ich bis jetzt noch niemals angetroffen. Steht die ringförmige Scheidenstenose unterhalb des Gummiballes im directen Zusammenhange mit Geburtsweichtheilläsionen, oder ist sie einfach die Folge ulceröser Processe, die durch das Pessar veranlasst wurden (ähnlich wie bei der Kolpitis Mayeriana nach langem Tragen der berüchtigten Mayer'schen weissen Gummiringe)? Ist endlich die Inversion des untersten Scheidenabschnittes nicht eine Folge der Incarceration des Gummiballes im oberen Scheidenabschnitte gewesen, indem die Natur den Ball spontan heraustreiben wollte, wobei durch

das Drängen der untere Scheidenabschnitt secundär noch mehr invertirt wurde?

Fall 934 (VI):

Frajda Goldschmidt, 26jährige Ipara (26. October 1893. Diar. Prax. Med. Propr. Nr. 8644), hat vor acht Jahren ein todtes Kind geboren und acquirirte eine von einem Arzte operativ beseitigte Scheidenatresie. Dabei entstand durch Nebenverletzung eine Blasenscheidenfistel, die spontan verheilte. Jetzt zwischen oberem und mittlerem Drittel der Scheide narbiger Scheidenverschluss mit excentrisch linkerseits belegener sondenfeiner Oeffnung. Amenorrhoe. Uterus dextro-retrovertirt.

Fall 935 (VII).

Emilie Szeden, 28jährige IIIpara (5. December 1887. Nr. 587 der Ambulanz der gyn. Klinik im Hospital zum Heiligen Geiste). Sagittale mediane Spaltung der hinteren Muttermundslippe, annuläre Strictur an der Grenze zwischen mittlerem und oberem Drittel der Scheide. Die Strictur lässt die Fingerkuppe nicht passiren.

Fall 936 (VIII).

Tatjanna Jerusalimcew, 33Jährige, seit neun Jahren Wittwe, verheirathet vom 20. Jahre an, kam am 21 Januar 1857 in die Klinik (Nr. 670 der Ambulanz) meines Vaters wegen Suppressio mensium seit vier Monaten. Die Frau hat zwei Mal geboren, zuletzt vor $1^1/_2$ Jahren, also im Alter von $31^1/_2$ Jahren. Atrophia uteri praecox. In der Höhe von 7 cm oberhalb des Scheideneinganges die Scheide durch eine narbige Membran verschlossen, man stösst auf eine dellenartige Grube, in der zwei Oeffnungen sichtbar sind; durch die rechtseitige gelangt eine Sonde in den Uterus, die linkseitige führt in einen Blindsack. Da Beschwerden fehlen und keine Blutansammlung vorliegt, exspectative Behandlung.

Fall 937 (IX).

Bloch Polankowska (Gyn. Univ.-Klinik meines Vaters, Nr. 732 der Ambulanz, 10. November 1888), 22jährige Ipara, fünf Jahre verheirathet, hat nach dreitägiger Geburtsdauer ein Kind todt in Schädellage geboren. 6 Wochen zu Bett, Harnfistel seither. Die Scheide erscheint durch einen membranösen Verschluss geschlossen, in dem sich rechterseits eine sondenweite Oeffnung findet, welche in einen Blindsack führt; eine grössere 6 mm breite runde Oeffnung lässt die Sonde in den Uterus und in die Harnblase eindringen. Es handelt sich demgemäss um eine unterhalb einer Blasenscheidenfistel spontan entstandene Scheidenstenose hohen Grades zugleich mit theilweiser Verwachsung der benachbarten Scheidenwände.

Fall 938 (X).

Eugenie Schönmann (Gyn. Univ.-Klinik meines Vaters, Nr. 1274 der klinischen Ambulanz, am 18. December 1888), 25jährige Ipara, hat ein Kind todt geboren und darauf fünf Wochen zu Bett gelegen vor sieben Jahren. Seit zwei Jahren Amenorrhoe. Uterus vorzeitig atrophisch. Tief ausgedehnte ringförmige cylindrische Stenose der Scheide

im oberen Abschnitte. Das Lumen der Strictur lässt die Zeigefingerkuppe nicht passiren. Narbige Strictur; im Speculum sieht man im Lumen der Strictur eine kaum der virginalen an Grösse gleichkommende Vaginalportion.

Fall 939 (XI).

Błędowska, 32jährige VIpara (vier ausgetragene Schwangerschaften und zwei Aborte) (7. Januar 1895, Nr. 1022 meiner Klinik im Evangelischen Hospital). Stenose im Scheidengrunde mit seitlicher Retraction der Vaginalportion nach einem seitlichen Einriss der Cervix, der auf die Scheide sich fortsetzend bis zum Scheideneingange herabreicht.

Fall 940 (XII).

Florentine Baszczewicz, 35Jährige, 18 Jahre verheirathete Xpara, 27. September 1894 (Amb. Nosoc. Evangel, Nr. 811). Stenose im Scheidengrunde durch zwei von Muttermundseinrissen ausgehende sichelförmige Narbenstränge.

Fall 941 (XIII).

Helene Mleczkowska, 20jährige Ipara (5. April 1894. Diar. Prax. Med. Propr. Nr. 9105). Nach Wendung und Extraction ein tiefer Cervicovaginalriss, nach unten in einen Dammriss sich fortsetzend. In der Rissnarbe an einer Stelle eine von mir operativ verschlossene Mastdarmscheidenfistel. Ausser der Scheidenverengerung durch die Längsrissnarbe besteht eine brückenförmige Verwachsung zwischen vorderer Muttermundslippe und hinterer Scheidenwand, die ich zwischen zwei Ligaturen durchschnitt. (Synechia utero-cervico-vaginalis, s. labii anterioris oris uteri cum pariete posteriori vaginae.)

Fall 942 (XIV).

Chrzanowska, 30jährige Ipara (Diar. Prax. Med. Propr. Nr. 9126), am 9. April 1894 in meine Klinik aufgenommen wegen Scheidenatresie, Amenorrhoe und Dyspareunie seit zwei Jahren. Drei Jahre verheirathet, vor zwei Jahren nach dreitägiger Geburtsarbeit ein todtes Kind geboren, Querlage mit Handvorfall; eine Hebamme zog den Arm heraus, ein Arzt exarticulirte ihn und vollzog die Wendung und Extraction. Sechs Wochen zu Bett mit Fieber und Ausfluss. Jetzt Uterus atrophisch welk, frei beweglich, antevertirt, ohne Blutretention. Breite Dammrissnarbe, 2 cm oberhalb des Scheideneinganges knapp fingerweite ringförmige narbige Strictur der Scheide, darüber eine zweite, und 2 cm unterhalb der Vaginalportion totaler Verschluss des Scheidenlumens mit winziger Oeffnung in einer narbigen Delle; in die Oeffnung geht knapp eine Thränensacksonde ein. Nach mehrfachen Discisionen, Narbenauslösungen, Dilatationen gelang es mir endlich, die Vaginalportion freizulegen. Muttermund verwachsen. Da weder Molimina noch Blutretention, Eröffnung des Muttermundes verschoben, bis eine Indication vorliegen wird. Sehr hartnäckige Stenose, nach mehrwöchentlicher Behandlung die Frau entlassen mit zwei Querfinger breiter Scheide, die wohl aber wieder etwas schrumpfen wird.

Am 12. December 1894 sah ich die Frau wieder: seit drei Monaten Molimina, Uterus leicht vergrössert. — Schon öfters habe ich die Wahrnehmung gemacht, dass, wenn bei Scheidenverschluss Blutretention, Molimina, Regeln fehlen, dieselben eintreten nach operativen Eingriffen, Bildung einer neuen Scheide, Eröffnung einer verschlossenen u. s. w. In der Absicht, den Uterus per vaginam zu entleeren, rieth ich der Frau, noch ein bis zwei Monate abzuwarten und dann in die Klinik einzutreten, nur bei Complication mit Haematosalpinx würde ich den Bauchschnitt vorziehen und sofort die Castration mit anschliessen.

Fall 943 (XV).

Eva Habergrütz, 28jährige Ipara (Nr. 9159. Diar. Prax. Med. Propr. 5. April 1894), vor sechs Jahren todtes Kind mit Zange geboren. Von der linken, weit eingerissenen Muttermundslippe zieht an der linken Scheidenwand eine Narbe bis in den Scheideneingang herab. Die hintere Muttermundslippe weist eine sagittale mediane Spaltung auf, oberhalb dieser Narbe eine sondenfeine Fistula cervico-vaginalis laqueatica posterior persistirend von dem in den unteren Theilen verheilten Risse her. Von der vorderen Muttermundslippe zieht ein brückenförmiges, dickes Band zur mittleren Höhe der vorderen Scheidenwand, das ich zwischen zwei Ligaturen zerschnitt (derb, narbig), Verlauf schräg nach aussen unten ziehend. Die Scheidenrissnarbe linkerseits stellenweise an der knöchernen Beckenwand adhärent.

Fall 944 (XVI).

Petronella Kacperowicz (2. Juni 1894, Nr. 97 der Station meiner Klinik), 31jährige Ipara, 15 Jahre verheirathet, vor neun Jahren ein Kind todt geboren, von Weibern extrahirt. Sechs Wochen zu Bett. Im untersten Theile der Scheide ringförmige Stenose, narbig, mit 3 mm breitem Lumen und partieller Verhaltung des Menstruationsblutes, das in der Folge stets vereiterte, also abwechselnd Haemato- und Pyokolpos, trotzdem eine, wenn auch geringe Ausflussöffnung existirte. Heftige Molimina und eine so colossale Hyperaesthesie, dass jede Untersuchung ohne Narkose scheiterte. Heftige Dysmenorrhoe und beständige Koliken, Urethra durch Coitus stark erweitert. Abgelaufene Parametritis duplex. Dammriss 2. Grades. Eine Sonde dringt durch die Stenose in den 8 cm tiefen, stark dilatirten oberen Recessus der Scheide ein, dabei entleert sich viel Eiter mit Blutbeimischungen. Lang ausgedehnte cylindrische Scheidenstenose. Die Kranke wollte sich nicht narkotisiren lassen, an eine Therapie aber ohne Narkose war nicht zu denken, so verliess denn diese Frau leider die Klinik sofort wieder im früheren Zustande, obgleich man ihr hätte helfen können.

Fall 945 (XVII).

Josephine Mickiewicz, 20jährige Ipara, am 20. Juni 1894 in meine Klinik wegen Blasenscheidenfistel aufgenommen. Rachitisches plattes Becken. Nach 52stündiger Dauer hatte sie mit Zangenhülfe ein todtes Kind geboren; sofort Harnfluss. Unter der grossen Fistel fand ich eine so starke circuläre Schrumpfung des Scheidenlumens — ein Hinweis auf den im Werke befindlichen spontanen Scheidenverschluss unterhalb

der Fistel —, dass man nur die hintere Muttermundslippe erblicken konnte. In der letzteren fand sich als letzte Spur eines im Uebrigen verheilten sagittalen medianen Längsrisses eine sondenweite Fistula cervico-vaginalis laqueatica posterior. Nach vorbereitender Behandlung behufs Kolpoekpetasis nach Bozeman vollendete ich das, was die Natur begonnen, und vernähte die hintere Muttermundslippe (mit Anfrischung der Laquearfistel) mit dem unteren Harnfistelrande. Die Frau wurde von der Harnincontinenz geheilt entlassen mit vesicaler Drainage für ihre Regeln und voraussätzlichem Schutz vor neuer Schwängerung bei Beseitigung der Dyspareunie.

Fistula vesico-vaginalis vasta cum intussusceptione vesicali portionis vaginalis uteri spontanea, stenosi cicatricosa vaginae infra fistulam urinariam. Sanatio ope kolpometrosyntheseos cruentae.

Fall 946 (XVIII).

Francisca Kujawa, 33jährige Ipara (Nr. 8333. Diar. Prax. Med. Propr. 22. Juli 1893), in meine Klinik aufgenommen wegen Prolapsus uteri nach einer schweren Zangengeburt. 1 cm breite fleischige Brücke zwischen dem einen Muttermundswinkel und der gleichseitigen Scheidenwand, dickes fibröses hartes Band. Synechio utero-cervico-vaginalis lateralis acquisita.

Fall 947 (XIX).

Sophie P..., 23jährige Ipara (19. Februar 1894. Nr. 8965. Diar. Prax. Med. Propr.). Synechia utero-cervico-vaginalis lateralis bandförmig nach schwerer Zangengeburt mit nicht vernähtem Cervicalriss. Befund ähnlich Fall 946.

Fall 948 (XX).

Theophile Słupecka, 38jährige IVpara, hat drei lebende Kinder geboren, dann bei Querlage und 36stündiger Dauer vor zwei Monaten ein todtes (Wendung und Extraction). Sofort Harnfluss. Jetzt eine Fistula utero-vesico-vaginalis superficialis noch 2 cm breit. Spontane Scheidenstrictur unterhalb des Muttermundes und der Fistel so, dass nur die hintere Muttermundslippe sichtbar. Zwischen letzterer und dem unteren Fistelrande ein nur geringer Abstand, also eine spontane Kolpometrosynthesis im Gange — zwischen hinterer Muttermundslippe und unterem Fistelrande — mit vesicaler Intussusception der Vaginalportion; ich machte letztere operativ zu einer bleibenden. Allgemein verengtes Becken. 23. April 1894 Patientin von der Harnincontinenz geheilt entlassen mit vesicaler Drainage des Uterus.

Fall 949 (XXI).

Honorata Nowakowska, 23jährige Ipara (28. September 1894. Diar. Prax. Med. Propr.) hat vor fünf Monaten ein todtes Kind nach dreitägiger Geburtsarbeit geboren (Kephalotrypsie durch Dr. Gołębiowski), sofort Harnfluss, fünf Wochen zu Bett. Jetzt Vesicovaginalfistel noch 2 cm breit, dicht darunter eine Scheidenstrictur, die knapp eine Fingerspitze eindringen lässt zwischen hinterer Scheidenwand und unterem Fistelrande. Plattes allgemein verengtes Becken. Ich frischte einfach

die Peripherie der Strictur an und vollendete die von der Natur begonnene Kolpokleisis infra fistulam urinariam. Von der Harnincontinenz geheilt und voraussichtlich für die Zukunft vor den Gefahren einer neuen Schwangerschaft geschützt entlassen.

Fall 950 (XXII).

Marianne David, 30jährige rachitische Ipara (Nr. 1770 der Ambulanz der Klinik meines verstorbenen Vaters, 15. Mai 1889), hat vor sieben Jahren nach zehntägiger Geburtsdauer ein todtes Kind geboren. Unterhalb einer Vesicovaginalfistel eine so hochgradige Stenose im Scheidenausgange, der gegen die Harnröhrenmündung heraufgezogen erschien, dass kaum der kleine Finger in das Scheidenlumen eingeführt werden konnte.

Fall 951 (XXIII).

Marianne Murańska, 24jährige Ipara (28. Januar 1889 in meines Vaters Klinik eingetreten, Nr. 1710): vor fünf Jahren todtes Kind geboren. Maximale Scheidenstenose, beinahe Atresie, 2—3 cm lange Strictur.

Fall 952 (XXIV).

Nuchima Fajner (11. April 1895 der Ambulanz meiner Klinik im Evangelischen Hospital), 31 Jährige, hat vor neun Jahren nach Geburt eines todten Kindes mit Hülfe der Zange eine über drei Querfinger breite Vesicovaginalfistel acquirirt, mit der sie bis heute herumgeht aus Furcht vor einer Operation. (Unter den polnischen Jüdinnen ist die Ansicht sehr verbreitet, dass die Aerzte bei Blasenfisteln die Scheide ganz zunähen, und die Frauen dann keine Kinder mehr zeugen können, was für sie in den meisten Fällen die Scheidung zur Folge hat! Ich erinnere an eine von meinem Vater mit vollem Erfolge verschlossene Blasenscheidenfistel traumatischen Ursprungs [mit directer Vernähung der Fistel allein!]. Die Frau kam nach 14 Tagen zu seinem Erstaunen wieder mit einer noch grösseren Fistel als zuvor. Sie hatte es sich nicht ausreden lassen, man habe ihr die Scheide zugenäht, und liess sich von einer ebenso gescheidten als geldgierigen — oder hatte das gleiche Vorurtheil mitgewirkt? — Hebamme die frisch vernarbte Blasenwunde wieder aufschneiden! Sic!) Periode regelmässig trotz grosser Harnfistel, keinerlei Harnekzem merkwürdigerweise, oberhalb der Fistel eine fast vollständige, scheinbar membranöse Scheidenatresie mit einer excentrisch linkerseits liegenden Oeffnung. Eine hakenförmig gebogene Sonde kann das Septum etwas herabziehen. Dieser verschlossene obere Scheidenabschnitt ist 4 cm tief, erscheint dilatirt, Uterus normal. Die Kranke soll demnächst in die Klinik eintreten. Beide Operationen, die Aufhebung der Fistel und Entfernung des Scheidenverschlusses, sind leicht und dankbar.

Fall 953 (XXV).

Małka Kohn (Nr. 1046 der Ambulanz meiner Klinik): 40jährige, 26 Jahre verheirathete IIIpara, ringförmige Scheidenstenose 2 cm unterhalb der Vaginalportion mit Erosionen am Muttermunde und Kolpitis obliterans, Strictur nach vorausgegangenen Geburtsläsionen, wie die entsprechenden Narben erweisen.

Fall 954 (XXVI).

Katharine Laskowska, 45jährige IXpara (Nr. 4657. Diar. Prax. Med. Propr. 25. Juni 1890): Synechia utero-cervico-vaginalis, fleischige Brücke zwischen hinterer Muttermundslippe und vorderer Scheidenwand, zugleich Muttermundseinrissnarbe median.

Fall 955 (XXVII).

Antonie Federowicz (18. März 1890, Nr. 2253 und 19. October 1894), 28jährige IIIpara. Synechio utero-cervico-vaginalis nach Dystokie: rechterseits ein fleischiges, 2 cm breites Band zwischen Vaginalportion und seitlicher Scheidenwand; ich durchschnitt dasselbe, musste wegen starker Blutung mehrere Nähte anlegen, trotzdem das Gewebe auffallend derb und hart war.

Fall 956 (XXVIII).

Katharina Rydz (Nr. 118 der Station meiner Klinik, 28. Juni 1894), 28 Jährige, 1 Jahr verheirathet, schwere Geburt, Kind von Hülfsweibern extrahirt, drei Wochen zu Bett mit Fieber, Harnfluss nach drei Wochen. Fistula urethro-vesico-vaginalis, knapp 1 cm weite Strictur der Scheide unterhalb der grossen Fistel, die bis an die vordere Muttermundslippe reichte, es war fast die gesammte vordere Scheidenwand zerstört. Ein fast vollständiger spontaner Scheidenverschluss unterhalb der Fistel lag jetzt vor, den ich bei der Aussichtslosigkeit aller Versuche, hier noch nach Spaltung der Stenose und Entspannungsschnitten einen directen Fistelverschluss zu erzielen, einfach vervollständigte auf operativem Wege, also mit Vollendung der von der Natur begonnenen Kolpokleisis. Von der Harnincontinenz geheilt entlassen.

Fall 957 (XXIX).

Josephine Fluks, 21jährige Ipara, vor zwei Jahren ein todtes Kind geboren, sofort Harnfluss (22. December 1887 in meines Vaters Klinik aufgenommen). Fistula utero-vesico-vaginalis profunda mit Zerstörung der vorderen Muttermundslippe und vesicaler Intussusception der Vaginalportion. Es wurde damals die hintere Muttermundslippe mit dem unteren Fistelrande vernäht und die Kranke entlassen, jedoch war eine kleine Stichkanalfistel nachgeblieben, die permanent blieb (vielleicht hatte auch ein Draht durchgeschnitten?). Wegen dieses Fistelchens kam die Frau jetzt nach sieben Jahren in meine Klinik mit der Angabe, dass ihr ab und zu bei gewissen Stellungen die Scheide etwas nässe. Ich spritzte ihr Milch in die Blase ein, liess sie drängen und fand dann auch eine 1 mm weite Fistel im linksseitigen Winkel der früheren querverlaufenden Operationsnarbe. Ich frischte an und vernähte dieses Fistelchen. Geheilt entlassen.

Fall 958 (XXX).

Marie Phull, 19jährig, trat am 6. Juni in meines Vaters Klinik ein. Zwei Jahre zuvor schwere Geburt bei Querlage mit Wendung und Extraction, drei Monate bettlägerig, seither keine Regeln mehr und keine Molimina. Atresia vaginae (in mittlerer Höhe) sub puerperio

acquisita. Da keine Beschwerden vorlagen noch Verdacht auf Retention von Menstrualblut, exspectative Behandlung.

Fall 959 (XXXI).

Manna Esther Taube, 30jährige Vpara, trat am 25. Januar 1887 in meines Vaters Klinik ein, und nahm ich als Assistent damals folgende interessante Krankengeschichte auf. Patientin war zehn Jahre lang in zwei aufeinander folgenden Ehen verheirathet und seit zwei Jahren Wittwe; sie hat fünf Kinder spontan geboren, das letzte vor zwei Jahren. Seit der vorletzten Entbindung eine Urethrovaginalfistel, über deren Entstehungsursache wir nicht ins Klare kommen konnten. Zur Zeit wurde diese Fistel für eine tuberkulöse angesehen, und verweigerte mein verstorbener Vater wegen weit vorgeschrittener Lungen- und Darmtuberkulose, Kachexie und Fieber jeden operativen Eingriff. Vier Jahre zuvor soll ein anderer Arzt eine Erweiterung der Urethra vorgenommen haben, weshalb, wusste die Kranke nicht anzugeben (vielleicht die Erweiterung eines verengten Scheideneinganges, wobei die Harnröhre verletzt wurde?). Später wurde der Kranken ein Pessar eingelegt, welches sie in der ganzen folgenden Schwangerschaft trug, bis es die Hebamme sub partu fand und herauszog. Die Scheide war jetzt unterhalb der Urethralfistel bedeutend verengt, und fanden wir an der Stelle der hinteren Scheidenwand, die der Harnfistel gegenüberlag, ein papilläres, bei der mindesten Berührung blutendes dunkelrothes Geschwür mit sammetartiger Oberfläche, die sich weich anfühlte (keine Harnincrustationen darauf!). Dieses Geschwür wurde seiner Zeit für ein tuberkulöses gehalten. Ascites, Anasarca, Ekzema urinosum an den Genitalien, Damm, Nates und Oberschenkeln, Fieber. Die Kranke erlag dann auch binnen Kurzem der Tuberkulose. Die vom Herrn Collegen Feilchenfeld ausgeführte Leichenschau ergab: Miliare Lungentuberkulose, an vier Stellen im Darme tuberkulöse Geschwüre und gleichzeitig ringförmige Darmstenosen, linkerseits Pyonephrosis mit Zerstörung der Rindensubstanz der Niere, Stenose des linken Harnleiters, der mit käsigem Detritus erfüllt war. Rechte Niere wenig ergriffen, concentrische Atrophie der kaum fingerhutweiten Harnblase. Tuberkulöse Entartung der Mesenterialdrüsen, Atrophie des Herzens, Decubitus am Gesäss.

Fall 960 (XXXII).

Agnes Wosz, 27jährige Ipara (30. Januar 1887 in meines Vaters Klinik eingetreten), sieben Jahre verheirathet, hat vor fünf Monaten in Schädellage ein todtes Kind geboren nach 48stündiger Geburtsdauer. Zwölf Tage zu Bett, Harnfluss sofort nach Austreibung des Kindes. Fistula urinaria colli vesicae. An der Stelle der Fistel Scheide so verengt, dass kaum eine Fingerkuppe eindringt, also eine spontane Kolpokleisis im Gange unterhalb der Fistel. Stenose des unteren Scheidenabschnittes so stark, dass erst nach mehrfachen Einschnitten, Kolpoekpetasis u. s. w. zu der operativen Vollendung der spontanen Kolpokleisis geschritten werden konnte. Die Scheide war so eng, dass wir von L. Neugebauer's dreiarmigen Scheidenhalter die Seitenhebel abnehmen und dieselben durch Wutzer's Seitenhaken ersetzen mussten. Die

Operation war sehr schwierig, es war eben Alles zu eng! Doch geheilt entlassen. Die Operation wurde von meinem verstorbenen Vater ausgeführt, ich assistirte bei der Operation.

Fall 961 (XXXIII).

Anna Bartkowska, 27jährige Ipara, sechs Jahre verheirathet, hatte nur ein Mal im 18. Jahre die Periode, die dann sechs Jahre Jahre lang ausblieb. Die Frau trat am 19. Mai 1894 in meine Klinik ein wegen einer Fistula utero-vesico-vaginalis superficialis nach einer Zangenentbindung (todtes Kind) vor $4^1/_2$ Monaten. Scheide unterhalb der Fistel so verengt, dass man nur die hintere Muttermundslippe zu Gesicht bekommt im Lumen der Scheidenstrictur.

Es ist geradezu eine ringförmige Einschnürung mit kleinfingerweitem Lumen, so, als ob man nach dem Princip der neuesten Freund'schen Prolapsoperation einen Draht submucös an dem Scheidenlumen herumgeführt und angezogen hätte. Tendenz zur spontanen Kolpometrokleisis unterhalb der Harnfistel. Ich vernähte einfach die für die Naht zugängliche hintere Muttermundslippe mit dem unteren Fistelrande und heilte so auf einfache Weise die Frau von ihrer Harnincontinenz. Vesicale Intussusception der Vaginalportion à demeure. Behufs Ausführung der Operation musste temporär der Damm gespalten werden, um einigermaassen Zutritt zu gewinnen, von dem ja bei den Fisteloperationen, wenn auch nicht immer, so doch oft das Meiste abhängt.

Anmerkung. Gelegentlich der mehrfach hier erwähnten operativen Scheidenverschlüsse erwähne ich noch eine am 8. April 1895 von mir mit Erfolg vollzogene Nachoperation wegen zweier 1 mm weiter Fisteln, die nach einer im Jahre 1883 in der Klinik des Hospitals zum Heiligen Geist vollzogenen Kolpokleisis nachgeblieben waren. Meiner Erfahrung nach bildet die volle prima reunio bei der Kolpokleisis nicht die Regel, sehr oft werden kleine Nachoperationen erforderlich, was sich hier aus der Lage der Operationswunde unterhalb der Harnröhre theilweise erklärt. Mir ist es bis jetzt nur dreimal gelungen, eine volle prima reunio bei Kolpokleisis zu erzielen.

Fall 962 (XXXIV). Im Jahre 1893 beschrieb ich polnisch (Kronika Lekarska) und deutsch (Centralbl. f. Gyn. 1893, Nr. 7: „Ein bisher wohl einzig dastehender Fall von Verlagerung der weiblichen Harnröhrenmündung traumatischen Ursprungs nebst Mittheilung einer im Puerperium erworbenen Scheidenatresie mit nachfolgender Haematokolpometra") folgende Beobachtung:

Marianne Antoniak, 27jährige Ipara, vier Jahre verheirathet, schwere Zangengeburt nach dreitägiger Geburtsdauer: todtes Kind. Sechs Wochen zu Bett ohne ärztliche Pflege. Nach einigen Monaten kam die Frau in das evangelische Spital zu mir, ich solle sie nur unten öffnen, damit das Blut herauskönne. Sie hatte sehr treffend eigenhändig die Diagnose einer Haematokolpometra infolge von im Puerperium acquirirter Scheidenatresie gestellt. Probepunction mit feinem Troicart, dann Hohlsonde, vier sich kreuzende Einschnitte, die Zipfel der dreieckigen Lappen mit Scheere abgetragen, der Zeigefinger ging bequem ein. 600 g zurückgehaltenes Menstruationsblut entleert, sofort Sublimatausspülung,

später Borsäurespülungen, Jodoformgazetamponade. Fieberlose Heilung. Laut späteren Nachrichten, was übrigens sicher vorauszusehen war, recidivfrei. (Die einfache Punction ergiebt in solchen Fällen erfahrungsgemäss sehr oft Recidive und ist deshalb Resection mit oder ohne Nahtumsäumung vorzuziehen.)

Interessant ist der Vergleich einer solchen erworbenen narbigen Atresie mit der angeborenen hymenalen. Nichts sieht man von jener convex vorgestülpten, bläulich durchscheinenden weichen Hymenalmembran hier, auch Fluctuation dahinter nicht so deutlich, die Verschlussmembran ist narbig, dick, fest, eher blass als hyperämisch, strahlig, nicht glatt glänzend u. s. w. Die Verwachsung reichte gewiss $^1/_2$ cm tief hier. Zur Bildung einer Haematosalpinx war es noch nicht gekommen.

Es würde mir nicht schwer fallen, aus der gemeinsamen Harnfistelcasuistik meines verstorbenen Vaters und meiner eigenen, die zusammen gewiss an 550 Fälle oder mehr umfassen mag, eine grosse Reihe von weiteren post dystokiam erworbenen Scheidenverengerungen und -verwachsungen zusammenzustellen, jedoch will ich heute davon absehen, da ich mir vorbehalte, gelegentlich unser gesammtes Harnfistelmaterial zu bearbeiten.

Gelegentlich noch eine Bemerkung: Wenn wir in den Wiener Verhandlungen lesen, man finde heute kaum noch eine Harnfistel, die man nicht direct zu verschliessen vermöchte und trotzdem von meinem verstorbenen Vater und mir verhältnissmässig oft zum Scheidenverschlusse gegriffen wurde, so mag dies Manchem unerklärlich erscheinen. Ich meine, die Ursache der divergenten Ansichten liegt darin, dass wir hier in Polen leider eine solche Menge von harnfistelkranken Frauen jahraus jahrein sehen, dass die Zahl der auf directem Wege nicht zu beseitigenden eine weitaus grössere ist als in Wien. Ich erinnere mich, dass ich während meiner Volontärassistentur in Berlin in der Klinik des verstorbenen Prof. Schröder nicht mehr als zwei harnfistelkranke Frauen sah — bei einer derselben, Frau Makuth, operirte Schröder viermal vergeblich! —, während ich hier in Warschau jährlich 20—25 solcher Frauen in Behandlung habe. Ich bin aber leider weit entfernt, jede Harnfistel für auf directem Wege heilbar zu halten, soweit sind wir leider noch nicht.

C. Zusammenstellung von 38 Fällen von extra puerperium entstandenen Scheidenverengerungen und -verwachsungen.

Fall 963 (XXXV):

Aníela Tomasik, 18 Jährige, seit drei Monaten verheirathet, hatte ihre Regel normal, seit zwei Monaten ausgeblieben. Scheide an der

Grenze zwischen unterem und mittlerem Drittel durch ein weiches membranöses Septum (schleimhautbedeckt) verschlossen, in dem sich nur eine feine querliegende schlitzförmige Oeffnung findet von 3 bis 4 mm Breite. Diese Scheidenwand ist nicht hervorgetrieben und von der gleichen Farbe wie die Schleimhaut der benachbarten Scheidenwände, nicht gespannt. Strictura membranacea vaginae inter medianam et infimam partem verisimiliter ex atresia completa ex synechia parietum vaginae orta pendens. — Die Strictur ist wahrscheinlich aus einem ehemaligen vollständigen Verschlusse durch Synechie der Scheidenwände hervorgegangen. Ich sah diese Frau nur einmal am 21. October 1886 (Diar. Prax. Med. Propr. Nr. 1092). Anamnestische Angaben bezüglich der Aetiologie waren absolut nicht zu erhärten.

Fall 964 (XXXVI):

W..... K....., 27jährige Frau (8. August 1887. Diar. Prax. Med. Propr. Nr. 1750), suchte mich wegen Sterilität ihrer Ehe und Dyspareunie auf. Ich fand die Scheide in der That zu kurz, beziehentlich an der Grenze zwischen mittlerem und unterem Drittel fast verschlossen, durch einen membranösen schleimhautbedeckten Verschluss mit rundlicher centraler Oeffnung. Durch das etwa 1 cm weite Lumen sieht man bei Anspannung der Membran durch ein in den unteren Abschnitt eingeführtes Speculum die hypoplastische kleine virginale Vaginalportion. Prof. Spiegelberg soll schon früher eine Discision hier vorgenommen haben und Dr. Głodowski später eine Dilatation. Periode vorhanden. Genauere Angaben fehlen.

Auch diese Scheidenstenose halte ich für das Residuum einer ehemalig vollständigen Scheidenatresie nach katarrhalischer entzündlicher Verklebung und entzündlicher Verwachsung der Scheidenwände mit einander im fötalen Zustande oder Kindesalter.

Fall 965 (XXXVII):

Julie Rinsch, 24jährige Virgo (16. November 1891. Diar. Prax. Med. Propr. Nr. 6331). Normaler Hymen mit beinahe 8 mm breiter Oeffnung, dicht hinter dem Hymen ein membranöser retrohymenaler Scheidenverschluss mit runder feiner Oeffnung. Starke Dysmenorrhoe, Regel vom 18. Jahre an, einmal ein ganzes Jahr aussetzend infolge von Bleichsucht. Ich machte drei Einschnitte durch Hymen und den Verschluss zugleich nach Sondeneinführung. Die Membran sehr derb, fest, offenbar narbig; ich erweiterte die Oeffnung so weit, dass bequem der Zeigefinger eingeht, Anteflexio uteri cum elongatione colli supravaginali.

Fall 966 (XXXVIII):

Gitla Dobraszklanka, 21Jährige, sechs Jahre kinderlos verheirathet, 2 cm unterhalb der Vaginalportion eine ringförmige Stenose der Scheide mit 0,6 mm weitem runden Lumen und straffem Saume. Von der Umrandung der Stenose zieht eine sichelförmige Falte zur Mitte der hinteren Muttermundslippe, welche das hintere Scheidengewölbe in zwei Grübchen theilt, ein rechts- und ein linksseitiges.

Diese taschenförmigen Gruben besonders auffallend bei der Nullipara, Hypoplasia uteri. (22. Januar 1892. Diar. Prax. Med. Propr. Nr. 6687.) Die Regel trat erst ein Jahr nach der Hochzeit ein, erscheint alle 5 Wochen, ist spärlich, Chlorose. Am 24. Februar machte ich fünf Einschnitte in der Peripherie der Stenose bis zum Niveau der Scheidenwand in Knieellenbogenlage und tamponirte fest mit Gaze, am 26. Februar fügte ich noch zwei Incisionen hinzu, bis ich endlich die Vaginalportion frei zugänglich gemacht hatte für das Auge und den Finger. Sonde dringt frei in den Uterus ein, keine übermässige Anteflexion.

Fall 967 (XXXIX):

Louise Hantiermann, 19jährige virgo intacta (Nr. 266, 6. Mai 1894, in meiner klinischen Ambulanz): Membranöser Verschluss mit runder Oeffnung von Bleistiftdicke oder ringförmiger Strictur zwischen oberstem und mittlerem Drittel der Scheide (6 mm Lumen). Früher Regel normal, jetzt seit zwei Monaten ausgeblieben. Chlorosis. Uterus klein, frei beweglich anteflectirt, virginal. Nach mehrfachen Einschnitten und 14tägiger Tamponadedilatation die Strictur total beseitigt. Es gelang schliesslich, ein Röhrenspeculum bis an den Muttermund einzuführen. Das membranöse Septum war mit Schleimhaut bedeckt auf beiden Seiten, hatte einen scharfrandigen dünnen Saum und war mässig hart beim Durchschneiden befunden. Die Regel kam am 14. Tage nach Beginn der Dilatationstherapie wieder.

Fall 968 (XL):

Avigail B., 28jährige Nullipara (9. Mai 1894. Nr. 9212. Diar. Prax. Med. Propr.), fünf Monate verheirathet, Regel vom 14. Jahre an; Patientin kam wegen Dyspareunie aus der Provinz zu mir. Annuläre Stenose mit bleistiftdickem Lumen zwischen oberstem und mittlerem Drittel der Scheide. Befund ähnlich wie in Fall 967, nur war die Stenose hier eine auf eine längere Strecke ausgedehnte, d. h. das central perforirte membranöse Septum dicker.

Fall 969 (XLI):

Ruchla Wissiejska, 21Jährige, seit zwei Jahren verheirathet (18. October 1894. Nr. 9676. Diar. Prax. Med. Propr.): annuläre Strictur zwischen mittlerem und oberstem Scheidendrittel, Hypoplasie des spitzwinklig anteflectirten Uterus. Membranöser Verschluss mit centraler runder Oeffnung mit rigiden, starren, dünnen Rändern, Septum 4 mm dick, schleimhautbedeckt auf beiden Seiten, wie das Präparat bewies. Zudem theilte eine sagittale mediane sichelförmige Falte von grauweissem Aussehen das vordere Scheidengewölbe in zwei gleiche Hälften, dellenförmige Vertiefungen. Nach Anspannung des Septum durch Anziehen des freien Randes mit Hakenzange umschnitt ich mit einem Fistelmesser dasselbe ringsherum, indem ich so den ganzen die Scheide verengenden Ring auslöste, und zwar so, dass ich möglichst peripher mich hielt. Dann vernähte ich mit einigen sagittal angelegten Knopfnähten den oberen und unteren Rand der erhaltenen ringförmigen Wunde mit einander. Glatte Heilung. Der Finger erreichte jetzt bequem die Vaginalportion. Wer ohne das Vorstehende zu wissen die Frau jetzt

untersuchte, würde nichts Pathologisches mit dem Finger erkennen, höchstens mit dem Auge die lineare Wundnarbe.

Fall 970 (XLII):

Antonie Tryb...., 29jährige, 1895 in meiner Klinik operirte hysterische virgo intacta. Ringförmige Stenose zwischen oberstem und mittlerem Scheidendrittel, lässt knapp eine Fingerkuppe etwas eindringen und schnürt dieselbe so ein, dass man so den membranösen, central perforirten Verschluss etwas herabziehen kann. Herr College Karczewski hat bei derselben Patientin vor Kurzem eine Auskratzung des Uterus wegen Endometritis gemacht. Das Septum war derb, bestand aus einer Schleimhautduplicatur und dazwischen derbem, festem Bindegewebe. Ich beseitigte in diesem Falle die Stenose auf andere Weise. Ich machte in den vier Ecken, sagen wir der angenommenen viereckigen, de facto rundlichen Oeffnung vier Einschnitte bis an das Niveau der normalen Scheidenwand und legte dann in sagittaler Richtung (je zwei Nähte auf jeden Einschnitt rechnend) je eine Naht auf die rechte und je eine Naht auf die linke Hälfte der entstandenen vier Wunden, um Blutung und Wiederverwachsung vorzubeugen; die Peripherie der Oeffnung wurde dadurch so gross, dass man bequem die Vaginalportion mit dem Finger erreichen kann. Geringe Dysmenorrhoe vorher; hochgradige Hysterie.

Fall 971 (XLIII).

Tiger Niebieska, 24jährige, vier Jahre steril verheirathete Frau (26. November 1890. Nr. 5300. Diar. Prax. Med. Propr.). 3 cm unterhalb der Vaginalportion eine ringförmige Strictur der Scheide mit beinahe 2 cm weitem Lumen. Membranöser Verschluss mit centraler Oeffnung. Hypoplasie des Uterus.

[Fall 966—971. Sechs eigene ganz analoge Beobachtungen der andererseits (Delaunay, Schröder, Nieberding, Kleinwächter) als „angeborene ringförmige Strictur zwischen mittlerem und oberem Drittel der Scheide“ beschriebenen Verengerungen, ohne dass auch nur in einem Falle anamnestisch das Geringste über die Aetiologie festzustellen wäre. Nur ein Mal fand ich eine analoge ringförmige Strictur zwischen mittlerem und unterem Drittel der Scheide (Fall 963), ein Mal eine fast vollständige Atresie an der eben genannten Stelle (Fall 964), dagegen mehrere Fälle der sogenannten retrohymenalen Atresie und Stenose, die ich in einem Falle anfangs irrthümlich als Hymen bilamellatus aufgefasst hatte.]

Fall 972 (XLIV).

Katharina Król, 34jährige, zwölf Jahre kinderlos verheirathete Frau (24. Februar 1893. Nr. 7807. Diar. Prax. Med. Propr.). Atresia vaginae acquisita im untersten Drittel. Vom 14. bis zum 18. Jahre Periode normal, im 16. Jahre wurde eine Operation (welche?) vergeblich vorgeschlagen — die Kranke soll damals einen sehr grossen Leib

gehabt haben; wahrscheinlich handelte es sich infolge einer Atresie um eine Retention von Menstrualblut, das spontan entleert worden sein mag auf die eine oder andere Weise, wonach der Umfang des Leibes abnahm, während die Atresie wieder zu Stande kam. Seit dem 16. Jahre keine Regel mehr, $5^1/_2$ cm breiter narbiger Verschluss zwischen vorderer und hinterer Scheidenwand. Scheidenwände unterhalb der Atresie invertirt, wohl aus ähnlichem Grunde wie in dem vorhergehenden Falle von Intussusception der Scheide. Niemals schwanger gewesen, ätiologisch nicht das Mindeste zu erhärten aus der Anamnese. Weder Molimina noch Blutretention. Uterus nicht vergrössert, eher atrophisch. Patientin kam wegen ihrer Sterilität, ich wollte jedoch nicht eher eingreifen, als bis sich Molimina und Retentionserscheinungen eventuell einfinden.

Fall 973 (XLV).

Katharina Marchwiak (1. März 1893. Nr. 7896. Diar. Prax. Med. Propr.). 33jährige, zwölf Jahre steril verheirathete Frau. Diese Beobachtung habe ich 1893 in dem polnischen Journal Medycyna mit zwei Abbildungen ausführlich beschrieben, da sie meines Wissens einzig in der gesammten Casuistik der Scheidenatresien dasteht. „Ein seltener Fall von regelmässiger Menstruationsentleerung durch eine abnorme Oeffnung bei angeborener Scheidenatresie.“ Die Atresie hielt ich seiner Zeit irrthümlich für eine hymenale bei sogenanntem Hymen bilamellatus, während ich dieselbe heute als eine retrohymenale auffassen muss. Die Patientin hatte ich am 18. April 1893 der Seltenheit dieses Falles wegen in der Warschauer ärztlichen Gesellschaft vorgestellt. Obgleich eine retrohymenale Scheidenatresie vorlag, litt die Frau doch nicht an Dyspareunie, die weiche Verschlussmembran liess sich mit dem Finger — Resultat zwölfjähriger Ehe — 7 cm tief einstülpen in das Scheidenrohr. Aeussere Geschlechtstheile normal bis auf die fehlende Scheidenöffnung; hinter dem Hymen nämlich, der intact war und ihm direct anliegend und mit ihm verwachsen lag ein membranöser Scheidenverschluss. Bei bimanueller Untersuchung durch Bauchwand und Mastdarm sowohl als durch die verschlossene Scheide und Mastdarm constatirte ich Uterus und Adnexa von normaler Grösse und Consistenz, Schmerzlosigkeit. Geschlechtsgefühl vorhanden, geringe Dysmenorrhoe. Trotz Scheidenverwachsung entleert sich angeblich jeden Monat die Regel, aber wo? Da ich nirgends eine Oeffnung finden konnte, bestellte ich die Frau intra menses zu mir und fand hier zu meinem Erstaunen, dass Alles wahr war, was mir die Frau erzählt hatte. Die Regeln wurden nicht durch die Harnröhre entleert, sondern aus der Scham.

Nur am ersten Tage der Menstruation, besonders ehe sich das Blut zeigt, empfindet die Frau Beschwerden, durch zeitweilige Haematokolpos veranlasst. Die Schmerzen lassen nach nach Maassgabe der stattfindenden Blutentleerung. Die Regeln sind, wie ich mich zwei Mal zu überzeugen Gelegenheit hatte, reichlich. Als ich die Frau intra menses untersuchte und auf die vorgewölbte weiche Scheidenverschlussmembran drückte und währenddessen den Druck durch einen in den Mastdarm

eingeführten Finger unterstützte, so bemerkte ich einen tropfenweise sickernden Blutaustritt aus einer feinen, kaum für eine Thränensacksonde durchgängigen Oeffnung, welche rechterseits lateral von der Harnröhrenöffnung hinter einer Falte verborgen lag. An dem membranösen Scheidenverschluss fiel mir dreierlei auf: 1) die ganz aussergewöhnliche Elastizität; 2) die ungewöhnliche Dicke, man konnte genau zwei Schichten daran unterscheiden, deren einer Theil embryologisch den Elementen der Scheide, deren anderer dem Ectoderm angehörte (ich fasste damals diese Membran als einen Hymen bilamellatus auf — gemäss den Anschauungen Schaeffer's); 3) an der äusseren Schichte der Verschlussmembran fiel mir ein Defect auf in Gestalt eines spitzwinkligen gleichschenkligen Dreieckes mit oberer Basis, welche unterhalb der Harnröhrenöffnung lag. Die Verfärbung an der Stelle dieses Defectes im Hymen (Hymenallumen) war viel blässer als die des rosafarbigen Hymen, der Defect selbst war von leicht erhabenen, für Auge und Finger auffallenden Rändern umgeben. In diesem Dreiecke liegt die Oberfläche tiefer als die Oberfläche des Hymen. Zieht man die oberen Theile der kleinen Schamlippen auseinander, so erscheint das Lumen der Harnröhre als eine Längsspalte, die von zwei Lippen umgeben wird, Schleimhautfalten, die nach unten zu divergiren. Lateralwärts von jedem dieser beiden paraurethralen Wülste sieht man ein etwas vertieftes paraurethrales sphärisches Dreieck mit nach oben aussen gerichteter breiter Basis und glänzendem Grunde: Trigonum sphaericum paraurethrale wollen wir es nennen. In diesem Dreieck nun zur linken Seite der Harnröhrenmündung sieht man zwei feine Oeffnungen, einige Millimeter übereinander gelegen, in dem rechtseitigen Dreiecke drei solche Oeffnungen. Die unterste dieser drei Oeffnungen in dem rechtseitigen Trigonum sphaericum paraurethrale ist diejenige, durch welche bei Patientin sich die Regeln jeden Monat entleeren. Die genannten Oeffnungen gehören zur Norm und werden gewöhnlich als Cryptae vestibuli bezeichnet; nach Kocks, der sich auf Leuckart's Forschungen stützt, sollen dieselben den Oeffnungen der Glandula prostatica des Mannes homolog sein, sind sehr variabel in Betreff ihrer Anzahl, Lagerungsstelle und Aussehen. Ab und zu dringt die Sonde 1—3 mm tief in die Oeffnungen jener Cryptae ein, ein anderes Mal sind es nur flache Vertiefungen, Taschen mit kaum für das unbewaffnete Auge bemerkbarer Oeffnung. Zuweilen findet man jederseits von der Harnröhrenmündung je drei solche Oeffnungen, zuweilen nur eine oder zwei, häufig ist die Anzahl der recht- und linkseitigen eine verschiedene, in der grossen Mehrzahl der Fälle finden sich, wie bei Katharina M., mehr Oeffnungen rechterseits als linkerseits. Ausser diesen Oeffnungen finden sich oft (nach Kocks bei 80 Proc. aller Frauen) noch andere Oeffnungen in den die Harnröhrenmündung umrandenden Lippen und ausnahmsweise selbst in dem Lumen der Harnröhrenöffnung. Diese schleimausscheidenden Oeffnungen, welche häufig der versteckte Sitz hartnäckiger Blennorrhöen sind, liegen nach Kocks dicht neben der Harnröhrenmündung im untersten Theile der Harnröhrenmündungslippenwülste, nach Freund jedoch $^3/_4$ cm oberhalb der Basis der Harnröhrenmündung. Freund und Kocks stimmen bezüg-

lich der topographischen Lagerung der letztgenannten Oeffnungen, welche den Resten der einstigen Wolff'schen Gänge entsprechen sollen, durchaus nicht überein. Am 19. April l. J. schnitt ich die die Scheide obturirende bilamelläre Membran (Hymen und retrohymenale Atresie) heraus, umsäumte den Wundrand mit einigen Nähten und gab dem Gatten eine conceptionsfähige Gattin; sie bewies die Conceptionsfähigkeit sehr bald, abortirte aber aus mir unbekannten Gründen im fünften Monate. Nach Excision des Scheidenverschlusses fand ich die Scheide gleich einer Ampulla recti sackartig convertirt und ganz glattwandig, ohne die normale Faltung — Resultat der langjährigen zeitweiligen Haematokolpos. Der normale Uterus lag auffallend hoch, hatte offenbar der Stauungsretention nicht Folge gegeben. Das herausgeschnittene Septum 3—4 mm dick, erwies sich schon makroskopisch als aus zwei von einander lineal abreissbaren Membranen bestehend, deren erstere jene dreieckige Lücke aufwies. Zwischen den beiden Membranen lag eine ziemlich lockere bindegewebige Schicht. Diese beiden Membranen liessen sich ohne Schwierigkeit von einander ablösen. Die vaginale Oeffnung, durch welche die Menstruation sich nach aussen entleert hatte, lag 4—5 mm hinter der Basis hymenis an der vorderen (oberen) Scheidenwand. Die Sonde weist, in die Scheidenöffnung eingeführt, eine Richtung nach oben aussen für den einstigen Abszugskanal der Menstruation auf.

Hat jene abnorme Communication der Vulva mit der Scheide von Geburt an vorgelegen oder ist sie acquirirt worden post partum? Welche morphologische Bedeutung hat die Oeffnung? Entspricht sie der Oeffnung einer Schleimdrüse mit gleichzeitiger Communication mit der Scheide? (Wie wäre dann eine solche Communication zu erklären?) Oder entspricht jene Oeffnung einem aussergewöhnlich lateral gelegenen unteren Theile eines der Gärtner'schen Gänge, die nach Kocks bei 80 Proc. aller Frauen in dem Harnröhrenlumen münden?

Die persistirenden Reste der Wolff'schen Gänge sind schon 1681 ziemlich genau von Malpighi in seiner Dissertatio epistolica ad Jacobum Spigelium an Schweinen und Kälbern von ihm vorgefunden beschrieben worden, später von Gartner in Kopenhagen 1822 (Anatomisk beskrivelse over et ved nogle dyrarters uterus undersögt glandulöst organ"), 1830 von Jacobson („Die Oken'schen Körper", 1830), Kobelt („Der Nebeneierstock des Weibes", 1846. [Bei Kuhembryonen von $2^1/_4$ bis 3 Zoll Länge stieg der Gang auf der vorderen Fläche des Mutterkörpers und des Scheidenrohres in das Becken hinab, um neben der Harnröhrenöffnung zu münden.]), Follin (Recherches sur les corps de Wolff. Thèse. Paris 1850), G. Veit (Handb. d. Krankheiten d. weibl. Geschlechtsorgane. 2. Aufl., 1867, S. 544), welcher die Entstehung der Scheidencysten auf persistirende Reste der Wolff'schen oder Gartner'schen Gänge zurückführte. Neuerdings ist die Frage der Deutung solcher Vaginalcysten eingehend zwischen Nagel und Kossmann discutirt worden. Ferner sind jene Kanäle beschrieben von v. Kölliker (Entwickelungsgeschichte, 1879, 2. Aufl., S. 986), Freund, der ebenfalls die Scheidencysten als Derivat der Wolff'schen Gänge ansieht, Graefe (Zeitschr. f. Geb. u. Gyn. 1882, Bd. VIII, S. 23), Veit, ibid.

Kocks (Archiv f. Gyn. 1882, Bd. XX, S. 486) fand bei 80 Proc. aller Frauen zwei kleine Oeffnungen am unteren Rande der Harnröhrenmündung, welche in 0,5—2 cm lange, blind endende Kanäle führen, die er für Reste der Wolff'schen Gänge ansah. Diese Oeffnungen liegen zuweilen in einer Art erhabener Papillen, die den Höckern des männlichen Veru montanum s. caput gallinaginis entsprechen sollten. In einem Falle von Defect der Scheide und des Uterus fand Kocks, dass der rechtsseitige Gang nicht blind endete, sondern frei mündete weiter vaginalwärts, wo die Sonde austrat. Diese Beobachtung hat viel Aehnliches mit der meinigen, wo dieser Kanal direct in die Scheide sich öffnete hinter dem Verschlusse derselben. Dohrn hat in seiner ausführlichen Arbeit über die Gartner'schen Gänge (Archiv f. Gyn. 1883, Bd. XXI, S. 328) die ungemein grossen Schwierigkeiten betont, an dem erwachsenen Weibe die unteren Enden der Wolff'schen Gänge aufzufinden, welche seinen zahlreichen und genauen mikroskopischen Untersuchungen nach weit höher oben schon, oberhalb des Scheideneinganges spurlos schwinden.

Dohrn erkennt also im Widerspruch zu Kocks nicht jene oben genannten Gänge als Reste der Gartner'schen Kanäle an. Er schreibt (l. c. S. 341): „Auch mit den Angaben von Freund und Kocks stimmen meine Ergebnisse nicht überein. Diese beiden Autoren glauben in der Nähe der Urethralöffnung die Mündungen der Gartner'schen Kanäle gefunden zu haben. Freund auf einer schildähnlichen Stelle ca. $^3/_4$ cm über der Harnröhre, Kocks dicht am hinteren Rande des Orificium urethrae. Ich habe an diesen Stellen trotz sehr zahlreicher Querschnitte durch die Urethra die Gartner'schen Gänge nicht auffinden können.“ Nach Dohrn findet man bei menschlichen Embryonen aus der zweiten Schwangerschaftshälfte nur ausnahmsweise noch die Gartner'schen Gänge, und zwar gewöhnlich nicht im ganzen Verlaufe, sondern in partiell erhaltenen Spuren, häufiger rechterseits als linkerseits, die Spuren des linksseitigen Kanales sollen früher schwinden infolge eines linkerseits wirkenden, vom unteren Mastdarmende ausgeübten Druckes. Kocks (Arch. f. Gyn. 1882, Bd. XX, S. 489) vergleicht den Sinus urogenitalis des Weibes mit den entsprechenden Theilen der männlichen Urogenitalorgane folgendermaassen (S. 487): „Es ist a priori anzunehmen, dass die fraglichen Kanälchen als Homologa der Ductus ejaculatorii des Mannes und als embryonale Reste, die der Obliteration und Schrumpfung verfallen können, beim Weibe nicht wohl ein grösseres Lumen, als die functionirenden Ductus ejaculatorii des Caput gallinaginis beim erwachsenen Manne besitzen können, und hier bilden sie sehr feine Oeffnungen auf dem Veru montanum seitlich von der ebenso feinen oder noch engeren Oeffnung des Weber'schen Organes.“ Die beiden Oeffnungen der Gartner'schen Gänge sollen beim Wiederkäuer und Schweine dicht am Orificium urethrae liegen und hier, und zwar noch dichter beim Orificium urethrae, seien sie beim Weibe zu suchen und nicht zu verwechseln mit den im Vestibulum zwischen Urethra und Vagina und in der Umgebung des Hymen befindlichen seichteren Grübchen, in welche die Glandulae mucosae vestibuli einmünden. Diese Grübchen sind Homologa der männlichen Prostataöffnungen, wie die

Glandulae mucosae in Summa bereits von Leuckart als homolog mit der Prostata angesehen wurden. (S. 489): „Beim Manne münden die Prostataöffnungen, die Wolff'schen Gänge (Ductus ejaculatorii), die Müller'schen Gänge (Utriculus masculinus) und die Harnröhre genau in derselben Weise zusammen, und zwar in den Sinus urogenitalis, den Canalis urogenitalis beim Manne, den Vorhof beim Weibe. Hieraus folgt, dass das Weber'sche Organ aus dem Schwanzende des Müller'schen Ganges hervorging und also Scheide + Uterus ist. Auch beim Weibe münden die Gartner'schen Kanäle in einer Ebene mit den anderen Kanälen, in den Sinus urogenitalis. Beim Manne hat sich die Pars cavernosa und bulbosa der (sogenannten) Urethra nur als Begattungsorgan aus dem Vestibulum vaginae, d. h. dem Sinus urogenitalis entwickelt und ist morphologisch nebensächlich Harnröhre, eigentlich Samenröhre. Die männliche Urethra endet in Wirklichkeit im Canalis urogenitalis an der Stelle, wo die Ductus ejaculatorii und das Weber'sche Organ und die Prostataöffnungen münden, ebenso wie beim Weibe, wo Harnröhre, die von Kocks beschriebenen Kanälchen, Vagina und Glandulae mucosae zusammen im Vestibulum (Sinus urogenitalis) einmünden." Die Oeffnungen der Gartner'schen Gänge münden nach ihm im Vestibulum und dürfen daher nicht hinter dem Hymen, sondern müssen vor demselben gesucht werden, dicht bei der Harnröhrenmündung. Boehm hat 1882 (Arch. f. Gyn. 1883, Bd. XXI, S. 176) eine eitrige Entzündung der Gartner'schen Gänge (nach Kocks' Auffassung) beschrieben. Ebenso theilt Kleinwächter (Prager med. Wochenschr. 1883, Bd. VIII, S. 9) die Anschauungen von Kocks.

Später beschäftigte sich Geigel („Ueber Variabilitäten in der Entwickelung der Geschlechtsorgane beim Menschen." Würzburg 1883) mit dieser Frage, dann Skeene, Nagel, Kossmann, neuerdings Zweigbaum in einer ausführlichen Arbeit über die Scheidencysten (Gazeta Lekarska 1895, Nr. 14, 16, 17), wo auch die Litteratur am Schlusse zusammengestellt ist. Ich habe bis jetzt, von 1884—1895, in meiner Praxis 28 Mal Scheidencysten angetroffen, und zwar wiederholt zwei bis drei zugleich und die meisten operativ entfernt, sei es durch Enucleation in toto, sei es nach Schröder's Verfahren der Resection der Kuppel der Cyste und Umsäumung. Ich suchte vergeblich nach einer Communication zwischen den Cysten und den von Kocks betonten Gängen oder nach einer strangartigen Verbindung, habe aber niemals irgend einen Zusammenhang feststellen können, obwohl ein grosser Theil dieser Cysten als Residua der Gartner'schen Gänge aufgefasst werden musste.

An anderer Stelle behalte ich mir vor, darüber zu berichten. Wie ist nun im vorliegenden Falle die Menstruationsentleerung bei retrohymenaler Atresie durch jene abnorme Oeffnung, die nach Kocks einem der Ausführungsgänge der Glandula prostatica des Mannes entspricht, zu erklären? Ist diese Communication zwischen jener äusseren Oeffnung und dem Lumen der Scheide von embryonaler Abstammung oder später erworben? Ich bezweifle, dass selbst eine mikroskopische Untersuchung eines entsprechenden Necropsiepräparates

auf diese Frage Antwort geben würde. Die Entwickelungsgeschichte giebt uns bis jetzt keinen Aufschluss über diesen merkwürdigen, meines Wissens einzig dastehenden Fall. Auch bezüglich der Entstehungszeit und Ursache der retrohymenalen Scheidenatresie liess sich im gegebenen Falle nichts Positives erhärten.

Fall 974 (XLVI).

Emilie Zagrodzka, 24Jährige, seit sechs Jahren verheirathet (6. Mai 1890, Nr. 1226 der Klinik im Heiligen Geist-Hospital): Anaphrodiasis, niemals Regel, aber seit zwei Jahren Molimina. Dyspareunie infolge von totaler Scheidenverwachsung oberhalb des eingerissenen Hymen, Uterus weder vergrössert noch schmerzhaft, keine Blutretention nachzuweisen. Patientin kam wegen Sterilität. Therapie vorläufig exspectativ.

Fall 975 (XLVII).

Gryna Brzoza, 21jährige Nullipara (16. Januar 1894. Diar. Prax. Med. Propr.). Eigenthümliches Septum im vorderen Scheidengewölbe in Gestalt einer sichelförmigen Brücke, unter welcher die Sonde durchgeht, acquirirte utero-cervico-vaginale Synechie nach irgend einem ulcerösen Process, da keine anderweitigen Spuren von Duplicität des Genitaltractus nachzuweisen sind: medianes sagittales brückenförmiges Septum im hinteren Scheidengewölbe.

Fall 976 (XLVIII).

Chawa L., 28jährige Prostituirte (Nr. 207. 1887. Diar. Klin. Gyn.). Hypospadiasis urethrae acquisita luetica nach Phlegmone vulvae, — mehrfache operative Eingriffe durch Dr. Gutwein. Die Kranke kam wegen Harnincontinenz und erwies sich leider als unheilbar, da weder eine antiluetische Kur half, noch dem Leiden chirurgisch beizukommen war. Es lagen mehrfache Harnfisteln vor, die auf geschwürigem Wege entstanden waren, es war so zu sagen die ganze Peripherie des Scheideneinganges unterminirt von fistulösen Gängen, der Scheideneingang war narbig bedeutend stenosirt, die Urethralmündung gegen die verengte Scheidenöffnung herabgezogen und weit klaffend. Die eine kleine Schamlippe fehlte ganz, auf geschwürigem Wege zu Grunde gegangen, von der anderen nur Reste vorhanden, das Frenulum labiorum ebenfalls zerstört. Die Vulva bot ein Bild aus lauter Excoriationen, Narben und Geschwüren combinirt. Der Harn sickerte an drei verschiedenen Stellen durch. Die Patientin hatte bereits diverse Mercurialkuren durchgemacht ohne Besserung, von einem chirurgischen plastischen Vorgehen keine Rede wegen der grossen Brüchigkeit der Gewebe. Mit Ausnahme von Carcinom war das die grässlichste Verunstaltung der Vulva, die ich je gesehen, und die unglückliche Patientin zu dem schrecklichen Leiden verurtheilt, ewig „wund" zu sein infolge der Harnincontinenz, vor deren Folgen auch ein Harnrecipient sie wenig zu schützen vermag.

Fall 977 (XLIX).

Julie Gutowska, 43jährige IVpara (26. April 1894. Nr. 9176. Diar. Prox. Med. Propr.). Obliteration des vorderen Scheidengewölbes

und Stenose des äusseren Muttermundes (punktförmige Oeffnung), nach Aetzung mit zu stark concentrirter Carbolsäurelösung durch eine Aerztin.[1])

Fall 978 (L).

Cyrla Rothfarb, 32jährige IIpara, zehn Jahre verheirathet, hat zuletzt vor elf Jahren geboren. Vor $2^1/_2$ Jahren Typhus, partielle Obliteration des hinteren und rechtsseitigen Scheidengewölbes, am Abschluss der Obliteration des hinteren Gewölbes eine gegen den nicht obliterirten Theil concave sichelförmige Narbenfalte zwischen hinterer Muttermundslippe und hinterer Scheidenwand. (17. März 1895, Nr. 1111 meiner klinischen Ambulanz.)

Fall 979 (LI).

Marie Lipińska, 50jährige, seit 30 Jahren verwittwete IIIpara (15. Februar 1895, Nr. 1106 meiner klinischen Ambulanz). Cylindrische Stenose des gesammten Scheidenrohres bei vom Uterus bis zur Vulva vorgeschrittenem Carcinom, nur unter Blutung und starken Schmerzen dringt der kleine Finger in die Scheide ein.

Fall 980 (LII).

Barbara Królikowska, 77jährige XIIpara (6. Oktober 1894, Nr. 824 meiner klinischen Ambulanz). Carcinoma corporis uteri bei ringförmiger Stenose der Scheide $2^1/_2$ cm unterhalb der Vaginalportion.

Fall 981 (LIII).

Chaja Brenner, 34jährige Nullipara, zwölf Jahre verheirathet (22. November 1894, Nr. 931 meiner klinischen Ambulanz). Im hinteren Scheidengewölbe sichelförmige Narbe mit theilweiser Obliteration des Scheidengewölbes und Scheidenstenose nach Cholera.

Fall 982 (LIV).

Esther Lejserowicz, 25jährige IIpara, acht Jahre verheirathet (8. November 1894. Nr. 9726. Diar. Prox. Med. Propr.), hat zuletzt vor $4^1/_2$ Jahren spontan geboren. Vor $11^1/_2$ Wochen Cholera, dann Typhoid (Dr. Rothlevy in den Baracken in Powązki). 22 Tage lang im Spital gelegen, vor acht Wochen herausgegangen. Im Spital ständige Scheidenblutungen, später etwa zwei Mal Regeln, jetzt Dyspareunie, weshalb die Frau jetzt Hülfe sucht, die ihr auch zu Theil wurde. Ganz eigenthümliche Verwachsung, breit und schräg verlaufend zwischen vorderer und hinterer Scheidenwand, stumpf mit dem Finger theilweise gelöst von Dr. Reutt, welcher mir die Kranke zusandte. Tamponade, später locale Wundbehandlung ambulatorisch; ausserdem eine strangförmige Verwachsung im hinteren Scheidengewölbe. Aeussert instructive Beobachtung, weil man hier genau den Gang des Scheidenobliterationsprocesses verfolgen konnte, so zu sagen in flagranti.

---

1) In dem Aprilheft des Repert. universel d'Obst. et de Gyn. 1895 finde ich heute S. 154 einen Aufsatz von Nammack erwähnt: „Gangrène du vagin par le perchlorure de fer.“ Gegen Blutung Liquor ferri sesquichlorati mit den bekannten deletären Folgen.

Fall 983 (LV).

Ruchla Skarbek (18. September 1894. Nr. 9583. Diar. Prox. Med. Propr.), 20Jährige, $2^1/_2$ Jahre verheirathet, hat das erste Kind ausgetragen, das zweite vor acht Monaten abortirt nach einem Falle aus einer Droschke. Vor sechs Wochen erkrankte Patientin in Nowe Miasto an Cholera und lag dort zwei Wochen in dem Barackenlazareth. Die Choleraerkrankung fand zwei Wochen nach der Periode statt, während der Cholera täglich blutiger Ausfluss, wobei grössere Blutklumpen einige Male abgingen. Nach der Cholera schon zwei Mal Periode mit heftigen Schmerzen und fünf Wochen wegen Typhoid im Spital gelegen, dann zu ihrem Manne heimgekehrt vor einer Woche. Dyspareunie mit Schmerzen und Blutung, deshalb kam Patientin. 5 cm oberhalb des Einganges geht nur noch die Kuppe des kleinen Fingers ein, etwas höher oben Scheide total verwachsen. Per rectum fühlt man 8 cm oberhalb der unteren Strictur den Uterus retrovertirt und nicht vergrössert. Die Scheide in einen trichterförmigen engen Kanal mit brüchiger Wand verwandelt, leicht blutend bei der Untersuchung. Trotzdem angeblich zwei Mal schon nach der Cholera Menstrualblutung dagewesen sein soll, konnte ich keine Oeffnung in dem Scheidenverschluss finden, die sich vielleicht sub menstruatione doch verrathen hätte. Ich stellte die Frau am 18. September in der Warschauer Aerztlichen Gesellschaft vor, konnte sie jedoch wegen Ueberfüllung der Anstalt nicht aufnehmen. Die Frau ging wieder nach Haus, ein drittes Tentamen Coitus von Seiten des Gatten missglückte wie die ersten beiden, so dass der Coitus unvollendet bleiben musste. Patientin fühlte sich so krank, dass sie wieder in das Hospital kam, wo sie mit typhoidartiger Erkrankung behaftet aufgenommen wurde am 23. September, am 29. September wurde die Kranke in meine Klinik übergeführt, wo sie am 30. September starb, ehe wir dazu gekommen waren, an eine Behandlung ihrer Dyspareunie heranzutreten. Prof. Przewoski vollzog die Necropsie: Peritonitis ichorosa diffusa, Abscessus parametriticus, Verlöthung der Abscesswände mit dem Darm, mit drohender Perforation. Atresia cervicis uteri et superioris vaginae partis ex cholera orta. Das Präparat ist dem pathologisch-anatomischen Institut übergeben.

Als ich die Kranke zuerst sah am 18. September, constatirte ich wohl ihr elendes Aussehen, Fieber, Durchfälle, über die sie klagte, fand aber damals kein parametritisches Exsudat, so dass ich erstaunt war, am 29. September, also nach elf Tagen, den oben geschilderten Befund zu sehen. Uterus, Darm und Blase waren zu einer festen Masse verlöthet, so dass es schwer war, den Tumor zu entwirren. 1 l stark trüber Jauche im Bauchfellsacke, allgemeine Verklebung des Netzes mit den Därmen, Uterus atrophisch, derb, leer, Mucosa uteri hyperämisch, stark tingirt. Leber vergrössert, trübe Schwellung, Milz vergrössert, morsch; Magen und Darm frei von Geschwüren. Herz gesund, Tuberkulose der Lunge, Kehlkopf, Luftröhre normal. Woher war der ichoröse Process entsprungen? Es bleibt kaum eine andere Deutung übrig, als eine Infection von den durch die Coitusversuche gesetzten Wunden aus, da die Untersuchung im Hospital durch mich und meinen Assistenten, sowie Herrn Collegen Krajewski unter antiseptischen Cautelen ausgeführt wurde und die Kranke in

meine Klinik gebracht wurde mit schon bestehendem Exsudat, das wahrscheinlich vor zwei Wochen, als wir die Kranke zuerst sahen, noch gering oder übersehen worden sein mag. In der Discussion in der Warschauer Aerztlichen Gesellschaft betont Prof. Brodowski das Vorkommen von Uterus- und Scheidenläsionen während des Choleratyphoides, indem diphtheritische Processe die Schleimhaut ergreifen. Dieselbe ist hyperämisch, aufgelockert, von grauem, oft blutig tingirtem Schleim bedeckt.

Es handelt sich um einen acuten Katarrh, zu dem diphtheritische Processe hinzutreten können; es folgt im gegebenen Falle ausgedehnte Gewebsnekrose, Abstossung, Verwachsung der wunden Flächen, Narbenschrumpfung. A. Schütz („Ueber den Einfluss der Cholera auf Menstruation, Schwangerschaft, Geburt und Wochenbett.“ Sonderabdruck aus den Jahrbb. der Hamburger Staatskrankenanstalten, Jahrg. 1891/92, Bd. III) hat 2500 Fälle von Cholera bei Frauen (124 Mal sub graviditate) aus Hamburg gesammelt und die Ergebnisse seiner Untersuchungen l. c. zusammengestellt: in einem Drittel der Fälle erfolgte zu Beginn der Choleraerkrankung eine Blutung aus den Genitalien. Deycke („Ueber Leichenbefunde bei der Cholera, insbesondere an den Beckenorganen.“ Deutsche med. Wochenschr. 1893, Nr. 7) fand auf 200 Sectionen 110 Mal (65 Proc. nach Ausschluss der 30 Puerperae resp. Gravidae) Haemorrhagie auf der Uterusschleimhaut. Diese Blutungen kamen nur bei schon menstruirten Personen vor, sind aber nicht als menstruelle aufzufassen, weil der die Menstruation begleitende Bluterguss in einem Graaf'schen Follikel fehlt.

Slawjanski untersuchte zwölf nicht schwangere und zwei schwangere Uteri nach Tod an Cholera, fand Entzündung der Schleimhaut und Blutergüsse und nennt den Process: Endometritis decidualis haemorrhagica, veranlasst durch ein specifisches Gift der Cholera. Nur bei Phosphorvergiftung findet man ähnliche Zustände. Diese Blutungen erfolgen gleich in den ersten Stunden nach der Erkrankung und liegen zeitlich weit ab von den zerstörenden Geschwüren der pseudodiphtheritischen Erkrankung in dem Reactionsstadium (Typhoid) (Simmonds, „Cholerabefunde“. Deutsche med. Wochenschr. 1891, Nr. 51 u. 52). Ferner betont Slawjanski die Uterinkoliken ähnlich wie bei Dysmenorrhoea membranacea, hervorgerufen durch intrauterinen Bluterguss. Frauen, die sonst ohne Schmerzen menstruirten, empfanden bei der Cholera Koliken bei der Blutung. Slawjanski („Endometritis decidualis haemorrhagica bei Cholerakranken.“ Archiv f. Gyn. 1872, Bd. IV) sah in einem Falle die gesammte Uterusschleimhaut abgelöst und als Klumpen ausgestossen.

Schütz bezieht diese Blutergüsse auf sehr starke Contractionen aller quergestreiften Muskeln (Stadium der Krämpfe), aber auch der glatten Muskeln, wobei die Schleimhaut der Contraction ihrer Unterlage nicht folgen kann und sich ablösen muss (siehe auch Tipjakoff („Einige Bemerkungen über die Cholera der Frauen.“ Centralbl. f. Gyn. 1892, Nr. 40). Die durch Toxine hervorgerufenen Contractionen der Muskulatur seien das Primäre, die Blutung eine secundäre. Die weiteren Erscheinungen, Geschwüre sind Folgezustände. Deycke fand einmal

darin Streptokokken, obgleich dieser Uterus nicht puerperal war. Es begleiten also atypische Metrorrhagien den Eintritt der Cholera. Oft ist nach der Cholera die Menstruation 2—3 Monate ausgeblieben. Aehnliche Muskelcontractionen veranlassen auch wohl sub cholera im Krampfstadium Abort und Frühgeburt. Nach v. Scanzoni incliniren Cholerareconvalescenten ganz besonders zu Erkrankungen, ähnlich wie Kranke nach starken Blutverlusten, die bekanntlich leicht septische Stoffe resorbiren und häufiger als andere Wöchnerinnen erkranken. Auch bei nicht Schwangeren disponirt die Cholera zu ulcerösen und diphtheritischen Processen (Deycke, Simmonds), die äusserst gefährliche pathogene Bakterien enthalten. Es würden sich mehr solche Erkrankungen finden, wenn nicht zwei Drittel aller Wöchnerinnen (Cholera) stürben. v. Scanzoni verlor von 62 Wöchnerinnen 40 an Cholera, darunter zwei an Sepsis.

Schütz bespricht im Uebrigen eingehend den Einfluss der Cholera auf die Schwangerschaft, Geburt und das Wochenbett.

Fall 984 (LVI):

Alexandra Gogolewska, 50jährige IXpara (9. April 1894. Diar. Prax. Med. Propr. Nr. 9121): Kolpitis obliterans adhaesiva vetularum. 2 cm breite Obliteration des hinteren Scheidengewölbes. Früher Retroflexio fixata uteri, Abort und Frühgeburt, deshalb bei den letzten drei Schwangerschaften die zweite Hälfte hindurch gelegen.

Fall 985 (LVII):

Rok . ., 40jährige IIpara, 23 Jahre verheirathet, hat zuletzt vor 18 Jahren geboren (Diar. Clinici 1894, Nr. 64); Stenosis semilunaris vaginae acquisita zwischen oberstem und mittlerem Drittel. Von der hinteren und seitlichen Scheidenwand springt eine sichelförmige, straff gespannte Falte vor, welche im Speculum die Vaginalportion fast ganz verdeckt. In dem oberen Scheidenrecessus leicht blutende Geschwüre, Erosionen am Muttermunde. Kolpitis obliterans climacterica. Discision, Dilatation, locale Behandlung der Endometritis und Geschwüre, Heilung.

Fall 986 (LVIII).

Dyna Geszt (24. December 1894. Nr. 9886. Diar. Prax. Med. Propr.), 18 Jährige, seit einem Monat verheirathet, kam wegen Dyspareunie mit Schmerzen und Blutungen sub coitu. Regel vor zwei Wochen ausgeblieben, wahrscheinlich Conception. Scheide zu kurz, durch Coitus frische Zerreissungen einer adhäsiven Conglutination der Scheidenwände im obersten Scheidendrittel. Strangförmige Fetzen hingen an den oberflächlich wunden Scheidenwänden. Kolpitis adhaesiva. Keine Dysmenorrhoe merkwürdigerweise.

Fall 987 (LIX).

Pauline Tutaj, 52 Jährige, 27 Jahre verheirathet, seit zwei Jahren Wittwe (7. Januar 1895. Diar. Clin. Nr. 1026). Verwachsung beider Scheidengewölbe im mittleren Theile und theilweise Verwachsung der Muttermundslippen mit einander. Kolpitis obliterans vetularum. [1])

1) Ausser dieser partiellen Atresie des Muttermundes sah ich mehrere Male totale Atresie des Muttermundes bei veralteten Prolapsen, einmal eine Haematometra

Fall 988 (LX).

Gitla Bach, 22jährige Nullipara (16. Februar 1895. Nr. 1107. Diar. Clinici). Seit vier Monaten Amenorrhoe, Endometritis, Kolpitis, entzündliche Obliteration aller Scheidengewölbe, so dass die Scheide spitzkegelförmig endet. Kolpitis adhaesiva. Es war keine Aetiologie des Processes festzustellen.

Zwölf Beobachtungen von defecter Scheidenbildung.

Fall 989 (LXI).

Szajndla Brenner, 20Jährige, seit einem Jahre verheirathet (Nr. 4443. Diar. Prax. Med. Propr. 10. Mai 1890). Statt der Scheide an Stelle des Introitus eine $2^1/_2$ cm tiefe Grube, Uterus rudimentarius unicornis mit Tube und Eierstock links, rechts keine Annexa getastet. Keine Molimina, Patientin kam nicht wegen Dyspareunie, sondern wegen Sterilität. Defectus vaginae completus. Zwischen Katheter in Blase und Finger im Mastdarm keine Spur von Scheidenrudiment zu finden.

Fall 990 (LXII).

Lumpa Lipska (Nr. 5139. Diar. Prax. Med. Propr. 1890), 20Jährige, seit zwei Jahren verheirathet. Weder Scheide noch eine Spur von inneren Genitalien durch Palpation zu entdecken. Retrohymenaler Scheidenverschluss, Dyspareunie, niemals Molimina. Hymen mit rundlicher Oeffnung, hakenförmig gekrümmte feine Sonde geht frei ein zwischen Hymenalsaum und Scheidenverschluss ringsherum, ausser oben.

Fall 991 (LXIII).

Helene J..., 17Jährige, seit einem halben Jahre verheirathet (21. August 1891. Nr. 6001. Diar. Prax. Med. Propr.). Dyspareunie. Absoluter Mangel der Scheide, aber das Vestibulum durch Coitus vertieft, nachgiebig auf Fingerdruck und Harnröhrenmündung erweitert.

Fall 992 (LXIV).

Marie Lew..., 18jährige Virgo (Nr. 6369. Diar. Prax. Med. Propr. 27. November 1891). Die oberen zwei Drittel der Scheide fehlen, Uterus klein, beide Tuben und Ovarien vorhanden, trotzdem noch keine Molimina und keine Blutretention. Hymen intact. Verschluss 3 cm oberhalb. Vorläufig exspectative Behandlung.

Fall 993 (LXV).

Valerie Lewicka, 23Jährige, drei Jahre verheirathet, Uterus, Tuben und Ovarien vorhanden, allmonatliche Molimina, aber keine Vergrösserung des Uterus nachzuweisen. Nur das unterste Scheidendrittel

---

(am 29. Januar 1890. Nr. 4139. Diar. Prax. Med. Propr.) bei Frau Lachowska nach erworbener Atresie im Beginne des Klimakterium und einmal bei einer 42jährigen IIIpara, die mich wegen Dysmenorrhoe aufsuchte. Fast völlige Verwachsung des Muttermundes, Eröffnung, Recidiv (1893. Nr. 8668. Diar. Prax. Med. Propr., Frau Mark...), endlich eine fünfmonatliche Retention des Menstrualblutes: Haematometra nach im Puerperium erworbener Atresie, die von meinem Assistenten Kraków eröffnet wurde (1895).

vorhanden, die oberen zwei Drittel fehlen, oder aber es fehlt die ganze Scheide und das scheinbare untere Scheidenende ist ein Ergebniss dreijähriger Tentamina cohabitationis. Hymen vorhanden, Geschlechtsgefühl ebenso. (Nr. 6498. Diar. Prax. Med. Propr. 1. Januar 1892.)

Fall 994 (LXVI):

Katharina Grad, 23jährige Virgo (Nr. 111 der klin. Ambulanz im Heiligen Geist-Spital, 19. Februar 1887): Uterus rudimentarius unicornis (rechts Tube und Ovarium vorhanden, links keinerlei Annexa getastet). Absoluter Scheidenmangel.

Fall 995 (LXVII):

Marie Pszczołkowska, vier Jahre verheirathet (Nr. 121 der klin. Ambulanz, 29. Februar 1887): Hypertrophie beider Mammae und Abscess in der einen durch Corset veranlasst. Die Brüste sollen vor der Hochzeit klein, nach derselben sich rapid entwickelt haben. Defectus vaginae completus, rudimentärer Uterus. Weder Molimina noch Blutretention. Eierstöcke nicht getastet.

Fall 996 (LXVIII):

Lucyna Lipska, 19 Jährige, seit einem Jahre verheirathet (Nr. 2085 der klin. Ambulanz, 14. Januar 1890): Defectus completus et uteri et vaginae. Hymen mit annullärer Oeffnung, dahinter eine $^1/_2$ cm tiefe Tasche. Weder Molimina noch Geschlechtsgefühl.

Fall 997 (LXIX):

Emilie Zagorska, 25 Jährige, fünf Jahre verheirathet (Nr. 2295 der klin. Ambulanz, 30. April 1890): Rudimentärer Uterus und beide Ovarien vorhanden, unterhalb der Harnröhrenmündung eine $1^1/_2$ cm tiefe Grube (Dépression vulvaire par le coït.). Scheide fehlt vollkommen.

Fall 998 (LXX):

Esther Derewiecka, 19 Jährige (Nr. 9100. Diar. Prax. Med. Propr. 5. April 1894): Uterus rudimentarius unicornis, 4 cm lang und 1 cm breit, keine Spur von Hymen, beide Ovarien vorhanden; 2 cm tiefe Grube im Aditus urogenitalis.

Fall 999 (LXXI):

Marie Berlebek, 23jährige Virgo (27. November 1886, Diar. Clin. des Heiligen Geist-Spitals): Defectus uteri et vaginae, keine Molimina.

Fall 1000 (LXXII):

Chaja Blumenthal, 23 Jährige, drei Jahre verheirathet, kam wegen Sterilität. Niemals Molimina, aber Libido vorhanden. Aplasie der inneren Genitalien (4. Mai 1895 Ambulanz meiner Klinik), nach der Hochzeit angeblich eine Discisio hymenis gemacht, Vagina dicht oberhalb des Hymen verschlossen bezw. fehlend. Rudimentärer Uterus bicornis (?), keine Molimina vorhanden.

Beiläufig erwähne ich hier noch die von mir beobachteten anderen Verschlüsse des weiblichen Urogenitalkanales.

Sechs Fälle von angeborener Hymenalatresie:

1) Madal..., 19 Jährige, vier Monate verheirathet, Dyspareunie und starke Molimina allmonatlich (Nr. 2459. 7. Mai 1888. Diar. Prax. Med. Propr.): Haematokolpometra und Haematosalpinx beiderseits ex atresia hymenis innata. Nach Troicarteinstich Excision des Hymen ohne sofortige Ausspülung, fieberhafter Verlauf mit peritonealer Reizung, Genesung. Operation in der Privatpraxis. Der Gatte sowohl wie die Kranke hatten keine Ahnung davon, dass es sich um eine Verwachsung der Scheidenöffnung handelte!

2) Franzisca Lewand..., 18 Jährige, seit einem Jahre verheirathet (Nr. 4607. 13. Juni 1890. Diar. Prax. Med. Propr.): Haematokolpometra ex atresia hymenis innata.

3) Tauba Grajcar, 15jährige Virgo (Nr. 5904. 17. Juli 1891. Diar. Prax. Med. Propr.): Haematokolpometra ex atresia hymenis innata.

4) Josephine Dobrzyńska, 19jährige Virgo (16. Mai 1888, Ambul. Clin. Gyn.): Haematokolpometra und Haematosalpinx bilateralis, Peritonitis. Die Kranke lag in dem therapeutischen Saal des Heiligen Geist-Hospitales und wurde am 18. Mai in einem Tragbett behufs Operation in die gyniatrische Klinik übergeführt; während des Transportes platzte spontan der Hymen. Allmähliche Entleerung. Genesung trotz fieberhaften Verlaufes.

5) Valerie Kużella, 18jähriges Mädchen (Nr. 165 der gyn. Klinik, 16. März 1887): Haematokolpometra ex atresia hymenali vaginae innata. Seit einem halben Jahre krank, hat das Mädchen acht Wochen in der therapeutischen Abtheilung eines anderen Spitals gelegen und wurde dann der gyniatrischen Klinik zugewiesen. Operative Entleerung per vaginam. Genesung. Wahrscheinlich Haematosalpinx bilateralis dabei.

6) Pauline Cieslak, 16jähriges Mädchen (29. Mai 1887. Nr. 311 der gyn. Klinik): Haematokolpometra ohne Haematosalpinx, pes varus. Einfache Operation, Genesung.

Conglutinatio labiorum pudendi minorum:

1) Marianne Olszewska, 3monatliches Mädchen (22. Januar 1894. Nr. 8876. Diar. Prax. Med. Propr.): Manuell beseitigtes Leiden.

2) Skwar...., $1^1/_2$jähriges Mädchen (7. Februar 1888. Nr. 2212. Diar. Prax. Med. Propr.). Ebenso.

3) Michalska, 4monatliches Mädchen (7. December 1891. Diar. Prax. Med. Progr.). Ebenso.

4) A... M..., $3^1/_2$jähriges Mädchen (18. Mai 1895, Amb. Klinik). Ebenso.

Traumatisch erworbene Verwachsung der kleinen Schamlippen mit einander:

„Ein bisher wohl einzig dastehender Fall von Verlagerung der weiblichen Harnröhrenmündung traumatischen Ursprunges u. s. w.“ (Centralbl. f. Gyn. 1893, Nr. 7.)

Diese 72 eigenen einschlägigen Beobachtungen erstrecken sich auf mein bisheriges Material von 17 991 vom October 1884 bis Mai 1895, also binnen zehn Jahren und acht Monaten von mir behandelten Kranken, und zwar kommen davon 10 314 auf meine Privatpraxis, 3499 auf die gyniatrische Universitätsklinik meines verstorbenen Vaters, unter dessen Leitung ich sechs Jahre (1884—1890) hindurch als Assistent arbeitete, 2195 auf meine Ambulanz im Hospital des „Rothen Kreuzes“ in Warschau und 1983 auf meine im October 1893 eröffnete Klinik im Evangelischen Hospital in Warschau.

Warschau, Leszno Nr. 33, am 20. Mai 1895.

Fr. L. Neugebauer.

Leipzig.
Druck von A. Th. Engelhardt.